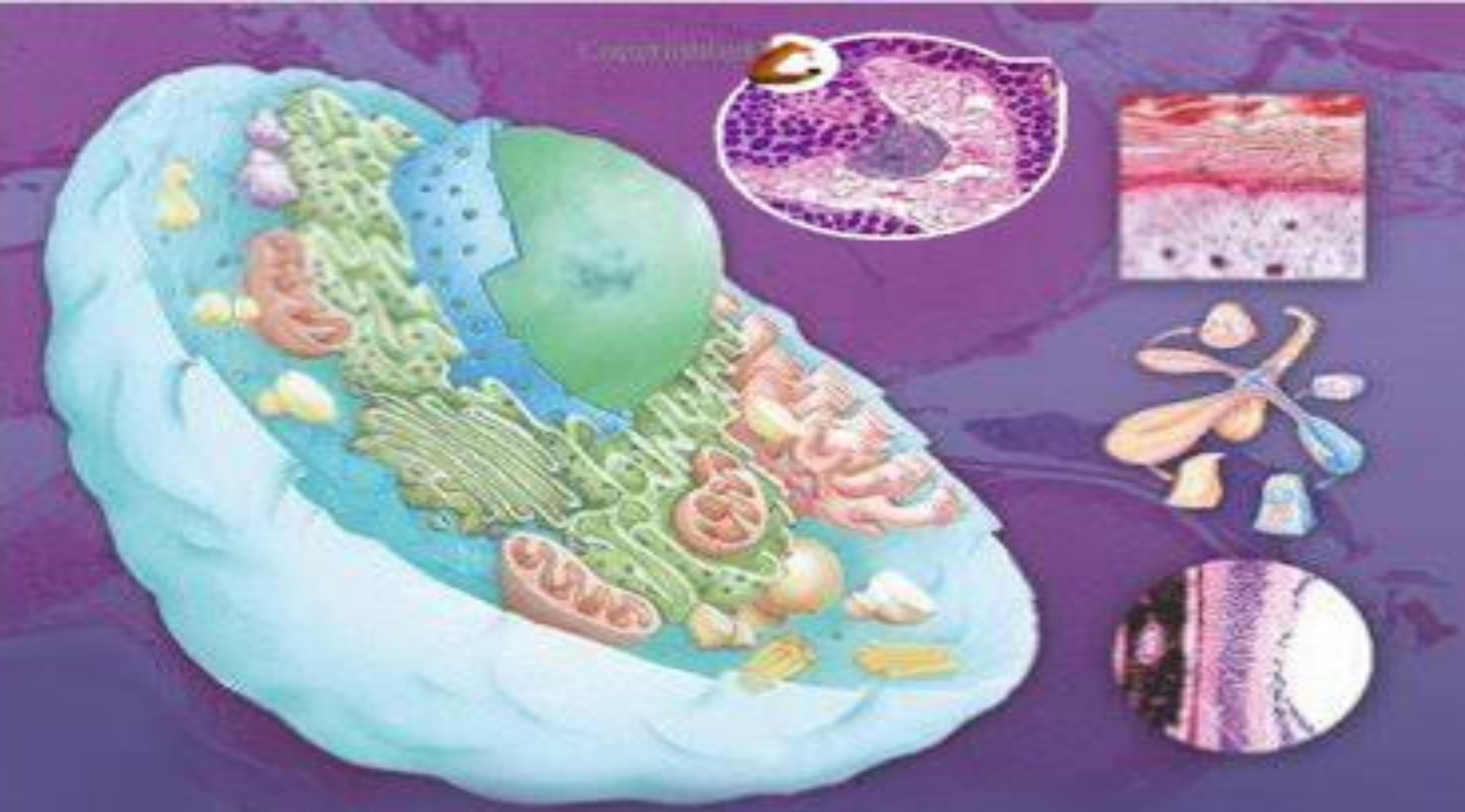

د طب پوهنځی د اول او دوهم ټولګی

د هستولوژی نوټ

Ketabton.com

استادان:
دوکتور شجاعت "مومند" ۱۳۹۶
دوکتور سبحان الله "حمیدی" ۲۰۱۷

سپین غر پوهنتون طب پوهنځی

(c) ketabton.com: The Digital Library

ترتیب کوونکی: **کفایت الله نایب امانی**

0784 59 75 49

Kefayatkhan6@gmail.com

www.facebook.com/kefayatullahnaibamani

(c) ketabton.com: The Digital Library

فهرســــــــــــــــــت

گڼه	مـــــــوضـــــــــوع	صفحه	کتنه
	لــــــومــــــړی فصـــــل		
۱	عمومیات او پیژندنه	1	
۲	هستولوژی	2	
۳	مایکروسکوپ	3	
۴	د مایکروسکوپ ډولونه	5	
۵	د مایکروسکوپ حفاظت او ساتنه	8	
۶	د سلایډ تهیه کول	9	
۷	د انساجو تهیه کول	9	
۸	د مړو انساجو مطالعه	10	
۹	Defrential centrifugation	12	
۱۰	Artifact	13	
	دوهـــــــم فصـــــــل		
۱۱	د بدن جوړونکی اجزاوی	14	
۱۲	حجره	14	
۱۳	د بدن مایعات	15	
۱۴	د حجراتو ډولونه	16	
۱۵	د حجراتو جسامت	17	
۱۶	د حجری حیاتی شرایط	19	
۱۷	د حجراتو کیمیاوی ترکیب	20	
۱۸	حجروی فعالیتونه	22	
۱۹	سایتوپلازم	24	
۲۰	د حجروی غشاء وظایف	26	
۲۱	حجروی اسکلیټ	34	
۲۲	هستچه	39	
۲۳	کروموزوم	40	
۲۴	حجروی ویش	43	
۲۵	د حجری د ژوند پړاونه	45	
	دریــــــــم فصـــــــل		
۲۶	انساج	47	
۲۷	د انساجو امبرولوژیک منشاء	48	

(c) ketabton.com: The Digital Library

فهرســـــــــــــــت

		څلــــــــورم فصــــل	
	49	اپیتیل نسج	۲۸
	52	د اپیتیل نسج ځانګړی جوړښت	۲۹
	55	د اپیتیل نسج طبقه بندی	۳۰
	56	Simple epithelium	۳۱
	58	Stratified epithelium	۳۲
	62	د اپیتیل نسج وظایف	۳۳
	63	غداوات	۳۴
	65	د غداواتو ډولونه	۳۵
	65	Exocrine glands	۳۶
	70	Structure of Exocrine glands	۳۷
	71	Endocrine glands	۳۸
		پنــــــــځم فصــــل	
	74	منضم نسج	۳۹
	77	د منضم نسج الیاف	۴۰
	79	بی شکله ماده	۴۱
	80	د منضم نسج طبقه بندی	۴۲
	82	Dense connective tissue	۴۳
	83	د درملو تاثیرات په منضم نسج	۴۴
	84	د منضم نسج وظایف	۴۵
		شپــــــــږم فصــــل	
	86	عضروف یا Cartilage	۴۶
	87	د عضروف وده	۴۷
	87	Hyaline cartilage	۴۸
	89	Elastic cartilage	۴۹
	89	Fibrous cartilage	۵۰
		اووم فصــــــــــل	
	91	هډوکي یا Bones	۵۱
	92	د هډوکو تصنیف بندی	۵۲
	93	Spongy bone	۵۳
	94	Compact bone	۵۴

(c) ketabton.com: The Digital Library

فهرســــــــــــــــــــــــــــت

	95	د هډوکو جوړښت	۵۵
	97	د هډوکو Matrix	۵۶
	98	Endostenum	۵۷
	99	هډوکو ته د وینې رسیدل	۵۸
	100	د هډوکو جوړیدل	۵۹
	103	مفاصل	۶۰
اتـــــــــم فصـــــــل			
	107	وینه	۶۱
	108	RBC	۶۲
	109	WBC	۶۳
	111	Lymphocyte	۶۴
	112	Monocyte	۶۵
	112	Platlets	۶۶
	113	د وینې پلازما	۶۷
	114	د وینې جوړیدل	۶۸
	116	د هډوکو مغز	۶۹
	117	د RBC جوړیدل	۷۰
	120	د Lymphocyte جوړیدل	۷۱
نهـــــــم فصـــــــل			
	123	عضلی نسج	۷۲
	124	عضلی لیف	۷۳
	125	Myofibril	۷۴
	127	اسکلیتی عضلی تقلص	۷۵
	128	د اسکلیتی عضلی جوړښت	۷۶
	129	Cardiac muscle	۷۷
	130	د زړه د عضلی تقلص	۷۸
	131	بنویه عضلات	۷۹
	132	د بنویه عضلاتو تقلص	۸۰
لســـــــم فصـــــــل			
	133	عصبی نسج	۸۱
	134	د نیورون جوړښت	۸۲

(c) ketabton.com: The Digital Library

	136	Dendrite	۸۳
	136	Axon	۸۴
	138	د نیورون ډولونه	۸۵
	140	ساینپس	۸۶
	142	Neuroglia	۸۷
	143	Microglia	۸۸
	145	BBB (Blood brain barrier)	۸۹
Systemic Histology یـــــــوولسم فصـــــــــل عصبـــــــی سیســـــــتم			
	148	Spinal cord شوکی نخاع یا	۹۰
	148	د شوکی نخاع جوړښت	۹۱
	149	Cerebellum مخیخ یا	۹۲
	150	Cerebrum د ماغ اکبر یا	۹۳
	152	Nerve ganglion	۹۴
	153	Dorsal root ganglion	۹۵
	153	محیطی اعصاب	۹۶
	154	د مرکزی عصبی سیستم محافظوی ساختمانونه	۹۷
	156	د عصبی نسج تشکیل	۹۸
دولســـــــم فصـــــــل تنفســـــــی سیســـــــتم			
	158	د تنفسی سیستم وظایف	۹۹
	158	Respiratory epithelium	۱۰۰
	161	انتقالی برخه	۱۰۱
	161	Nasal cavity	۱۰۲
	164	Nasopharynx	۱۰۳
	165	Larynx	۱۰۴
	166	Trachea	۱۰۵
	168	Bronchial tree	۱۰۶
	171	تنفسی برخه	۱۰۷

(c) ketabton.com: The Digital Library

	172	Respiratory Bronchiole	۱۰۸
	172	Alveolar Duct	۱۰۹
	172	Alveolar sac	۱۱۰
	172	Alveoli	۱۱۱
		دیــــــــــارلسم فصــــــل دورانـــــــی سیســــــــتم	
	178	Blood circulation	۱۱۲
	179	Heart	۱۱۳
	180	Pulmonary trunk	۱۱۴
	181	Endocardium	۱۱۵
	182	Myocardium	۱۱۶
	183	د زړه اسکلیټ	۱۱۷
	184	Pericardium	۱۱۸
	185	د وینی رګونه	۱۱۹
	187	شریان	۱۲۰
	188	وریدونه	۱۲۱
	189	شعریه عروق	۱۲۲
	191	د شعریه عروقو دولونه	۱۲۳
	195	Lymphatic vessels	۱۲۴
		څــــــوارلســــــم فصــــــل دفــــاعـــــی سیســــــــتم	
	198	دفاعی حجری	۱۲۵
	200	Leuckocyte (WBC)	۱۲۶
	207	Thymus Gland	۱۲۷
	211	Organ transplantation	۱۲۸
	211	Lymph nodes	۱۲۹
	215	Spleen	۱۳۰
	216	Blood circulation of Spleen	۱۳۱
	218	Tonsils	۱۳۲

(c) ketabton.com: The Digital Library

پنــــــخلسـم فصـــــل هضـــــمی سیســــــتم			
	222	Oral cavity	۱۳۳
	223	Lips	۱۳۴
	224	Cheeks	۱۳۵
	224	Tongue	۱۳۶
	226	Taste buds	۱۳۷
	228	Teeth	۱۳۸
	232	Salivary Glands	۱۳۹
	235	Palate	۱۴۰
	236	Oropharynx	۱۴۱
	236	Digestive tube	۱۴۲
	238	Esophagus	۱۴۳
	239	Stomach	۱۴۴
	243	Small intestine	۱۴۵
	247	Large intestine	۱۴۶
	248	Appendix	۱۴۷
	250	Pancreas	۱۴۸
	254	Liver	۱۴۹
	257	Bile excretory Ducts	۱۵۰
	257	Gallbladder	۱۵۱
شپـــــاړســـم فصـــل پووښونــــــــکی سیســــــتم			
	260	Skin structure	۱۵۲
	261	Epiderm	۱۵۳
	263	دپوستکی رنګ	۱۵۴
	264	Dermis	۱۵۵
	266	د پوستکی مشتقات	۱۵۶
	266	Nials یا نوکان	۱۵۷
	267	Hairs یا ویښتان	۱۵۸
	269	Hair Folicles	۱۵۹

(c) ketabton.com: The Digital Library

	271	Sebaceous glands	۱۶۰
	272	Sweat glands	۱۶۱
اوولســــــم فصــــــل بــــولی سیســـــــتم			
	275	Kidney	۱۶۲
	278	Nephron	۱۶۳
	278	Renal corpuscle	۱۶۴
	282	Juxta glomerular complex	۱۶۵
	283	Proximal convoluted tubules	۱۶۶
	283	Henle's loop	۱۶۷
	284	Distal convoluted tubules	۱۶۸
	285	Pelvis & Ureter	۱۶۹
	287	Urinary bladder	۱۷۰
	289	Urethra	۱۷۱
اتلســـــــم فصــــــل انــــدوکراین سیســـــتم			
	292	Pituitary glands	۱۷۲
	299	Thyroid Glands	۱۷۳
	300	Parathyroid gland	۱۷۴
	301	Adrenal gland	۱۷۵
	302	Pineal body	۱۷۶
نوولســـــــم فصــــــل بنــــخینه تناســـــلی سیســـــتم			
	304	The Internal genitalia	۱۷۷
	304	Ovary	۱۷۸
	312	Fallopian tubes	۱۷۹
	315	Uterus	۱۸۰
	321	Vagina	۱۸۱
	322	The External genitalia	۱۸۲

(c) ketabton.com: The Digital Library

فهرســـــــــــــــــــــــت

	324	The Mummary glands	۱۸۳
		شلـــــــــــم فصـــــــل نـــــــــارینه تناســـــــلی سیســـــــتم	
	329	Testis	۱۸۴
	334	Seminiferous tubules	۱۸۵
	335	Spermatogenesis	۱۸۶
	337	Spermatozoa	۱۸۷
	339	The male genital ducts	۱۸۸
	341	The penis	۱۸۹
	342	The Auxilliary genital glands	۱۹۰
	342	Seminal vesicle	۱۹۱
	343	Prostate glands	۱۹۲
	344	Bulbo urethral glands	۱۹۳

ترتیب کوونکی: کفایت الله نایب امانی

0784 59 75 49

Kefayatkhan6@gmail.com

www.facebook.com/kefayatullahnaibamani

Mr.18

Kefayatullah.naibamani

(c) ketabton.com: The Digital Library

لومړی فصل

عمومیات او پیژندنه

هستولوژی Histology

داچې هستولوژی مطالعه کوو نو لومړی باید په اناټومی لږ پوه شو.

اناټومی Anatomy

Ana په معنا د جدا کول او Tomy یا Temno د قطع کولو په معنا دی یعنی د مړی بدن څیری کول یا غوڅول قطع کول او د هغی ساختمانونه مطالعه کول.

نو اناټومی هغه علم دی چې د انسان د بدن ساختمانونو او جوړښتونو څخه بحث کوی.

اناټومی پنځه څانگی لری

1: Macroscopic Anatomy

د اناټومی هغه څانګه ده چی د انسان د بدن ساختمانونه پکی په سترگو مطالعه شی یا ولیدل شی. لکه: Bones(هډوکی)

2: Microscopic Anatomy

د اناټومی هغه څانګه ده چی د انسان د بدن ساختمانونه پکی د مایکروسکوپ لاندی مطالعه کیږی. لکه : حجرات (Cells) او انساج (Tissues)

3: Regional Anatomy

د اناټومی هغه څانګه ده چی د انسان د بدن ساختمانونه په ناحیوی ډول مطالعه کوی.

په تسلیخ کی تری استفاده کیږی (دمړی څیری کول)

(c) ketabton.com: The Digital Library

4: Systemic Anatomy

د اناټومی هغه څانګه ده چی په سیستم وار ډول د انسان د بدن ساختمانونو څخه بحث کوی. لکه: ټول سیستمونه او دهغوی برخی (هاضمی سیستم اودهغی برخی)

5: Applied Anatomy

د اناټومی هغه څانګه ده چی د امراضو د تشخیص او تداوی کی تری استفاده کیږی.

(Diagnosis Or Treatment)

نو Microscopic Anatomy ته Histology هم وایی.

Histology هستولوژی

هستولوژی هم له دوو کلیمو څخه اخستل شوی چی Histo په معنا د نسج او Logy په معنا د (Science) یا پوهی

نو هستولوژی هغه علم دی چی د انساجو څخه بحث کوی او په اصطلاح کی د انسان د بدن حجراتو،انساجو او اعضاو څخه په مایکروسکوپیک ډول بحث کوی.

هستولوژی دری څانګی لری.

1: Cytology د هستولوژی هغه څانګه ده چی د حجراتو څخه بحث کوی.

2: General Histology د هستولوژی هغه څانګه ده چی د انساجو څخه بحث کوی.

3: Organology د هستولوژی هغه څانګه ده چی مختلفو اغصاوو څخه بحث کوی.

د هستولوژیک مسایلو د ښه تشریح کولو لپاره د مایکروسکوپ نوعیت او د مطالعی او تحقیق لپاره د نسج اماده کولو میتود یا طریقه ډیر ارزښت لری. چی لومړی به مایکروسکوپ او بیا وروسته به د نسج د اماده کولو میتودونه مطالعه کړو.

(c) ketabton.com: The Digital Library

مایکروسکوپ (Microscope)

د Microscope کلیمه د دوه لاتینی کلیمو څخه اخستل شوی ده چی Micro د وړوکی په معنی او Scope د لیدلو یا مشاهده کولو په معنی دی. یعنی هغه شیان چی په سترګو نه لیدل کیږی د مایکروسکوپ په واسطه یی لیدلی شو. لکه: وایروسونه،بکتریاوی،امیب،پارامیشیم او یوګلینا د مایکروسکوپ په واسطه یی لیدلی شو.

مایکروسکوپ د لومړی ځل لپاره د یو هالنډی عالم Antony van leeuwen hook له خوا په ۱۶۳۲ م کال کی کشف شو. دا یو ډیر ساده مایکروسکوپ وو په ۱۸ مه پیړی کی حقیقی مایکروسکوپ یعنی مرکب مایکروسکوپ اختراع شو.

د زره بینی اجسامو د لیدلو قوی ته Magnification ویل کیږی

د مایکروسکوپ اجزاوی:

۱: د سترګی عدسیه Ocular or Eye piece

ددغه عدسیو د لوی ښودلو قدرت ۱۰ یا ۱۵ وی، مایکروسکوپ د Ocular په لحاظ په دوه ډوله دی.

a: Mono ocular Microscope: د یوی سترګی په ذریعه لیدل کیږی.

b: Bino ocular Microscope: د دواړو سترګو په ذریعه لیدل کیږی.

۲: Body tube:

دا هغه جوړښت دی کوم کی چی عدسیی او objective یو دبله د کار په وخت کی په خاصه مسافه جدا ساتی.

۳: لوی تعدیلونکی Coarse adjustment:

دا هغه جوړښت دی چی Body tube ته ښکته او پورته حرکت ورکوی ترڅو چی مطلوب شی په ښه توګه ولیدل شی.

۴: کوچنی تعدیلونکی Fin adjustment:

دا جوړښت Body tube ته په ډیره لږه اندازه حرکت ورکوی ترڅو چی جسم ښه

فوکس شی، لوی او کوچنی تعدیلونکی د میکروسکوپ د بازو په ښی او چپ طرف کی موقیعت لری.

(c) ketabton.com: The Digital Library

۵: بازو Arm :

دا جوړښت Body tube،لوی او وړوکی تعدیلونکی په ځان کی استوار ساتی.

۶: Nose piece :

عبارت د یو ساختمان څخه دی چی په هغی کی څلور واړه objectives ځای په ځای شوی دی.

۷: Objective :

د میکروسکوپ دغه برخه د لوی ښودلو مختلفی عدسی لری چی هغه عبارت دی له :

x۱۰،x۴۰،x۱۰۰ قوی څخه.

۸: Stage :

دا دمایکروسکوپ هغه برخه ده چی سلاید پری ایښودل کیږی، او د یو سوری له لاری رڼا تیروی، په عادی مایکروسکوپونو کی د عادی نور او یا د برق د رڼا څخه کار اخستل کیږی.

۹: Diaphragm :

د Diaphragm پرده د نور د تنظیمولو وظیفه په غاړه لری کوم چی objective ته تیریږی.

۱۰: Stage clips :

نوموړی ساختمان د ګیرا په نوم یادیږی چی سلاید محکم ساتی.

۱۱: Base یا قاعده:

دا برخه د مایکروسکوپ ټول وزن اخلی او مایکروسکوپ پری استقرار پیدا کوی.

۱۲: Mirror :

شیشه نور ته انعکاس ورکوی تر څو د Diaphragm او د stage د سوری څخه تیر شی، په هغه ځای کی چی برق موجود نه وی نو په مایکروسکوپ کی دغه شیشه دنور انعکاس لپاره استعمالیږی.

۱۳: د تمایل مفصل:

دا مفصل مایکروسکوپ ته اجازه ورکوی چی د ضرورت په وخت کی مایل شی

تر څو په ښه توګه جسم ولیدل شی.

(c) ketabton.com: The Digital Library

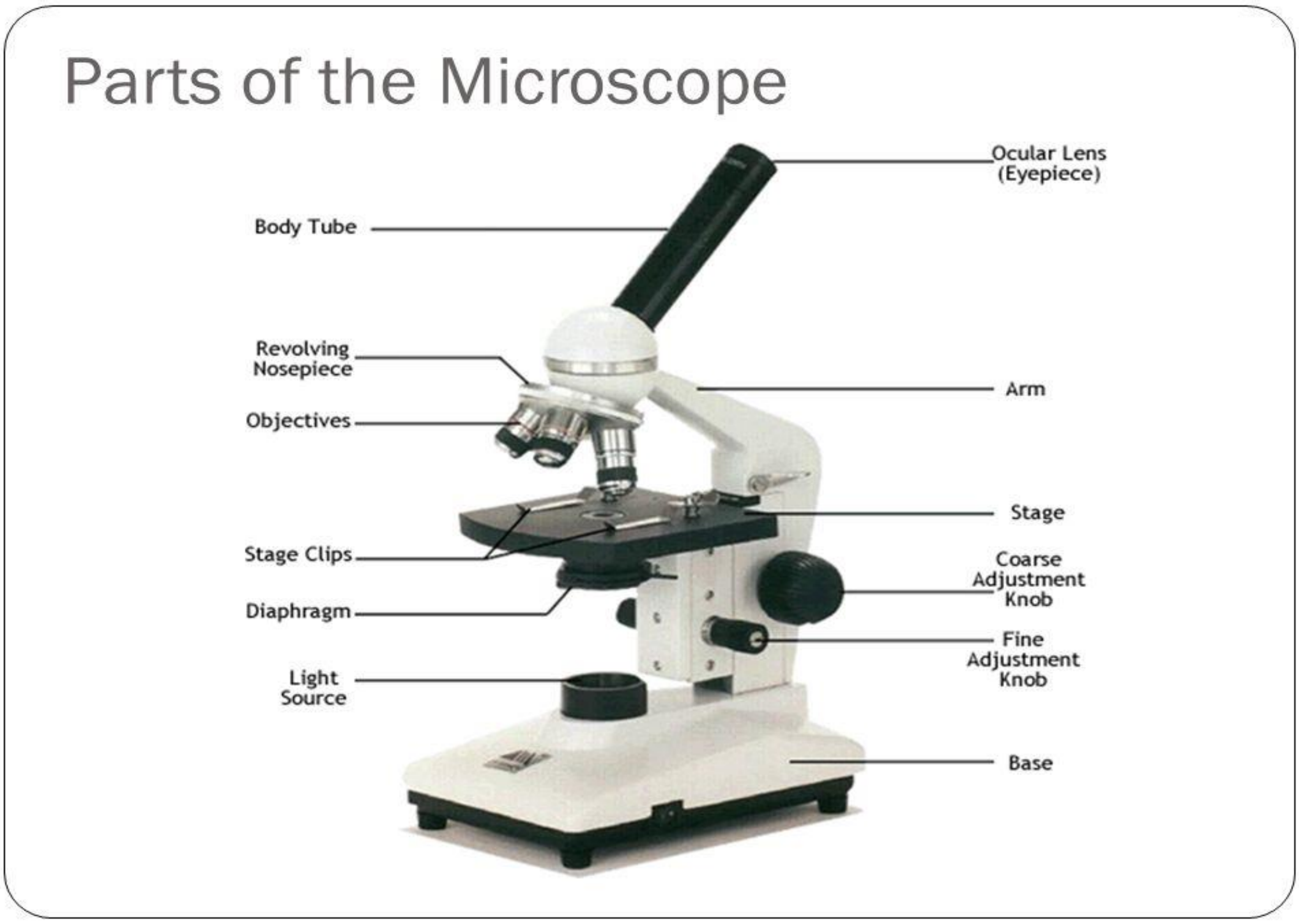

د مایکروسکوپ ډولونه:

مایکروسکوپونه د نور د منبع په اساس په مختلفو ډولونو ویشل کیږی چی مهمترین یی په لاندی ډول دی.

۱: Light Microscope :

په دی نوعه مایکروسکوپ کی د عادی نور او یا د برق د رڼا څخه استفاده کیږی مثالونه یی:

Simple Microscope ، Optical Microscope او Compound Microscope

چی دا ډول مایکروسکوپ د ساختمان له نظره د دوه برخو څخه جوړ شوی دی.

a- Optical System :

د مختلفو عدسیو څخه لکه: objective، Condenser او Ocular څخه جوړ شوی دی.

b- Mechanical components :

د Stage،Arm،Mirror او مختلفو تیوبونو څخه جوړ شوی دی.

(c) ketabton.com: The Digital Library

۲: Electronic Microscope :

په دغه ډول مایکروسکوپ کی دعادی نور پر ځای د الکترونونو څخه استفاده کیږی، په دی ډول مایکروسکوپ کی د شیشه یی عدسیو په عوض مقناطیسی عدسی استعمال شوی دی اود

Magnification قدرت یی هم دعادی مایکروسکوپ څخه زیات دی، همدارنګه د E.M مایکروسکوپ دړ تفکیک قدرت هم نطر نورو مایکروسکوپونو ته زیاته ده.

توپیرونه یی

Electron Microscope	Compound Microscope
د الکترونونو د جریان څخه استفاده کیږی	د برق څخه پکی استفاده کیږی
عدسیې یی مقناطیسی دی	عدسیې یی د شیشی څخه جوړ دی
د لوی ښودلو قدرت یی ۲۵۰۰۰۰ ځله دی یعنی یو جسم د خپل اصلی جسامت څخه ۲۵۰۰۰۰ ځلی غټ وښایی	د لوی ښودلو قدرت یی د ۱۰۰۰ څخه تر ۲۰۰۰ پوری دی
د تفکیک قدرت یی 0,005m دی	د تفکیک قدرت یی 0,2m دی

۳: Ultraviolet Microscope :

په دی نوعه مایکروسکوپ کی د Ultraviolet د شعاع څخه استفاده کیږی، او همدارنګه د معمولی عدسیو په عوض د Quartz عدسیو څخه استفاده کیږی او د تفکیک قدرت یی هم

(c) ketabton.com: The Digital Library

۰،۱ مایکرون دی، حال دا چې د عادی مایکروسکوپ د Resolution قدرت یې ۰،۲ مایکرون دی.

۴: X-Ray Microscope :

په دی نوعه مایکروسکوپ کی د X د شعاع څخه استفاده کیږی ځکه چې ددی شعاع طول موج لنډ دی په هماغه اندازه یې د Resolution قدرت یې زیات دی ځکه چې په اسانۍ سره په نسج کی نفوذ کولای شی.



۵: Fluorescence Microscope:

په دی نوعه مایکروسکوپ کی نسج د Ultraviolet شعاع په واسطه تنیه کیږی او فلورسنس موادړ لکه ویتامین A او ویتامین B دوه په یوه تاریکه ساحه کی د روښانه اجسامو په شکل ښکاری.

۶: Polarizing Microscope :

کله چې نور د ځینی موادو څخه تیریږی تقسیم او د یو شعاع په ستون څخه دوه شعاعی ستونونه وجود راځی چې دی حادثی ته Polarizing وایی، ددی وصف څخه د ځینو موادو په مطالعه کی مثلآ د عضلی الیافو او کولاژنی الیافو په مطالعه کی استفاده کیږی.

۷: Phase contrast Microscope :

په دی نوعه مایکروسکوپ کی د هغه انساجو مطالعه صورت نیسی چی د انکسار ضریب یی متفاوت وی ځکه چې په دی نوعه مایکروسکوپ کی د انساجو د صفحوی تغیراتو څخه استفاده کیږی او اکثرآ بی رنګه انساج د همدی مایکروسکوپ په مرسته مطالعه کیږی.

۸: Interference Microscope :

دا مایکروسکوپ هم په هغه اساساتو استناد لری چې په Polarizing Microscope او Phase contrast Microscope کی د هغی څخه استفاده کیږی او اکثرآ بی رنګه انساج د همدی مایکروسکوپ په کمک مطالعه کیږی.

(c) ketabton.com: The Digital Library

۹: Dark Field Microscope :

په دی نوعه مایکروسکوپ کی یو مخصوص Condenser وجود لری چی هیڅ نوعه شعاع ته د عدسی د مرکز ځخه د تیریدو اجازه نه ورکوی، او په یوه تاریکه ساحه کی ځینی روښانه ذرات دا نور په یوه منحرفه زاویه ځانته را منعکس کوی او د روښانه نقاطو په شکل ښکاری ددی نوعه مایکروسکوپ په واسطه د سفلس مرض عامل Terponema pallidum مطالعه کیږی.

د مایکروسکوپ حفاظت او ساتنه

۱: د مایکروسکوپ انتقال

۲: ترتیب او تنظیم د میز

۳: د مایکروسکوپ لین ته توجو

۴: د مایکروسکوپ حفاظت د خاورو ځخه

۵: د عدسیو پاکول

۶: Slide او Cover slide ته توجو

هر مایکروسکوپ د دوه وصفونو لرونکی دی

۱: Magnification :

عبارت د مایکروسکوپ د لوی ښودلو د قدرت ځخه دی چی د Objective او Ocular عدسیو د قدرت د حاصل ضرب ځخه په لاس راځی.

۲: Resolution :

عبارت د هغه قدرت ځخه دی چی یو مایکروسکوپ دوه ډیری نږدی نقطی یو دبل ځخه جلا کوی، یعنی عبارت د مایکروسکوپ د تفکیک د قدرت ځخه دی، د عادی مایکروسکوپ د Resolution قدرت 0,2m مایکرونه دی.

Ocular	Multiplication	Objective	Result of Multiplication
10	X	4	= 40
10	X	10	= 100
10	X	40	= 400
10	X	100	= 1000

(c) ketabton.com: The Digital Library

د مایکروسکوپی اجسامو د اندازه ګیری واحدات:

$$1: \text{Micron} = \frac{1}{1000} mm$$

$$2: \text{m Micron} = \frac{1}{1000 micron}$$

$$3: \text{Angstrom} = \frac{1}{1000 m\ micron}$$

د سلایډ تهیه کول

کوم شی چې د مایکروسکوپ په ذریعه لیدل کیږی د سلایډ دپاسه اچول کیږی او بیا د Cover slide په ذریعه پوښل کیږی، Slide او Cover slide باید ډیر پاک وی که چیری ناپاک وی هغه مطلوب شی چې موږ یې د مایکروسکوپ په ذریعه نه شو لیدلی او بالاخره مایوسه کیږو.

په سلایډ باندی د Cover slide د ایښودلو طریقه داسی صورت نیسی چې د Cover slide یوه څوکه په سلایډ داسی ولګوئ چې ۴۵ درجی زاویه تشکیل کړی بیا ورو ورو د Cover slide بله څوکه ټیټه کړئ ترڅو چې په سلایډ ولګیږی او د هوا پوکاڼی تشکیل نه شی که چیری پوکاڼی تشکیل شی د cover slide د پاسه قرار خپله ګوته او یا د پنسل څوکه ووهی چې پوکاڼی ورکی شی.

اوس نو د لوی تعدیلونکی په واسطه Body tube دومره پورته کړي چې د کوچنی قوی عدسیه د Stage سره تقریباً ۲ سانتی متره فاصله ولری اوس نو تیار کړی شوی سلاید په Stage کیږدئ بیایی د ګیرا په واسطه ټینګ کړئ ترڅو چې سلایډ خپل موقیعت ته تغیر ورنه کړی بیا د لوی تعدیلونکی په واسطه Body tube ورو ورو ښکته کړئ

د انساجو تهیه کول

- انساجو برابرول

انساج په دوه ډوله مطالعه کیږی:

- د ژوندیو انساجو مطالعه
- د مړو انساجو مطالعه
- ■ د ژوندی انساجو مطالعه

د ژوندیو انساجو مطالعه په خپل وار سره په دوه ډوله ده:

(c) ketabton.com: The Digital Library

- د تلوین سره
- بغیر له تلوین سره

د تلوین سره په دوه ډوله ده:

1: Intravital

د انسان څخه د موادو نمونه(وینه) د پیچکاری په واسطه اخلو او د مایکروسکوپ لاندی یی ګورو.

2: Suravital

اول انساج اخلو د نسج څخه وروسته یی تلوین یا رنګ کوو او د هغی څخه وروسته یی مطالعه کوو.

بغیر له تلوین څخه:

په دی طریقه باندی د وینی اجزاوی معلومیږی:

Plasma، (Wbc, Rbc, Platelets)Blood cells او امیب په همدی طریقه مطالعه کولای شو. دوینی نمونه اخلو د Nacl محلول کی یی ساتو او د Phase contrast microscope لاندی یی مطالعه کوو. L.M نه شی کولای چی بی له تلوینه مواد مطالعه کړی.

- **Autopsy**

د مړو انساجو څیړی کولو ته وایی.

- **Biopsy**

د ژوندی انسان څخه د نمونی اخیستلو ته وایی.

- **Nicopsy**

د مړی څخه د نمونی اخیستلو ته وایی.

- د مړو انساجو مطالعه

نسج د لاندی شرایطو لاندی ساتو ترڅو چی مطالعه یی کړو:

- **Fixation**

د میکروبونو څخه نسج ساتی د فارملین او ایتایل الکول په ذریعه

(c) ketabton.com: The Digital Library

- Dehydration

په همدغه نمونه باندی که چیری فارملین وچووو نو ایتایل الکول پری اچوو، نو د هغی اوبه وځی (اوبو ویستلو ته وایی)

- Clearing

د نمونی څخه الکول لری کول

- Embending

نسج سخت کول: د همدغی نسج دپاسه پارافین اچول تر څو نمونه سخته شی.

- Sectioning

Microtum ته نمونه ورکوو، تر څو تری نری نری پردی رابیلی کړی، چی تقریبآ دغه پردی د 5-10m پوری دبلوالی لری.

- Muntig

گرمی اوبه پری اچوو.

- Staining

رنگ پری اچوو (رنگونه په دوه ډوله دی یو Esoine چی ددی رنگ به سور شی او بل یی Hematoxyline چی رنگ به یی عادی یا ابی شی)

- Putting cover slide

اول پر سلاید باندی دوه څاڅکی د یوی روغنی مادی چی د Canada balsam په نوم یادیږی اچول کیږی، او په احتیاط پری Cover slide ایښودل کیږی.

- د مایکروسکوپ لاندی لیدل

■ Smear Method

د مایع شیانو مطالعه کول لکه کیدای شی چی لاندی شیان اوسی:

- Blood
- C,S,F (Cerebro spinal Fluid)
- Pericardial Fluid
- Plural Fluid
- Periteneal Fluid

(c) ketabton.com: The Digital Library

کړنلاره:

- مایع د Disposable suringe په واسطه اخستل
- ټیوب کی اچول
- Centrifuge کی کیښودل
- سلاید باندی اچول
- سلاید په ایتایل الکولو کی د 15 دقیقو لپاره ایښودل
- رنګ پری اضافه کول
- د مایکروسکوپ لاندی لیدل

Defrential Centrifugation

هغه عملیه ده چی د یوی حجری بیلابیلی برخی پکی مطالعه کیږی.

کړنلاره:

- نمونه اخستل
- د سکروز محلول کی اچول، سکروز محلول باید 25 موله محلول وی
- د 20 دقیقو لپاره وخت ورکول
- بیا په ټیوب کی اچول (په Homogenizer چی یوماشین دی په ماشین کی ټیوب یوه فلزی پارچه ده)
- ټیوب به بیا Centrifuge کی واچوو

د تاوییدو په نتیجه کی دغه نمونه د ټیوب سره ټکر کیږی او د نمونی څخه برخی بیلیږی هغه برخه چی Density یی کمه وی هغه برخه به لومړی بیلیږی، لومړی هسته بیا به مایتوکاندریا او بیا به نوری برخی تری لاس ته راشی.

Histochemistry

دا میتود د مختلفو رنګه موادو د تراکم په اثر د حجری په مختلفو برخو کی په وجود راغلی چی ددی میتود په کمک شحمی مواد، پروټینی مواد، کاربوهایدریت، غیری عضوی مواد او یو تعداد انزایمونه په حجره کی تثبیتیږی.

Radio Autography

پدی میتود کی یو تعداد رادیو اکتیف مواد بدن ته داخلیږی چی دا مواد د خاصو حجراتو په واسطه اخستل کیږی او په دی ډول د مختلفو موادو سنتیز او افراز په حجره کی صورت نیسی.

(c) ketabton.com: The Digital Library

Immunocytochemistry

پدی میتود کی یوه اجنبی ماده د Antigen په شکل بدن ته داخلیږی او د هغه په مقابل کی مخصوصه Antibody تشکل کوی ددی عملی په کمک د خاصو پروتینی موادو موقیعت په حجره کی ټاکل کیږی.

Artifact

عبارت د هغه تغیراتو څخه دی چی د سلاید د جوړولو په وخت کی په وجود راځی چی په لاندی اشکالو لیدل کیږی.

- Shrinkage یا انقباض
- Precipatation یا رسوب
- Folds او Wrinkless
- Pinched Tissue یا فشرده شوی نسج
- Lines یا خطوط

(c) ketabton.com: The Digital Library

دوهم فصل

د بدن جوړونکی اجزاوی

Componenets of The Body

Components of Body د انسان د بدن جوړښتیزی اجزاوی

د انسان بدن له دریو شیانو څخه جوړ شوی دی.

1: Cell (Structural, Functional) حجرات

2: Intercellular Substance بین الحجروی ماده

3: Body Fluid د بدن مایعات

1: Cell حجره

حجره د ژوندیو موجوداتو وظیفوی او ساختمانی واحد دی.

Structural یا ساختمانی ورته څکه وایی چی د انسان ټول بدن ساختمانونه د حجراتو جوړ دی.

Functional یا وظیفوی ورته څکه وایی چی په بدن کی تولی وظیفی سرته رسوی.

په مجموعی ډول ټول هغه مواد چی یوه حجره تری جوړه ده د Protoplasm په نوم یادیږی. چی د Protoplasm په ترکیب کی لاندی شپږ شیان شامل دی.

1: Water اوبه 2: Proteins پروتینونه 3: Lipids شحمیات

4: Carbohydrate قندونه 5: Nucleic Acid هستوی تیزاب

6: Inorganic Salts غیری عضوی مالګی

(c) ketabton.com: The Digital Library

2: Intercellular Substance بین الحجروی ماده

د دوو حجراتو په منځ کی چی کومه خالیګا وی په هغی وجود لری د پیرنی په شکل کی وی د دوو برخو څخه جوړ دی.

1: Amorphous substance بی شکله ماده

2: Fibers الیاف

چی دغه الیاف یی بیا په دری ډوله دی.

1: Collagen

2: Elastic چی ارتجاعی خاصیت لری (ربړی شکل لری)

3: Reticular شبکوی

3: Body Fluid دبدن مایعات

حجرات 80% د اوبو (مایعاتو) څخه جوړ شوی دی.

د انسان په ټول بدن کی 60% اوبه دی.

چی 40% یی Intracellular د حجراتو په داخل کی دی او 20% یی د حجراتو په Extracellular د حجراتو په خارج کی دی. چی د خارجو د جملی څخه یی 15% پلازما Plasma او نور 5% یی نسجی مایع ده.

Cytologyسایتولوژی

Cell حجره

حجره د ژوندیو موجوداتو ساختمانی او وظیفوی واحد دی. د انسان بدن تقریبآ 100t تریلیون حجرات لری چی 25t تریلیون یی یواځی RBC دی او نور 75t تریلیون یی نور حجرات دی.

په 17 مه پیړی کی د دریو علماو لخوا چی (Verchu,Shwan او Jacob scheldon) نومیدل حجروی نظریه (Cell theory) وړاندی شوه چی په دی نظریه کی پنځه خبری شاملی وی.

(c) ketabton.com: The Digital Library

Basic Unit :1

حجرات د ژوندیو موجوداتو اساسی واحد دی او ټول حجرات د پخوانیو حجراتو څخه منځ ته راغلی.

Cell Division :2

یوه حجره د بلی حجری څخه د تکثر په نتیجه کی تولیدیږی.

Nucleus:3

ټول حجرات هستی لری.

4: د ټولو حجراتو کیمیاوی ترکیب یوشان دی.

5: امراض لومړی حجره بیا نسج اوبیا غړی په مرض اخته کوی.

خو په دی نظریه کی اوس دا دوه نظریی غلطی ثابت شویدی.

چی Nucleus ټول حجرات هستی لری بلکی ځینی حجرات دی چی هستی نه لری لکه: RBC او Platles

او بله نظریه چی د ټولو حجراتو کیمیاوی ترکیب یوشان دی بلکی د ټولو حجراتو کیمیاوی ترکیب یوشان نه دی لکه: Fat cell چی دا په خپل ترکیب کی 95% شحم لری خو نور حجرات بیا په خپل ترکیب کی 2% شحم لری.

د حجراتو ډولونه Types of Cells

حجرات د جوړښت له نظره په دوه ډوله دی.

1: Prokaryotic Cell

Pro په معنا د ابتدایه، Karyotic د هستی او Cell حجرات . دا حجرات د جسامت له پلوه کوچنی دی هسته، هستوی غشاء نه لری او حجروی غشاء لری. مثال: Virus

2: Eukaryotic Cell

Eu په معنا د حقیقی ، Karyotic د هستی او Cell د حجرات . دا هغه حجرات دی چی حقیقی هسته لری هستوی غشاء لری او د حجروی غشاء ارګانیلونه Membranous Organelle هم لری. مثال : Protozoa

(c) ketabton.com: The Digital Library

RBC په یوکاریوتیک حجراتو کی راځی البته چی RBC حجرات هسته نه لری او Eukaryotic cell چی هستی لری په دی حجراتو کی راځی . دا ځکه چی RBC مخکی هسته درلوده خو اوس یی د لاسه ورکړی ده.

Size of Cells د حجراتو جسامت

ټول حجرات د جسامت په لحاظ یوشان نه دی بلکی په مختلفو شکلونو کی لیدل کیږی.

د جسامت له نظره غټ حجرات Amphibian (ذوحیاتین) د چونګښی حجرات دی.

د جسامت له نظره کوچنی حجرات Mammals (تی لرونکی حیوانات) چی انسان هم پکی راځی.

د انسان د حجراتو متوسطه طول اندازه د 1_100mm مایکرو مترو پوری وی.

په انسانانو کی تر ټولو غټه حجره د Giant Cell حجره ده. دغه Giant Cell کیدای شی چی یوه هسته ولری او کیدای شی چی ډیری هستی ولری. د ډیرو هستو لرونکی Giant Cell په دوه ډوله دی.

1: Plasmodium

داهغه Giant Cell دی چی د حجری په داخل کی یوه هسته وی. اوهغه هسته په متقرر ډول تکثر کوی او څو هستی منځ ته راوړی. د حجری جسامت غټیږی. مثال: Skeletal Muscle Cells د اسکلیټی عضلاتو حجرات.

2: Syncytium

هغه حجرات دی چی د څو حجراتو د یوځای کیدو په نتیجه کی منځ ته راځی. حجرات حجروی مواد سره شریکوی اویوه غټه حجره د څو هستو درلودونکی منځ ته راوړی.

مثال: Osteoclast د هډوکو حجرات.

نوټ: د هډوکو حجرات په دری ډوله دی.

1: Osteoclast

2: Osteocyte

3: Osteoblast

(c) ketabton.com: The Digital Library

د حجراتو شکلونه Shapes of Cells

حجرات ثابت شکل نه لری بیلابیل شکلونه لری چی عمومی یی په لاندی شکلونو کی پیداکیږی.

1: Spherical کروی 2: Squamous هموار 3: Cuboidal مکعبی

4: Columnar استوانی 5: Oval بیضوی 6: Star shape ستاره مانند

7: Spindle دوک مانند

د حجراتو شکل نظر هماغی عضوی پوری مربوط دی عضوی چی کوم شکل لری نو حجرات یی هم هماغسی شکل غوره کوی. ټول انساج یوشان نه دی له دی کبله حجرات هم په یوشان شکلونو کی نه لیدل کیږی.

د حجراتو حرکت Cells Dynamic

د ټولو مشاهداتو (ځیرنو) څخه اندازه لږیدلی چی هسته په یوه دقیقه کی 270 ځلی د سایتوپلازم په داخل کی دوران کوی. مایتو کاندریا هم تقریبآ د چینجی په شان په سایتوپلازم کی حرکت کوی.

دانسانانو په حجراتو کی یواځی DNA (Deoxyribose nucleic acid) دی چی د عمر په تیریدو سره نه نوی کیږی او نه بدلیږی. دا د ارثی خواصو انتقال او د پروټین په جوړولو کی مهم رول لری. او د بدن ټول حجرات یا ساختمانونه د عمر په تیریدو سره نوی کیږی او یا بدلیږی.

Modification

هغه پروسه ده چی یوه خامه حجره پکی په پخه حجره بدلیږی. مثال: Pronarmoblas د هډوکو په مغز کی یوه خامه حجره ده په پخه حجره Reticulocyte باندی بدلیږی.

Specialization

هغه پروسه ده چی یوه پخه شوی حجره پکی د وظیفی د اجرا کولو توانایی پیداکوی. چی وظیفه ترسره کړی. مثال: Reticulocyte په RBC بدلیږی او RBC د وظیفی داجرا کولو توانایی پیدا کوی.

(c) ketabton.com: The Digital Library

Differentiation

ددی دوارو پروسو مجموعی ته وایی. او یا هغه پروسه ده چی یوه خامه حجره پکی پخه شی او پخه شوی حجره پکی د وظیفی د اجرا توانایی پیدا کړی.

څومره چی د حجراتو تفریق پذیری (Differentiation) زیاتیږی په نتیجه کی یی د حجراتو کیفیت ښه کیږی. او وظیفی ښه ترسره کولای شی.

Post cellular Structure

ټول هغه ساختمانونو ته ویل کیږی چی د تفریق پذیری په پړاو کی یی هسته او یا هم د سایتوپلازم یوه برخه د لاسه ورکړی وی. مثال:

RBC : اول کی هسته لری وروسته یی بیا د لاسه ورکړه.

Platelets

Horn cell of Epiderm

د حجری حیاتی شرایط

د حجری حیاتی شرایط هغه شرایط دی چی یوه حجره پکی ژوندی پاتی کیدای شی.

دغه شرایط په لاندی ډول دی.

1: حرارت: هغه حرارت چی حجره پکی خپل ژوند ساتی او وظیفه ترسره کوی نورمال د 36_38C^0 ده. که دغه حرارت د نورمال حرارت څخه لوړ او یا هم کم شی حجره مړه کیږی. لکه د 45_50C^0 او یا هم د 10_15C^0 ته ورسیږی.

2: PH : PH د حجراتو په ژوند کی مهم رول لری. په حجراتو کی نورمال PH د 6 څخه تر 8 پوری دی چی ژوندی پاتی شی.

3: محیط : حجرات یواځی په Isotonic محیط کی د خپل ژوند فعالیتونه سرته رسوی. په Hypotonic او Hypertonic محیط کی خپل ژوند نه شی کولای.

Isotonic : هغه محیط دی چی د حجراتو په خارج او داخل کی د موادو غلظت یوشان وی.

Hypotonic: هغه محیط دی چی د حجراتو په خارج کی یی د موادو غلظت کم او په داخل کی یی د موادو غلظت زیات وی.

(c) ketabton.com: The Digital Library

Hypertonic : هغه محیط دی چی د حجراتو په خارج کی یی د موادو غلظت زیات وی او په داخل کی یی د موادو غلظت کم وی.

4: غذایی مواد او اکسیجن: که په حجراتو کی اکسیجن او غذایی مواد نه وی حجرات مړه کیږی.حجرات اکسیجن او غذایی موادو ته اړتیا لری تر څو ښه فعالیت ترسره کړی او مواد د بهر نه واخلی.

د حجراتو کیمیاوی ترکیب Chemical structure of Cells

مخکی مو یادونه وکړه چی : تول هغه مواد چی حجره تری جوړه ده د پروتوپلازم په نوم یادیږی. او د پروتوپلازم په ترکیب کی مو اوبه، پروټین،شحمیات،قندونه،هستوی تیزاب او غیری عضوی مالگی وویلی دلته د همدی څخه څیرنه کوو خو بغیر د غیری عضوی مالگو څخه چی دا په حجرو کی شته خو په ډیره کمه اندازه.

نو حجرات د پنځه شیانو څخه جوړ شوی دی.

1: اوبه Water

د انسان د بدن حجره تقریباً 80% د اوبو څخه جوړه شوی ده. د اوبو اساسی وظیفه په حجراتو کی داده چی کیمیاوی تعاملاتو ته مناسب محیط رامنځ ته کوی. که کیمیاوی تعاملات ونه شی نو د حجری ساختمانونه نه جوړیږی او وظیفه هم نه شی ترسره کولای.

2: پروتینونه Proteins

پروتینونه تقریباً د حجری 10% برخی جوړوی. دغه پروتینونه په دوه ډوله دی.

1: Structural یا ساختمانی پروتینونه هغه پروتینونه دی چی د حجری ساختمان جوړوی. لکه : نوکان، ویښتان (Keratin)

2: Functional یا وظیفوی پروتینونه هغه پروتینونه دی چی کیمیاوی تعاملاتو ته چټکتیا ورکوی. انزایم هم ورته وایی. لکه: Lipase انزایم او نور

3: شحمیات Lipids

شحمیات تقریباً د حجراتو 2% برخه جوړوی. دغه شحم په دری ډوله دی.

1: Cholesterol 2: Phospholipid چی دا دواړه شحمیات حجروی غشاء جوړوی. هغه موادو ته اجازه ورکوی چی د حجری داخل ته لاړ شی کوم چی په شحمو کی منحل

(c) ketabton.com: The Digital Library

وی او هغه موادو ته اجازه نه ورکوی چی د حجری داخل ته لاړ شی کوم چی په اوبو کی منحل وی.

3: Glycolipid دا شحم د حجری سطحی ته وتلی دی او حجری ته د محیط د سطحی په اړه خبر ورکوی.

4: قندونه Carbohydrate

کاربوهایدریټ (قندونه) تقریبآ د حجری 1% برخی جوړوی. داپه دری ډوله دی.

1: Mono saccharide 2: Di Saccharide 3: Poly Saccharide چی بیا پولی سکراید یی په دوه ډوله دی. 1:Glycogen 2: Mucopoly Saccharide چی دا Mucopoly Saccharide یی بیا په دوه ډوله دی. 1: Hyaluronic acid 2: Chondroitin Sulphat

5: هستوی تیزاب Nucleic Acid

هستوی تیزابونه د حجروی کتلی 1,1% برخه جوړوی. دغه هستوی تیزاب په دوه ډوله دی.

1: DNA چی د حجروی کتلی 0,4% برخه جوړوی.

2: RNA چی د حجروی کتلی 0,7% برخه جوړوی.

1: DNA (Deoxy ribonucleic acid)

DNA د نیوکلیوتایډونو Nucleotides څخه جوړ شوی دی. نیوکلیوتاید دری برخی لری. 1: Nitrogenous Base نایتروجنی القلی 2: Phosphate 3: Deoxy Ribose

نایتروجنی القلی ګانی په څلور ډوله دی. 1: Adenine 2: Guanine 3: Cytosine 4: Thymine

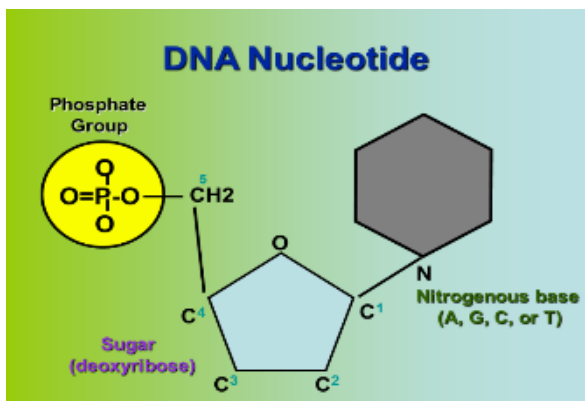

پنځه کاربنه قند دی او یو اکسیجن

پکی په دریم کاربن کم دی.

د DNA ډولونه

DNA په دوه ډوله دی 1: Nuclear DNA چی هستوی DNA هم ورته وایی په هسته کی موقیعت لری. 2:DNA Mitochondria یا Organelles DNA چی په مایتوکاندریا کی موقیعت لری.

(c) ketabton.com: The Digital Library

یواځی Organelles مایتوکاندریا دی چی سایتوپلازم کی دی او DNA لری.

2: RNA (Ribonucleic Acid)

دغه هستوی تیزاب هم د DNA په شان ساختمان لری. خو د DNA سره ځینی فرقونه لری.

No	DNA	RNA
1	Deoxy Ribos قند لری.	Ribos قند لری.
2	Double helix دوه ځنځیره دی.	Single string یو ځنځیره دی.
3	Thymine قلوی لری.	Uracil قلوی لری.
4	په مایتوکاندریا کی شته.	په مایتوکاندریا کی نشته.
5	اوږد ځنځیر لری.	لنډ ځنځیر لری.
6	په خپله دوه چنده کیږی.	دDNA په واسطه دوه چنده کیږی.

د RNA ډولونه

RNA په دری ډوله دی.

1: Ribosomal RNA (rRNA) دغه RNA د رایبوزم په ترکیب کی شامل دی او 40- 50% RNA تشکیلوی.

2: Messenger RNA (mRNA) دغه RNA چی Geneticcode دی د پروتین د تشکیل لپاره سایتوپلازم ته انتقالوی.

3: Transfer RNA (tRNA) دغه RNA د پروتین په تولید کی مهم رول لری.

Cell Activities حجروی فعالیتونه

1: Respiration تنفس : د اکسیجن او کاربن دای اکساید تبادلی ته تنفس وایی. حجرات د رګ څخه اکسیجن اخلی او کاربن دای اکساید خارجوی.

2: Absorption جذب : حجرات په دوو طریقو مواد جذبوی. a: Phagocytosis (غټ او جامد مواد جذبوی او ویزیکل یعنی کڅوړه نه جوړیږي)

(c) ketabton.com: The Digital Library

b: Pinocytosis (کوچنی او مایع مواد جذبوی خود ویزیکل یا کڅوړه جوړیږی)

3: Secretion افراز(ترشح): حجرات به یا هارمون او یا هم انزایم ترشح کوی.

انزایم: کیمیاوی ماده ده چی کیمیاوی تعاملات سریع کوی. (چټکتیا ورکوی)

هارمون: کیمیاوی ماده چی د بدن په یوی برخه کی افرازیږی او د بدن په بله برخه کی فعالیت(وظیفه) ترسره کوی. مثلاً : د Growth Harmon د سر د غدی څخه افرازیږی د بدن په تولو هډوکو تاثیر کوی.

4: Excretion : حجرات خپله اضافی مواد (waste product) چی حجره ورته اړتیا نه لری. د حجری خارج ته اوباسی.

5: Contraction تقلص (لنډیدل): تقلص یا لنډیدل په عضلی حجراتو کی ترسره کیږی.

6: Irritation تخریش: د خارجی تنبهاتو په وړاندی د انسان د بدن عکس العمل ته وایی.

7: Conductivity : د سیګنالونو انتقال د حجری یوی برخی څخه بلی برخی ته د Conductivity په نوم یادیږی. په عصبی حجراتو کی دغه انتقال صورت نیسی.

8: Phagocytosis خوړل یا بلع کول: اجنبی مواد، مضر مواد خوړل یا بلع کول.

چی په حجراتو کی دغه د WBC وظیفه ده.

9: Adaptation : تول حجرات د محیط سره توافق کوی(د محیطی شرایطو سره ځان برابروی) لکه: د حجراتو جسامت کوچنی وی د شیدو ورکولو په وخت کی د شیدو غداوات غټیږی.

10: Growth and Reproduction وده او تکثر: حجرات وده او تکثر هم کوی. جسامت یی هم غټیږی او ډیریږی هم.

Components of Cells د حجری اساسی اجزاوی (برخی)

حجره د دوه اساسی شیانو څخه جوړه شوی ده.

1: Cytoplasm سایتوپلازم 2: Nucleus هسته

(c) ketabton.com: The Digital Library

1: Cytoplasm سایتوپلازم

د حجری هغه برخه ده چی د حجروی غشاء او هستوی غشاء په منځ کی موقیعت لری.

سایتوپلازم د دریو برخو درلودونکی دی.

1: Cytosol 2: Organelles 3: Inclusion

1: Cytosol

یوه Gel (نیمه جامده ماده) ده چی د لاندی شیانو درلودونکی ده.

1: اوبه Water 2: پروتین Protein 3: شحمیات Lipids 4: قندونه Carbohydrate
5: الکترولیت Electrolyte

الکترولیت: الکترولیت ایونونه دی کله چی ایونونه په محلول کی واچول شی الکترولیت بلل کیږی.

ایون: د اتوم چارج داره ذره ده.

2: Organelles

دا هغه ارګانیلونه دی چی په حجراتو کی په دایمی شکل پراته دی او په حجراتو کی په دایمی ډول فعالیتونه کوی.

دغه ارګانیلونه په دوه ډوله دی.

1: Membranous Organelles غشایی ارګانیلونه : هغه ارګانیلونه چی غشاء لری.

په غشایی ارګانیلونو کی لاندی ارګانیلونه شامل دی.

1: Endoplasmic Reticulum (ER) 2: Golgi Body 3: Mitochondria

4: Lysosome 5: Peroxisome 6: Micro body 7: Coated vesicle

2: Non Membranous Organelles غیری غشایی ارګانیلونه : هغه ارګانیلونه چی غشاء نه لری. چی په دی کی لاندی ارګانیلونه شامل دی.

1: Centriole 2: Microtubule 3: Microfilament 4: Cilia 5: Flagella

6: Ribosome 7: Centrosome

(c) ketabton.com: The Digital Library

3: Inclusion

په موقتی او غیری فعال ډول د حجراتو په داخل کی د موادو ذخیره کولو ته Inclusion وایی. دغه مواد به یا شحمیات، قندونه او یا به پروټینونه وی.

Cell Membrane حجروی غشاء

حجروی غشاء هغه پرده ده چی سایتوپلازم یی د بیرونی محیط څخه بیل کړی دی. د Plasma Membrane او Plasma lemma په نوم هم یادیږی.

حجروی غشاء د 7,5 __10nm پوری ضخامت یا پنډوالی لری.

حجروی غشاء دری طبقی لری.

خارجی او داخلی طبقی یی د پروټینونو څخه جوړی شوی دی . او منځنی طبقه یی د شحمیاتو څخه جوړه شوی ده. پروټین د حجروی غشاء 50% برخه جوړوی.

د حجروی غشاء پروټینونه په دوه ډوله دی.

1: Trans membrane Protein or Integral protein

دا هغه پروټینونه دی چی د حجروی غشاء څخه پورته او ښکته وتلی وی.

2: Peripheral Protein

هغه پروټینونه دی چی د حجروی غشاء څخه پورته نه وی وتلی.

د حجروی غشاء شحمیات

د حجروی غشاء شحمیات په دری ډوله دی.

1: Glycolipids : د کاربوهایدریټ او شحم څخه جوړ دی.

2: Phospholipids : د فاسفیټ او شحم څخه جوړ دی. چی فاسفیټ برخه یی Hydrophilic ده ځکه په بیرونی محیط کی د اوبو سره په تماس کی ده. او د شحمیاتو برخه یی Hydrophobic ده ځکه د اوبو سره په تماس کی نه ده.

3: Cholesterol : دغه شحم د حجروی غشاء شکل ثابت ساتی

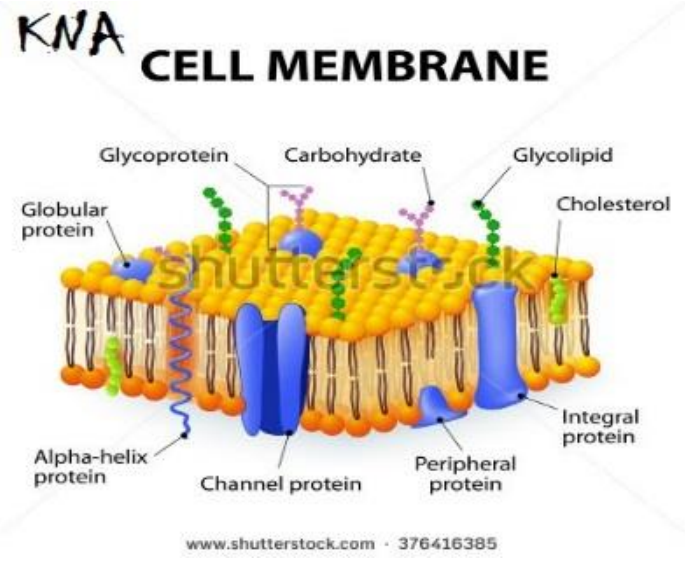

(c) ketabton.com: The Digital Library

Function of Cell membrane د حجروی غشاء وظایف

1: د محیطی عواملو په مقابل کی د حجری ساتنه (محافظت) کوی. Protection

2: Endocytosis کوی یعنی د خارج څخه د حجری داخل ته د موادو انتقال کوی.

په دریو طریقو د حجروی غشاء په واسطه د حجری داخل ته مواد انتقال کوی.

a: Phagocytosis : غټ مواد او جامد مواد د حجری داخل ته ځی کاذبی پښی پکی رول لری. (هره ماده چی د حجری داخل ته ځی نو کاذبی پښی تری تاویږی او مواد دننه ننباسی)

b: Pinocytosis : واړه او مایع مواد د حجری داخل ته انتقال کوی. او Vesicle یا کڅوړه جوړیږی.

c: Receptor Mediated Endocytosis او یا Catherin Mediated Endocytosis

مربوطه ماده یعنی کومه ماده چی داخل ته ننوځی نو Receptor پوری نښلی او په نتیجه کی مواد داخل ته ننوځی.

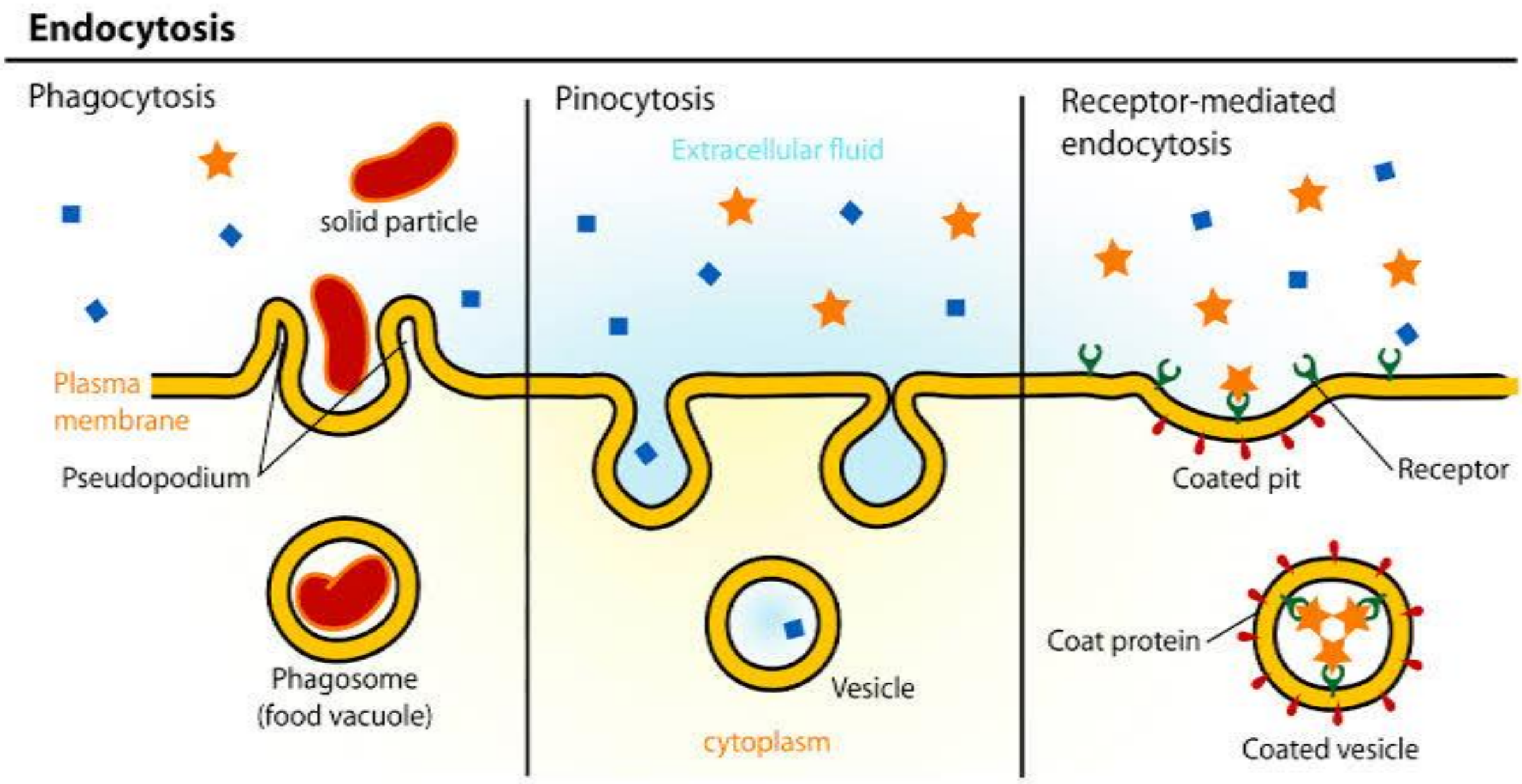

3: Exocytosis : د حجراتو څخه د موادو وتل یا خارجول. دغه مواد به یا اضافه مواد وی کوم چی حجره کی تولید شوی وی. او یا به مفید (ګتور) مواد وی.

4: Cell to Cell Communication: حجرات د نورو حجراتو سره د حجروی غشاء په واسطه تفاهم کوی.

(c) ketabton.com: The Digital Library

5: Antigen : او همدغه Antigen بلع کول یا خوړل .

Antigen یوه مضره ماده ده.

Mitochondriaمایتوکاندریا

د غشایی ارګانیلونو له جملې څخه دی. چې د 0,2__5mm مایکرون متر پوری یی جسامت رسیږی. که د الکترون مایکروسکوپ لاندی ولیدل شی د کښتی Ship په شکل ښکاری.او که چیری د عادی مایکروسکوپ (Light Microscope) په واسطه ولیدل شی نو د تارونو یا د لرګیو(ډکو) په شان ښکاری.

د مایتوکاندریا شمیر په حجراتو کی ثابت نه دی بعضی حجرات شته چی هیڅ مایتوکاندریا نه لری. لکه: RBC, Keratinocyte

او ځینې حجرات دی چی ډیری مایتوکاندریاګانی لری. لکه: د ځګر (Hepatocyte) په یوه حجره کی تقریبآ 2500 مایتوکاندریا ګانی وی. په هغه حجراتو کی چی زیاتی مایتوکاندریاګانی وی زیاتی انرژی ته اړتیا لری. او په کومو حجراتو کی چی د مایتوکاندریاګانو تعداد کم وی کمی انرژی ته اړتیا وی. (څومره چی انرژی زیاتیږی مایتوکاندریاګانی هم زیاتیږی او څومره چی انرژی کمیږی نو مایتوکاندریاګانی هم کمیږی)

مایتوکاندریا په هره 15 دقیقه کی نوی کیږی. یا په بله معنا مایتوکاندریا 15 دقیقی عمر لری.

مایتوکاندریا په څلور طریقو منځ ته راځی.

1: مایتوکاندریا په خپله دوه چنده کیږی (Self-Replication) ځکه دوه چنده کیږی چی DNA لری.

2: د حجروی غشاء څخه جوړیږی.

3: د هستوی غشاء څخه جوړیږی.

4: د اندوپلازمیک ریتیکولم Endoplasmic Reticulum څخه جوړیږی.

د مایتوکاندریا جوړښت

مایتوکاندریا دوه غشاء ګانی لری.

(c) ketabton.com: The Digital Library

1: Outer Mitochondrial Membrane

خارجی غشاء ده او ښویه برخه ده.

2: Inner Mitochondrial Membrane

داخلی غشاء ده. کونځی لری چی د Crista په نوم یادیږی ددغی Crista په سطح کی کوچنی دانی یا گرانیلونه دی چی د Oxysome په نوم یادیږی. د مایتوکاندریا کیمیاوی تعاملات په همدی دانو کی صورت نیسی.

د Inner membrane او Outer membrane په منځ کی فاصله ده چی د Inter membranous space په نوم یادیږی.

د مایتوکاندریا موقیعت

مایتوکاندریا د حجری په سایتوپلازم کی موقیعت لری خو په سایتوپلازم کی هم فرق کوی مثلآ د Spermatozoa په حجره کی مایتوکاندریا په محور یا Axes کی وی. نو له دی کبله وایو چی مایتوکاندریا موقیعت په سایتوپلازم کی ثابت نه دی.

د مایتوکاندریا وظایف

1: انرژی تولیدوی.

غصوی مواد ____H2O____Co2+E

ټول عضوی مواد په اوبو، کاربن دای اکسایډ او انرژی بدلوی. چی لاس ته راغلی انرژی د حجراتو لپاره د استفادی وړ نه ده. نو دغه انرژی په یوه بله انرژی چی ATP نومیږی بدلیږی چی دغه ATP بیا د حجراتو لپاره د استفادی وړ ده.

Glucose _____O2(38ATP)

کله چی گلوکوز د اکسیجن په موجودیت کی سوځیږی او 38 مالیکوله ATP انرژی لاس ته راشی دغی عملیی ته Aerobic glycolysis وایی. او کله چی گلوکوز د اکسیجن په نه موجودیت کی سوځیږی او 2 مالیکوله ATP انرژی لاس ته راشی دغی عملیی ته Anaerobic glycolysis وایی.

Oxidative Phosphorylation

هغه عملیه ده چی د اکسیجن په موجودیت کی ADP په ATP بدلیږی.

(c) ketabton.com: The Digital Library

2: په حجروی تنفس کی رول لری. دغه حجروی تنفس د دوه انزایمونو په واسطه کیږی.

1: Cytochrome Oxidase 2: Succinic Dehydrogenase

3: په سایتوپلازم کی د کلسیم اندازه تنظیموی(نه پریږدی چی په سایتوپلازم کی د کلسیم اندازه یا زیاته او یا هم کمه شی)

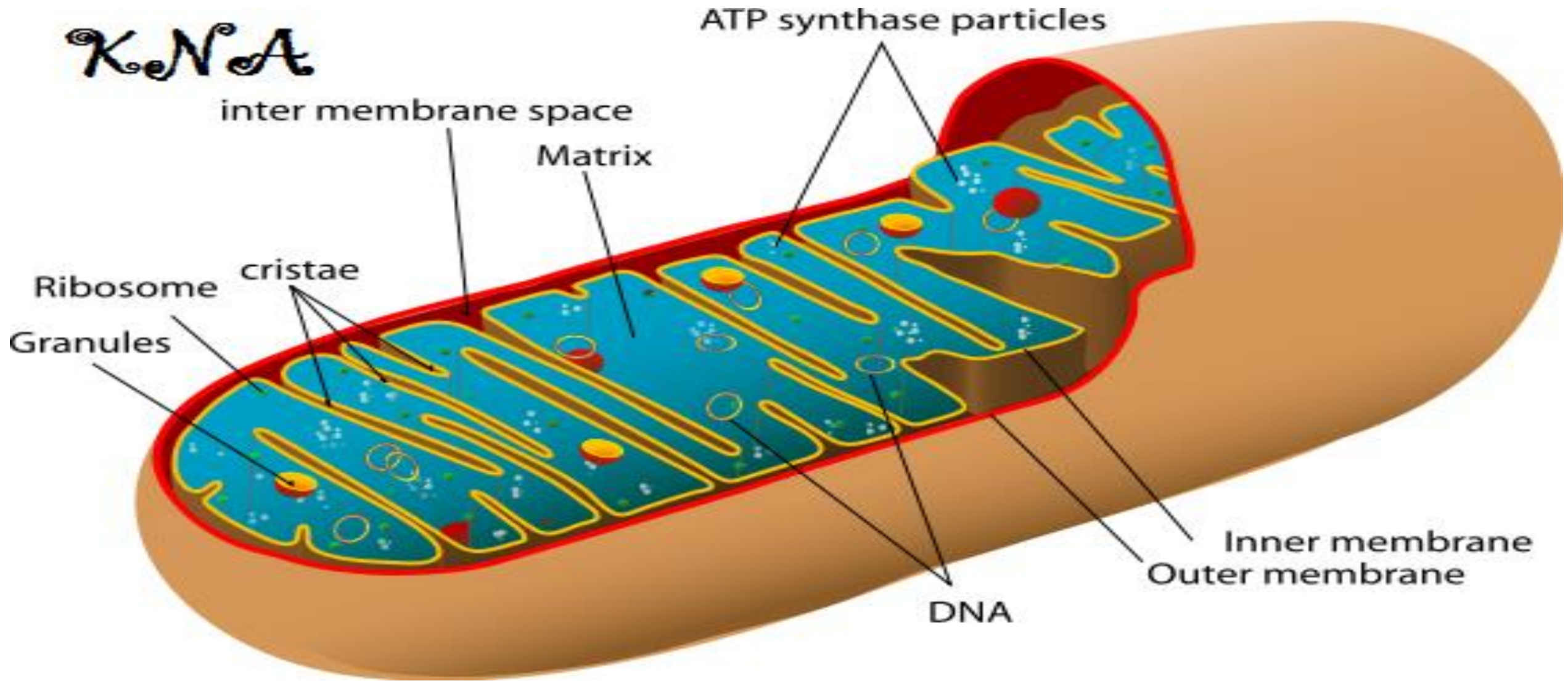

Ribosome

غیری غشایی ارګانیل دی. Ribosome په دری ډوله دی.

1: Free Ribosome. په سایتوپلازم کی په ازاد شکل لیدل کیږی.

2: Associated Ribosome. د RER په سطحه باندی لیدل کیږی.

3: Poly some. د ګروپونو په شکل په سایتوپلازم کی لیدل کیږی.

Ribosome د پروتین او RNA څخه جوړ شوی دی. وظیفه یی د پروتین تولید دی.

هغه پروتین چی د Associated Ribosome په واسطه تولیدیږی د حجری په خارج کی مصرفیږی. او هغه پروتین چی د Free Ribosome او Poly some په واسطه تولیدیږی د حجری په داخل کی مصرفیږی.

یو Ribosome دوه برخی لری.

1: Small Component

2: Large Component

(c) ketabton.com: The Digital Library

نوټ: هغه حجرات چی مایتوکاندریا ونه لری د Cytoplasmic enzyme په واسطه خپله انرژی لاسته رواړی.

نو RBC چی مایتوکاندریا نه لری ددغی انزایم په واسطه خپله انرژی لاسته اروړی.

هر ساختمان چی DNA ولری پخپله دوه چنده کیږی.

Endoplasmic Reticulum (ER)

ER د غشایی ارګانیلونو له جملی څخه دی د همواړو اوږدو او استوانی ویزیکلونو څخه جوړ شوی دی.

په دوه ډوله دی.1: SER ښویه Smooth endoplasmic reticulum او 2: RER Rough endoplasmic reticulum دانه لرونکی او یا ورته Granular endoplasmic reticulum هم وایی.

Rough Endoplasmic Reticulum یا RER

RER د بدن په هغو برخو کی موقیعت لری کومو کی چی Steroid او پروټین تولیدیږی. لکه: Adrenal cortex د ادرینال د غدی قشر(Steroid جوړوی) او Pancreatic cell د پانکراس حجرات(پروټین جوړوی)

نوټ: Adrenal Gland دوه برخی لری 1: Medulla 2: Cortex دی.

د حجری د سایتوپلازم په داخل کی RER په دری ډوله پروت دی یا شکلونه لری.

1: Saccular 2: Vesicular 3: Tubular

RER ته ځکه دانه لرونکی ER وایی چی په خپله سطحه کی د رایبوزوم دانی لری. دغه ټولی د رایبوزوم دانی یی د mRNA په واسطه یو د بل سره اړیکه لری.

د RER وظیفه د پروټین جوړول او پروټین ذخیره کول او همدغه پروټین انتقالوی هم.

هر کله چی د RER د سطحی څخه Ribosome جدا شی هغی ته بیا Micro some وایی.

Smooth Endoplasmic Reticulum او یا SER

دا هم د RER په شان جوړښت لری خو صرف د هغی سره یی فرق دادی چی د Ribosome دانی نه لری ځکه ورته ښویه ER وایی. دا هم د اوږدو استوانی یی ویزیکلونو څخه جوړ شوی دی.

(c) ketabton.com: The Digital Library

وظایف یی:

1: Steroid Formation : ستراېډونه جوړوی (ستراېډونه اصلآ شحم دی)

2: Detoxificatio مواد غیری زهری کوی(کوم مواد چی زهری خواص ولری هغه خنثی کوی)

3: Glycogen lysis: ګلایکوجن تجزیه کوی.

د G6PD (Glucose 6 Phosphate dehydrogenase) چی یو انزایم دی ددی انزایم په واسطه ګلایکوجن تجزیه کوی.

4: Neutralization of Harmon: د ځینو هارمونونو تاثیر خنثی کوی.

5: Ca^{++} Release: د اسکلیتی عضلاتو د تقلص لپاره د کلسیم ایون ازدوی.

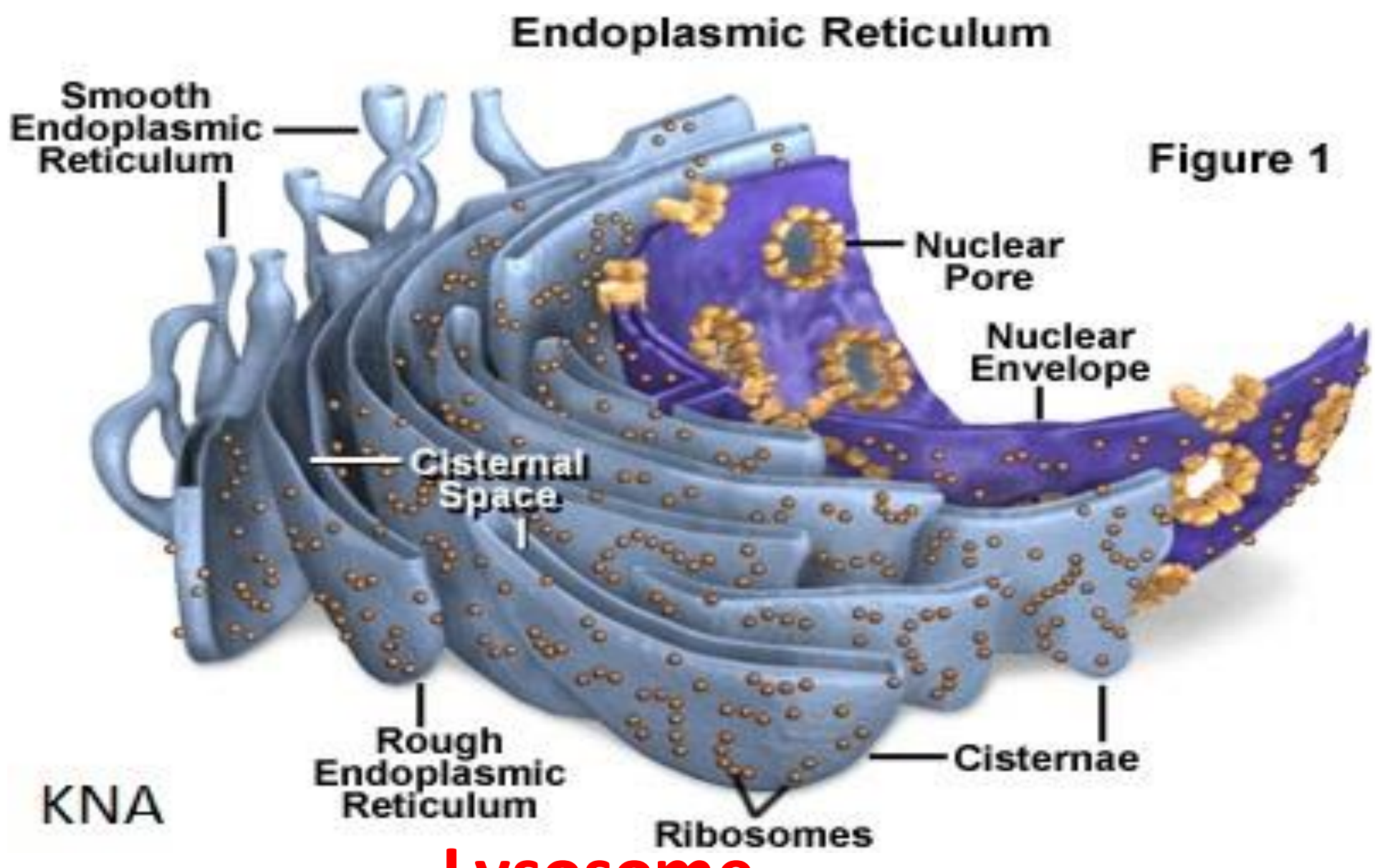

Lysosome

دا هم د غشایی ارګانیلونو له جملی څخه دی (غشاء لری) Lysosome تقریبآ د 0,02-0,25m مایکرونو پوری جسامت لری.

Lysosome په څلور ډوله دی.

1: Primary lysosome 2: Secondary lysosome 3: Auto lysosome 4: Cyto lysosome

(c) ketabton.com: The Digital Library

1: Primary lysosome

هغه Lysosome دی چی د گلجی باډی په واسطه تولیدیږی.

2: Secondary lysosome

کله چی Phagosome یا Pinosome د Primary lysosome سره یوځای شی دی ته Secondary lysosome وایی.

Phagosome هغه ماده ده چی د Phagocytosis د عملیی په نتیجه کی د حجری داخل ته ځی.

Pinosome هغه ماده ده چی د Pinocytosis دعملیی په نتیجه کی د حجری داخل ته ځی.

Phagosome او Pinosome اکثره مواد د لایزوزوم د انزایمونو په واسطه هضم کوی. کتور مواد یی سایتوپلازم ته تیریږی. او غیری قابل هضم مواد یی د Vesicle یا کڅوړی په شکل چی د Residual Bodies په نوم یادیږی په حجره کی تراکم کوی، چی دا مواد به یا د حجروی غشاء سره تماس پیدا کوی او د Exocytosis د عملیی په واسطه به د حجری څخه خارجیږی. او یا هم په حجره کی به تراکم کوی. او په Lipofuscin یا Age Pigment باندی به بدلیږی. چی د حجری د عمر په تعین کی تری استفاده کیږی.

3: Auto lysosome

کله چی Lysosome د حجری د یوی برخی څخه تاو شوی وی دی ته Auto lysosome وایی.

4: Cyto lysosome

کله چی Primary lysosome د Auto lysosome سره یوځای شی دی ته Cyto lysosome وایی.

د Lysosome وظایف

۱: مواد هضموی: دا مواد به کیدای شی بکتریاوی، غذایی مواد او یا نور مواد وی.

(c) ketabton.com: The Digital Library

نوټ: Lysosome ته د حجری هضمی سیستم هم وایی.

د Lysosome غشاء باید د خپل حد څخه نه قوی شی او نه نازکه شی.

د Cortico steroid دواګانو په واسطه د Lysosome غشاء قوی کیږی. کله چی قوی شی نو انتاناتو یا بکتریاو ته زمینه برابروی چی د انسان د مرګ سبب ګرځی.

او که چیرته یی غشاء کمزوری یا نازکه شی بیا هم بدن ته ښه نه ده.

کله چی Hyper vitaminosis (Vitamin A) د حد څخه زیات واخیستل شی په دی حالت کی د Lysosome غشاء ضعیفه یا نازکه کیږی. نو ددی لاری ډیر انزایمونه بهر ته وځی چی کله ووځی نو د حجراتو د مرګ سبب ګرځی که دغه کار په هډوکو کی وشی د هډوکو د ماتیدو سبب ګرځی.

نوټ: Autolysis : کله چی خپله د بدن په واسطه انساج تخریب شی دی ته Autolysis وایی.

د Lysosome په داخل کی چی کوم انزایمونه وی غیری فعال وی خو کله چی د غشاء څخه بهر ته وځی نو فعالیږی.

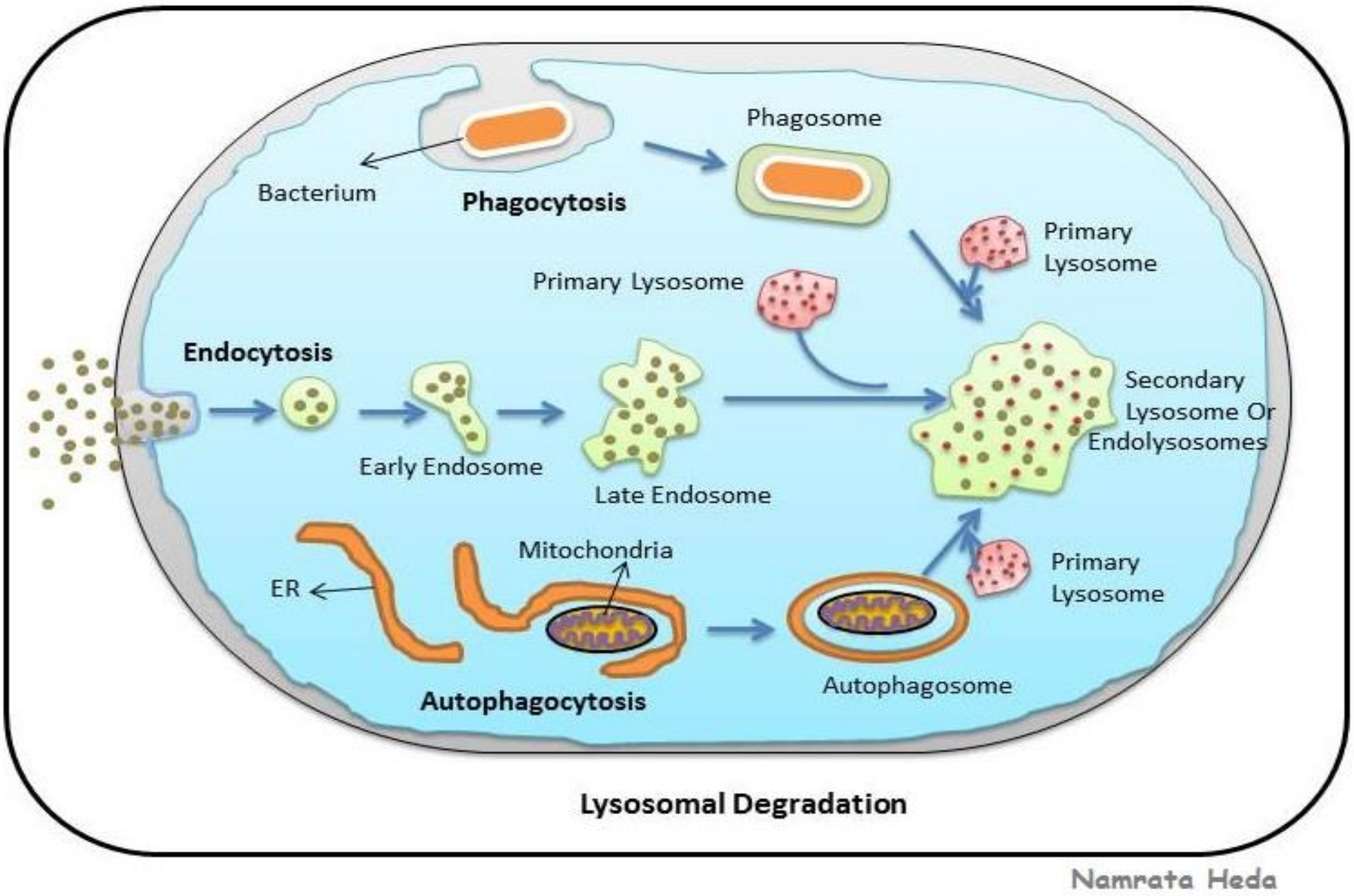

(c) ketabton.com: The Digital Library

Peroxisome, Micro body or Coated vesicle

دا تول ارګانیلونه د Lysosome په شان جوړښت لری. دغه ارګانیلونه دوه انزایمونه لری.

1: Peroxidase 2: Catalase

وظیفه یی د هایدروجن ایون د هایدروجن پراکساید مضر تاثیرات خنثی کوی.

Peroxisome د الکولو تاثیرات هم 25% خنثی کوی.

Golgi Body

دا هم د غشایی ارګانیلونو له جملی څخه دی. دا هم د ویزیکلونو یا کڅوړو څخه جوړ شوی دی. د ER سره ارتباط لری. محدبه برخه یی هستی ته متوجه ده او مقعره برخه یی سایتوپلازم ته متوجه ده.

وظایف:

۱: Lysosome تولیدوی.

۲: Glycoprotein تولیدوی.

۳: حجروی غشاء ترمیموی.

۴: Packing بسته بندی کوی کوم مواد چی په حجره کی جوړیږی ګلجی باډی ته راځی او هلته بسته بندی کیږی او وروسته Secretory granule په شکل د حجروی غشاء له لاری خارج ته انتقالیږی.

۵: د Storage vesicle ذخیروی کڅوړو په شکل مواد بهر ته لیږدوی.

حجروی اسکلیټ Cytoskeleton

د حجراتو په سایتوپلازم کی رشتوی جوړښتونه دی چی حجراتو ته یی کلکوالی(استناد) ورکړی دی.

Cytoskeleton دری برخی لری.

1: Microtubule 2: Microfilament 3:Intermediated Filament

(c) ketabton.com: The Digital Library

Microtubule

اوږده جوړښتونه دی چی تقریبآ 5m مایکرونه پوری ضخامت یا ډبلوالی لری، 25nm قطر لری او طول یی ثابت نه دی (څکه په ځینو حجراتو کی یی طول ډیر او په ځینو کی یی طول کم دی)

Microtubule د یو پروتین چی Tubulin نومیږی جوړ شوی دی. د Microtubule په جوړښت کی تقریبآ ۱۳ دانی Proto filament شامل دی.

د Microtubule دندی.

۱: Cytoskeleton جوړوی یا حجروی اسکیلټ جوړوی او یا هم حجراتو ته استناد ورکوی.

۲: مواد انتقالوی. (په سایتوپلازم کی د یوی برخی څخه بلی برخی ته مواد انتقالوی. دغه مواد به یا پروتین، سترایډونه او یا هم نور مواد وی)

۳: Cilia او Flagella جوړوی.

۴: Centriole جوړوی.

۵: Mitotic spindle جوړوی.

Microfilament

دا کوچنی جوړښتونه دی د پروتین څخه جوړ شوی دی د عضلاتو د Myosin او Actin چی پروتینونه دی. دغی دواړو سره مشابه جوړښت لری.دغه پروتینونه په عضلاتو کی د تقلص سبب گرځی.

وظایف یی:

۱: حجروی اسکلیټ یا Cytoskeleton جوړوی.

۲: مواد انتقالوی.

۳: Exocytosis عملیه کی رول لری.

۴: Endocytosis عملیه کی رول لری.

(c) ketabton.com: The Digital Library

Inter Mediated Filament

Inter Mediated Filament د Micro filament ترمنځ موقیعت لری.

دغه Filament چی په کومو حجراتو کی وی نوم یی بدل وی که هغه د بدن په هره حجره کی وی لکه:

په اپیتلیل حجراتو Epithelial Cell کی ورته Tonofilament وایی.

په نیورو ګلیا کی ورته Glial filament وایی.

په عصبی حجراتو کی ورته Neuro filament وایی.

په ملساء عضلاتو(بنویه عضلاتو او یا هم غیری ارادی عضلاتو کی) ورته Desmine یا Skeletin وایی.

او په منضم انساجو کی ورته Vementin وایی.

Centriole

د غیری غشایی ارګانیلونو له جملی څخه دی (غشاء نه لری)

کله چی دوه Centriole سره یوځای شی هغی ته Centrosome وایی. د Centriole او Centrosome فرق دادی چی single <Centriole دی او <Centrosome Double دی. که Centriole د Light microscope (عادی مایکروسکوپ) لاندی ولیدل شی د لرګیو په شان جوړښت لری خو که د Electron Microscope لاندی ولیدل شی نو درته معلومه به شی چی Centriole د ۹ سیتونو څخه جوړ شوی دی او هر سیټ یی دری ۳ دانی Microtubule لری دغه نهه واړه سیتونه یی دحجری ګر چاپیره واقع دی.

وظیفه یی: حجروی ویش کی برخه اخلی.

Cilia

سیلیاګانی د حجری خوځنده تبارذات دی (سیلیاګانی د حجری څخه وتلی دی خوځنده دی او حرکت کوی)

جسامت یی 5-6m پوری رسیږی په یوه حجره کی یی شمیر تقریباً د 1-300 پوری رسیږی. جوړښت یی تقریباً د Centriole سره یوشان دی خو لږ فرق لری. Cilia هم نهه ۹ سیتونو څخه جوړ شوی دی هر سیټ یی دوه دانی Microtubule لری ددی نهو

(c) ketabton.com: The Digital Library

سیتونو له جملې څخه یې ۸اته دانې سیتونه ګرد چاپېره د حجراتو څخه دی او یو دانه سیټ یې داخل د حجراتو کې دی.

Cilia د Dynein پروتین په واسطه حرکت کوی. که د هر علت له وجې دغه پروتین خراب یا متضرر شی سیلیا حرکت نه شی کولای. مثلآ: Immotile cilia syndrome چې یوه ناروغی ده چې په دی سندروم کې شخص شنډیږی (د Spermatozoa حجرات حرکت نه شی کولای)او همدارنګه په تنفسی انتاناتو هم اخته کیږی.

Flagella

داهم د Cilia په شان جوړښت لری، خو دوه فرقونه د Cilia سره لری.

ددی شمیر کم دی چې د 1-2 پوری وی. او بل ددی جسامت لوی دی چې د 60-70m مایکرونو پوری رسیږی.

Cytoplasmic Inclusion

Inclusion

د حجراتو د سایتوپلازم په داخل کې په موقتی او غیری فعال ډول د موادو زیرمه کولو ته وایی.

دغه مواد به یا شحمیات، کاربوهایدریت، پروتین، اوبه او یا هم رنګه مواد وی.

شحمیات د حجراتو په داخل کې د Adipose tissue په شکل په بدن کې ذخیره کیږی. Adipose tissue په Adrenal Cortex او Liver یا ځیګر کې لیدل کیږی.

کاربوهایدریتونه د انسان په بدن کې د ګلایکوجن په شکل په ځیګر او عضلی حجراتو کې لیدل کیږی.

پروتینونه د انسان د بدن په حجراتو کې د کرستلونو په شکل لیدل کیږی. په Leukocyte (د وینی په سپینو کرویاتو کې) او Sertoli cell of testes (د خصیو سیرتولی حجرات) برخو کې لیدل کیږی.

اوبه د انسان په حجراتو کې د Vacuole په شکل ذخیره کیږی.

رنګه مواد یا Pigment هم په حجراتو ذخیره کیږی. دغه رنګه مواد په دوه دوله ذخیره کیږی.

(c) ketabton.com: The Digital Library

۱: Endogenous pigment مثلآ میلانین په میلانوسایټ حجراتو کی ذخیره کیږی. او یا Hemoglobin په RBC کی ذخیره کیږی.

۲: Exogenous Pigment مثلآ Lipofuscin د بدن په بیلابیلو حجراتو کی ذخیره کیږی.

Nucleus هسته

په اکثره حالاتو کی د حجراتو په منځ کی موقیعت لری خو کله کیدای شی چی د حجراتو په اطرافو کی واقع شی. ډیر حجرات هستی لری. او ډیر حجرات شته چی هستی نه لری. دهستی جسامت تقریبآ 5m پوری رسیږی که د Electron Microscope لاندی ولیدل شی د څلورو برخو څخه جوړه شوی ده.

1: Nuclear Membrane هستوی غشاء 2: Chromatin 3: Nucleolus هستچه

4: Nucleoplasm

Nuclear Membrane هستوی غشاء

هغه پرده ده چی هسته یی احاطه کړی ده. که چیری د Light microscope لاندی ولیدل شی د پردی په شکل ښکاری خو که د Electron Microscope لاندی ولیدل شی د دوو صفحو یا دوه برخو څخه جوړه شوی ده. ددی دواړو صفحو ترمنځ یوه فاصله موجوده ده چی د Perinuclear cisterna په نوم یادیږی. دغه هستوی غشاء سوری لری چی د Nuclear pores په نوم یادیږی. ددغه هستوی سوریو قطر تقریبآ 9nm دی. او تول هغه مواد ددی سوریو څخه تیریدای شی چی مالیکولی وزن یی د 44000 څخه کم وی. خو که mRNA هر څومره وی یا په هر حالت کی د دغو سوریو څخه د تیریدو توانایی لری.

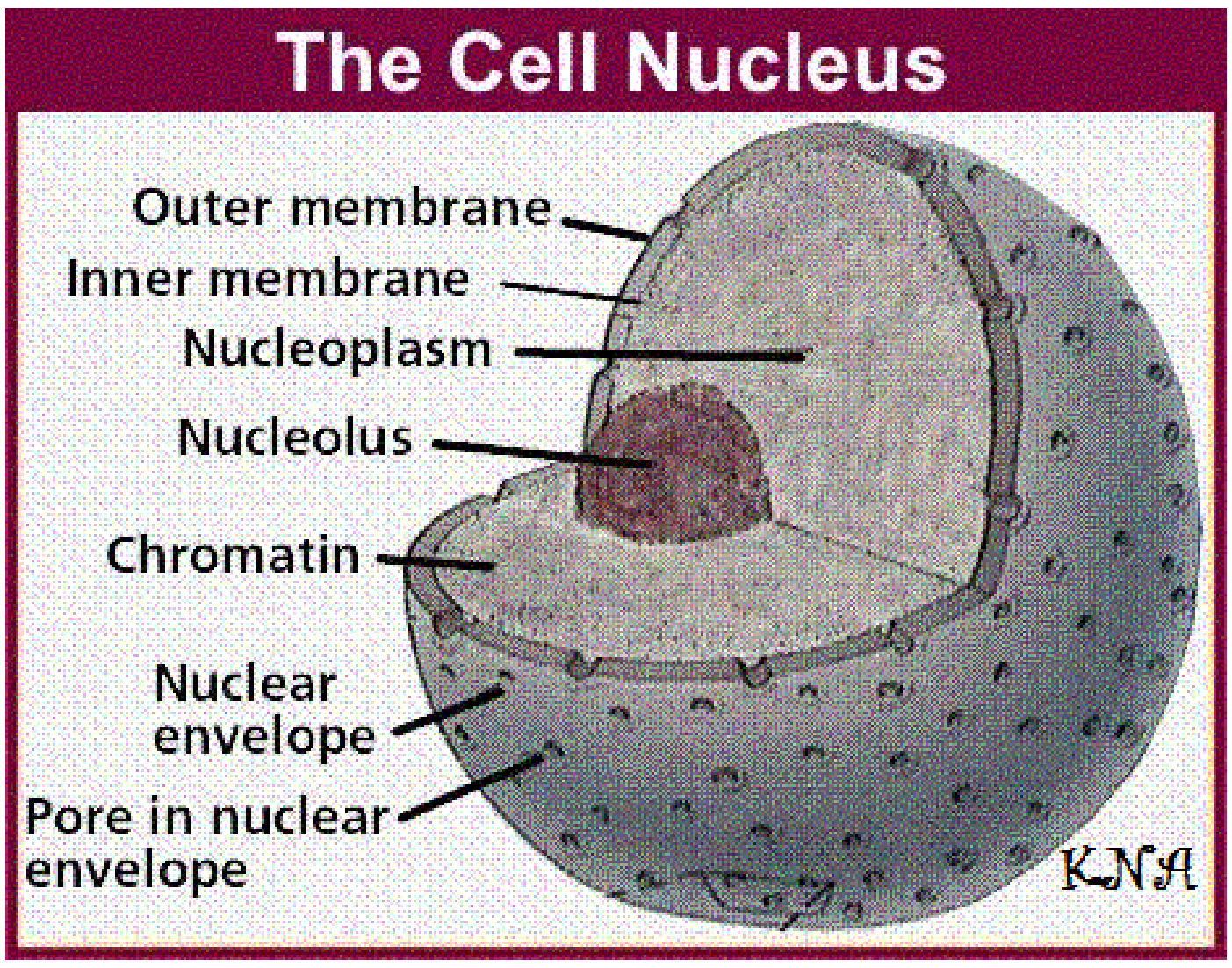

(c) ketabton.com: The Digital Library

Chromatin

دا اصلآ تاوشوی DNA دی (DNA تاوشوی دی او کروماتین یی جوړ کړی دی)

کروماتین په هسته کی په منتشر ډول پروت دی د حجروی ویش په وخت کی دغه کروماتین راټولیږی چی کله راټول شی دی ته کروموزوم وایی.

کروماتین په دوه ډوله دی. 1: Heterochromatin یا Peripheral غیری فعال کروماتین دی (ارثی خواص نه انتقالوی)

2: Eu chromatin فعال کروماتین دی (ارثی خواص انتقالوی)

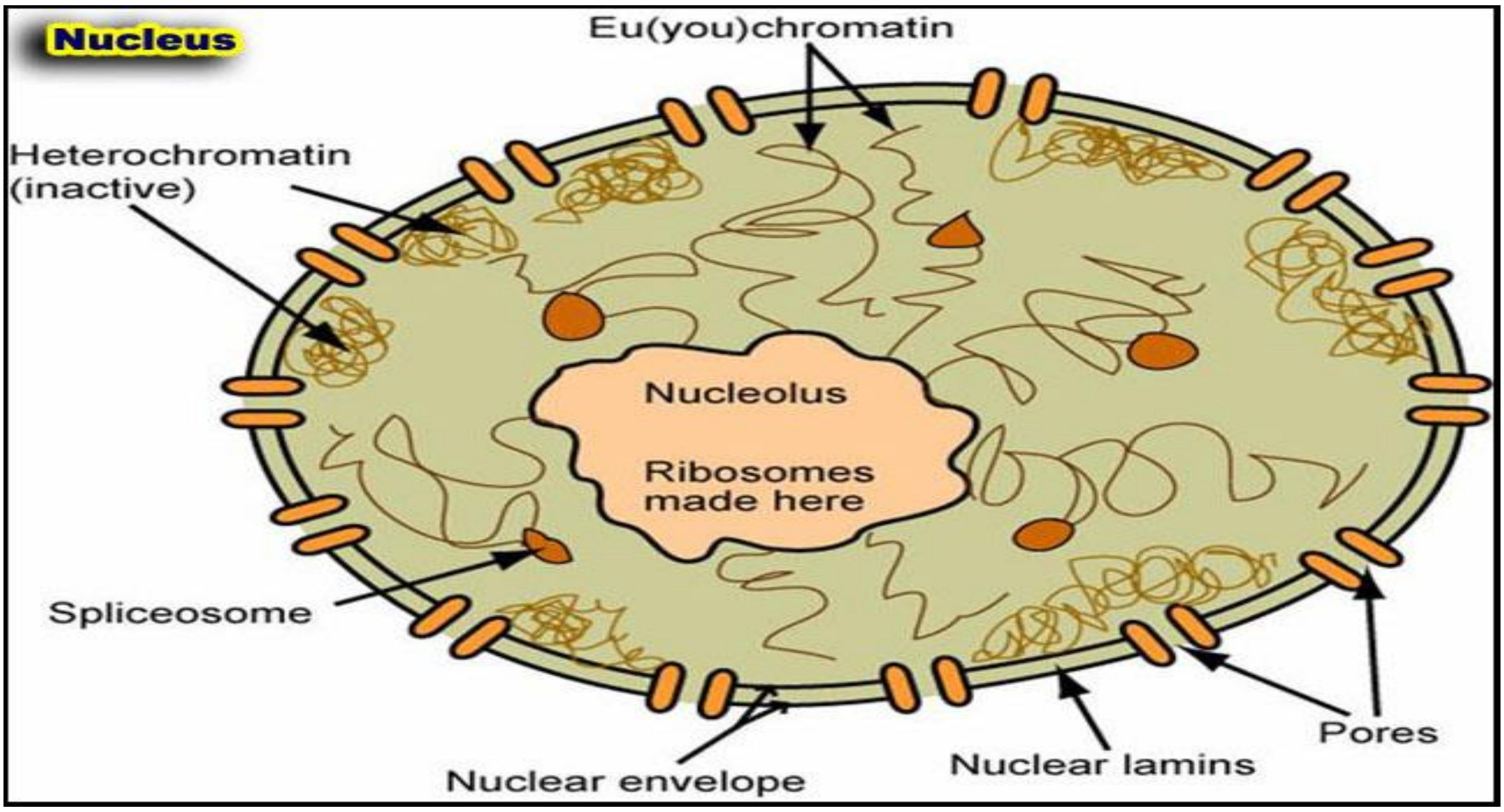

Nucleolusهستچه

د هستی په داخل کی پرته ده (کوچنی هسته هم ورته وایی) شمیر یی د Interphase په مرحله کی د 1-4 پوری وی. هستچه د پروتین ، DNA او RNA څخه جوړه شوی ده. هستچه که د الکترون مایکروسکوپ لاندی ولیدل شی د څلورو برخو څخه تشکیل شوی ده.

1: Pars Granulosa 2: Pars fibro sa چی دی دواړو ته Nucleonema هم وایی.

3: Nuclear Associated Chromatin 4: د پروتین بی شکله ماده

(c) ketabton.com: The Digital Library

Nucleoplasm

تقریباً د سایتوپلازم په شان جوړښت لری او هستوی مواد پکی پراته دی.

کروموزوم

اصلاً راټول شوی DNA دی. یو کروموزوم دوه عدده کروماتیدونو څخه جوړ شوی دی.

(کروماتید د کروموزوم جوړښتیزه عضوه ده)

دغه دواړه کروماتیدونه د Centromere (Kinetochore) په واسطه نښتی دی.

د کروموزوم وظیفوی واحد جین دی(د کروموزوم وظیفی جین پوری تړاو لری)

هر کروموزوم بی شماره جینونه لری خو د یو صفت لپاره دوه جینونه لری. په دغه دوه جینونو کی یو دانه یی په یو کروماتید او بل یی په بل کروماتید وصل دی.

د کروموزومونو د شمیر له مخی حجرات په دوه ډوله دی.

Diploid:1 : هغه حجرات دی چی 46 عدده کروموزومونه لری یا 23 جوړی

ددغی 46 کروموزومونو له جملی څخه یی 44 دانی Somatic یا جسمی دی او 2 دانی یی Sex یا جنسی دی. په دی حجراتو کی د بدن ټول حجرات شامل دی پرته له جنسی حجراتو څخه.

Haploid:2 : هغه حجرات دی چی 23 عدده کروموزومونه ولری. ددی 23 له جملی څخه یی 22 دانی Somatic یا جسمی او 1 دانه یی Sex یا جنسی دی. په دی حجراتو کی یواځی جنسی حجرات شامل دی. مثلاً د نارینه ګامیټ (Sperm) او ښځینه ګامیټ (Ovum)

د کروموزوم دپاسه هغه ځای چی جین پکی پروت دی هغی ته Locus وایی.

که د هر علت له کبله جین کی کوم تغیر رامنځته شی دی ته موتیشن وایی. کیدای شی دغه موتیشن د وایرس، کیمیاوی موادو او یا هم د شعاعګانو څخه رامنځته شی.

د کروموزومونو شمیر په حجراتو کی ثابت دی 46 دانی دی. که دغه شمیر زیات شی یوه ناروغی ده لکه: Down syndrome چی 47 دانی کروموزومونه لری. او که دغه شمیر کم شی هم یوه ناروغی ده لکه: Turner syndrome چی 45 دانی کروموزومونه لری.

(c) ketabton.com: The Digital Library

Barr Body

Barr Body اصلآ Heterochromatin دی. زیاتره یواځی او یواځی په ښځینه جنس کی لیدل کیږی. د ښځینه جنس د خولی په مخاطی غشاء او Leucocyte حجراتو کی د ډکو په شکل ښکاری. ټول ښځینه جنس Barr Body نه لری یواځی د 20_70% یی Barr Body لری. او نارینه جنس Barr Body نه لری. Barr Body تقریبآ 1micron پوری قطر لری. د Barr Body اهمیت دادی چی جنسیت پری معلومیږی.

نوټ : کله DNA په کروماتین بدلیږی او کله په کروموزوم بدلیږی.

1: کله چی حجره پروتین ته ضرورت ولری په دی خاطر چی پروتین تولید شی نو DNA په کروماتین بدلیږی.

2: کله چی حجره تغذیی ته ضرورت ولری نو په دی وخت کی DNA په کروموزوم بدلیږی.

(DNA دواړو خواوو ته ځان اعیاروی)

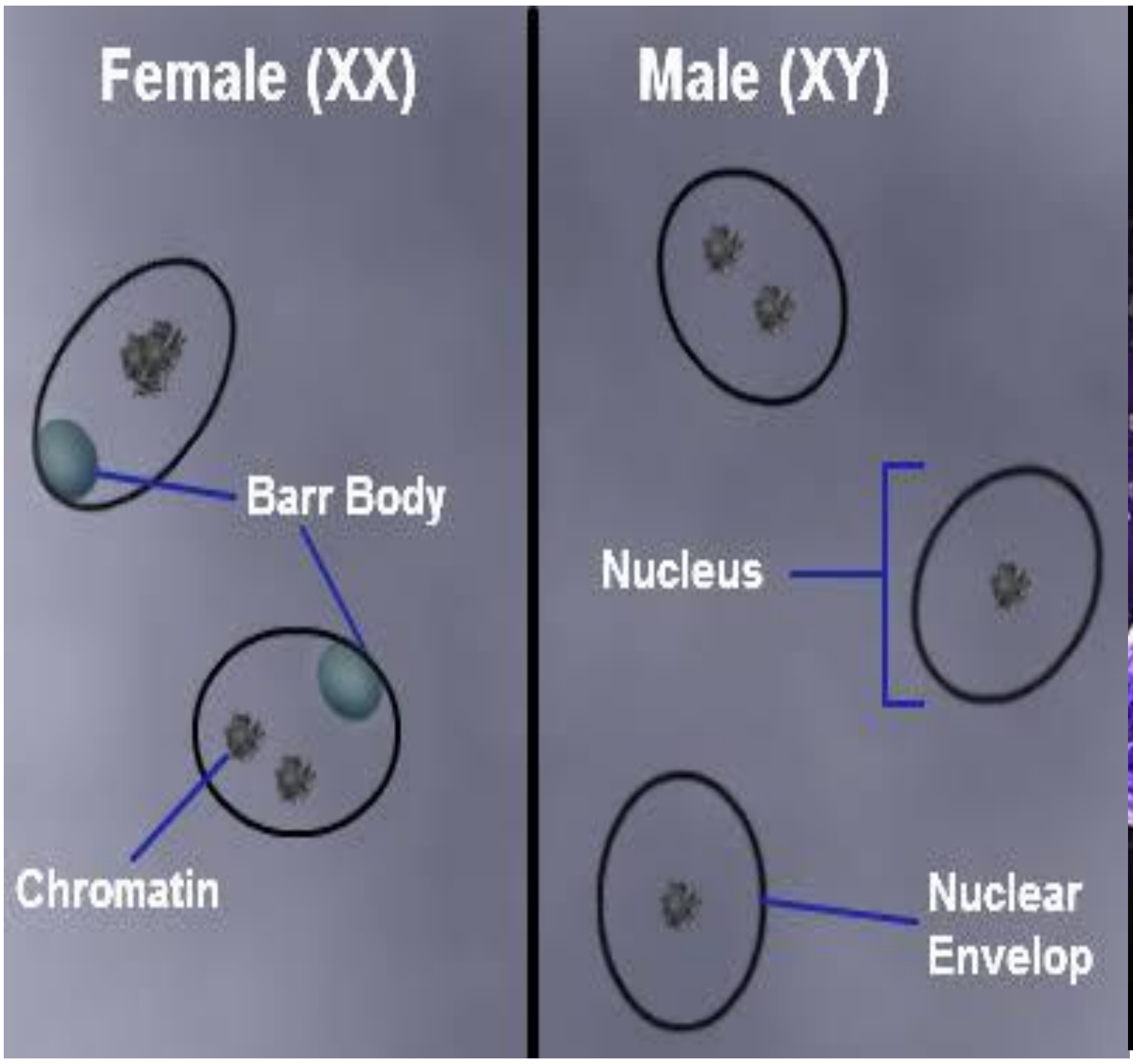

(c) ketabton.com: The Digital Library

حجروی دوران Cell Cycle

د یوی حجری تول ژوند ته Cell Cycle وایی.

Cell cycle دوه برخی لری.

1: Interphase

د حجری د استراحت مرحله ده یعنی حجره پکی پخیږی او څلور پړاونه لری.

G0: (growth 0) : په اکثره حجراتو کی نشته خو یواځی په عصبی حجراتو کی لیدل کیږی (عصبی حجره په دی پړاو کی وده نه کوی) تقریبآ په دی مرحله کی وده یا Growth صفر وی.

G1:(growth 1) : تولید شوی حجره پکی د اول ځل لپاره وده کوی دغه مرحله تقریبآ ۲۴ ساعته وخت نیسی.

S: (synthesis) : په دی مرحله کی DNA جوړیږی(DNA پکی دوه چنده کیږی)

G2: (growth 2) : حجره پکی د دوهم ځل لپاره وده کوی غټیږی او د غټیدو څخه وروسته حجروی ویش ته اماده کیږی.

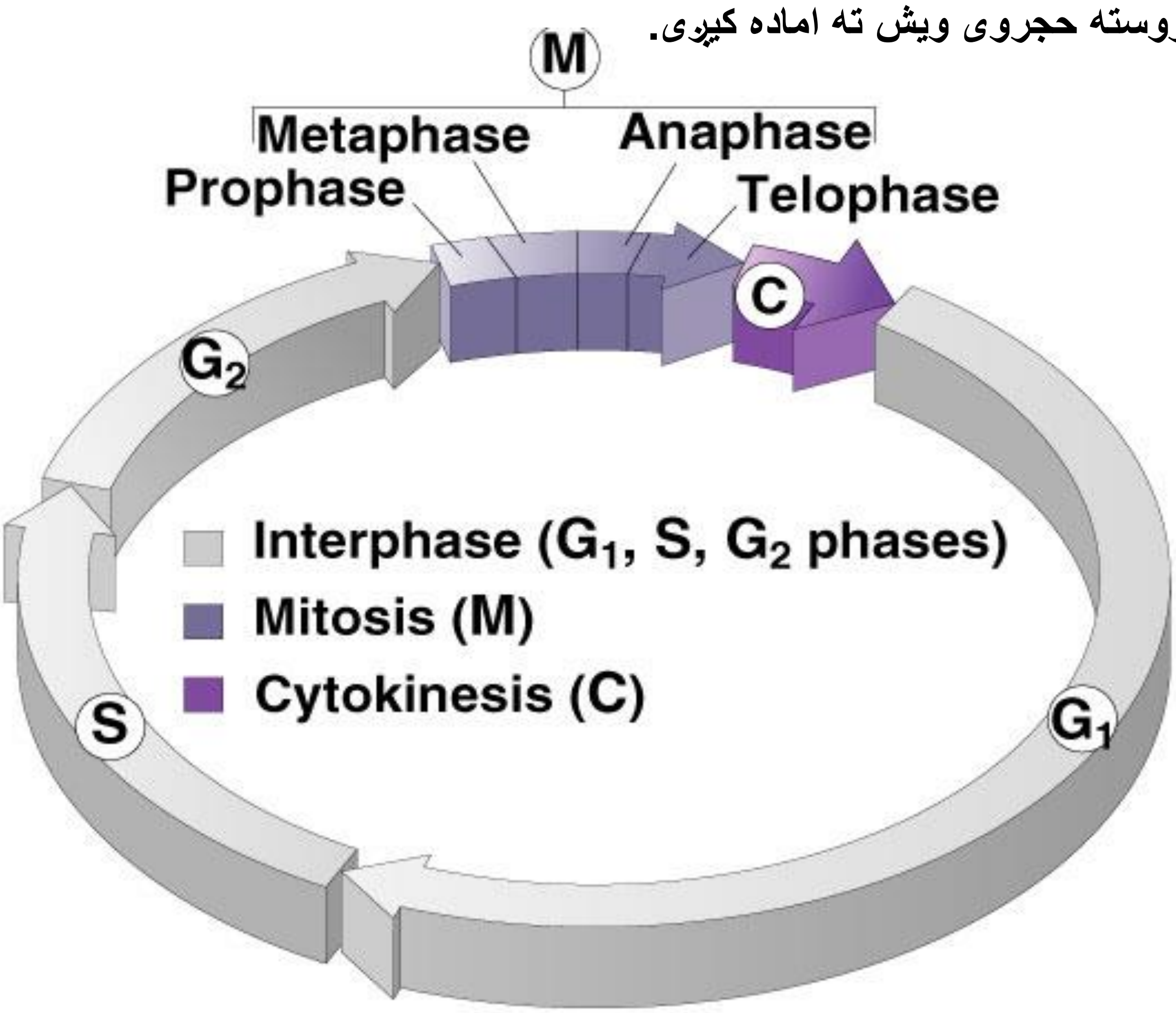

(c) ketabton.com: The Digital Library

2: Cell division حجروی ویش

حجرات عموماً په دری طریقو تقسیمیږی

1: Amitosis چی (Direct cell division) ورته هم وایی. 2: Mitosis

3: Meiosis چی دی دواړو ته (Indirect cell Division) هم وایی.

1: Amitosis

هغه ویش دی چی د یوی حجری څخه یکی بله حجره جدا کیږی. دغه ډول تکثر اکثره په وحیدالحجروی حیواناتو کی لیدل کیږی. لکه: امیب

په انسانانو کی Amitosis ویش د ځیګر په Hepatocyte حجراتو کی ترسره کیږی. د ځیګر حجرات د Plasmodium د جوړولو توانایی هم لری.

2: Mitosis

هغه حجروی ویش دی چی په پایله کی د یو Diploid حجری څخه دوه Diploid حجری رامنځته کیږی. (یوه حجره 46 کروموزومونه لری ددی څخه دوه داسی حجری لاسته راځی چی د 46 کروموزومونو درلودونکی وی)

Mitosis حجروی ویش بغیر د Male او Female ګامیتونو څخه د بدن په ټولو حجراتو کی صورت نیسی.

Mitosis حجروی ویش څلور پړاونه لری.

1: Prophase : په دی مرحله کی لومړی هسته او هستوی غشاء له منځه ځی دوهم یکی سنتروزوم جوړیږی همدغه سنتروزم چی جوړ شوی دی یو سنتریول یی یو قطب ته او بل سنتریول یی د حجری بل قطب ته ځی دریم یکی Microtubule جوړیږی دغه Microtubule دواړه سنتریولونه یو دبل سره وصل کوی او Mitotic spindle جوړوی.

2: Metaphase: په دی مرحله کی کروموزومونه په دوه کروماتیدونو ویشل کیږی هر کروماتید 46 کروموزومونه لری په 92 کروموزومونو باندی ویشل کیږیږ.

3: Anaphase: په دی مرحله کی همدغه 92 کروماتیدونه په کروموزوم بدلیږی.

4: Telophase: په دی مرحله کی دوباره Mitotic spindle له منځه ځی هسته او هستوی غشاء د بیا ځل لپاره جوړیږی او دوه نوی حجری منځ ته راوړی.

(c) ketabton.com: The Digital Library

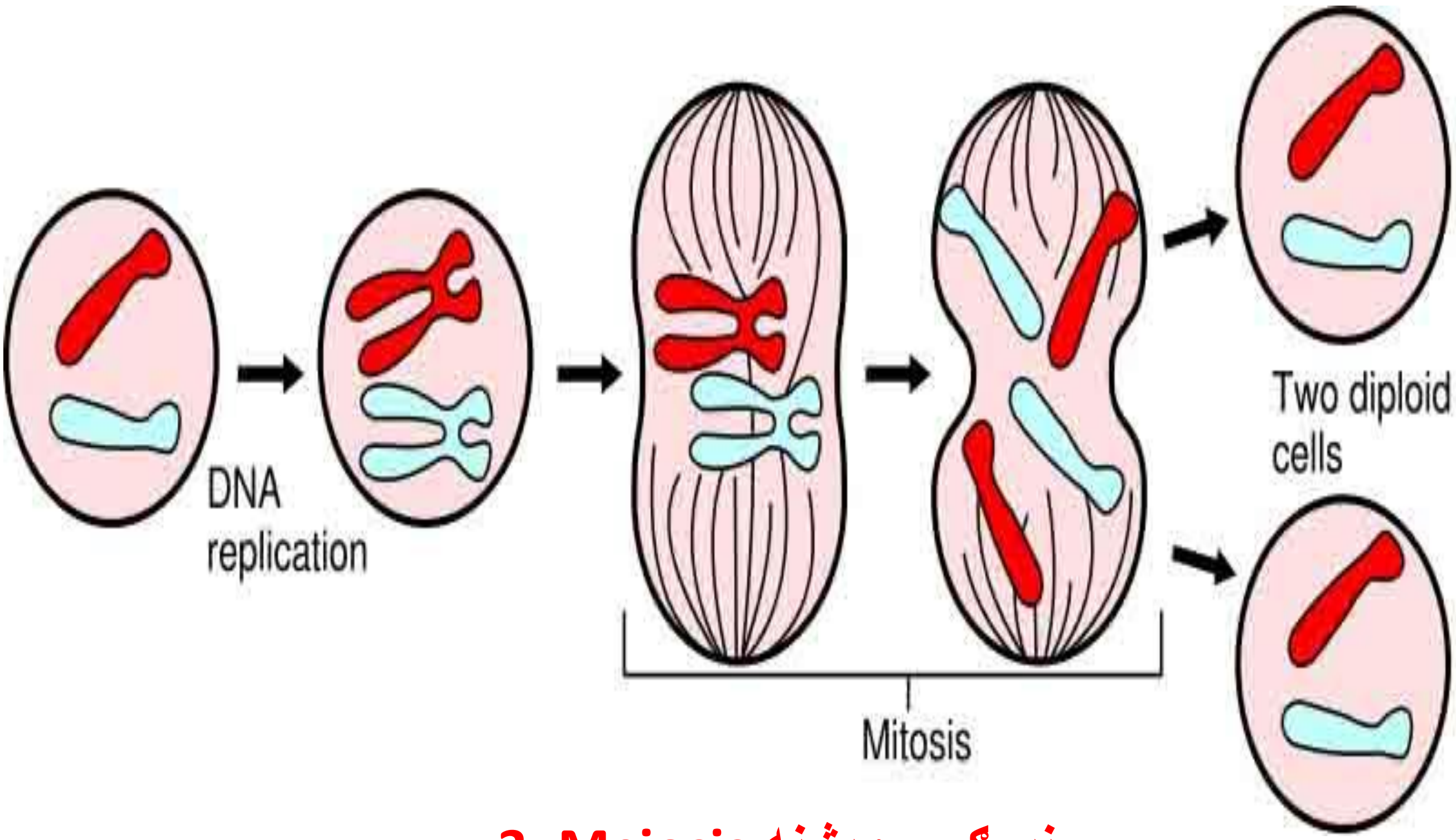

3: Meiosis نیمګړی ویشنه

په دی مرحله کی دوه داسی حجری منځ ته راځی چی دواړه حجری 23 کروموزومونه لری. دغه ویشنه یواځی په ښځینه او نارینه ګامیټ کی صورت نیسی.

اول یوه Diploid حجره په دوه Diploid حجرو ویشل کیږی چی دغه (Meiosis I) دی او بیا دغه دوه Diploid حجری په څلور Haploid حجرو ویشل کیږی چی دغه (Meiosis II) دی.

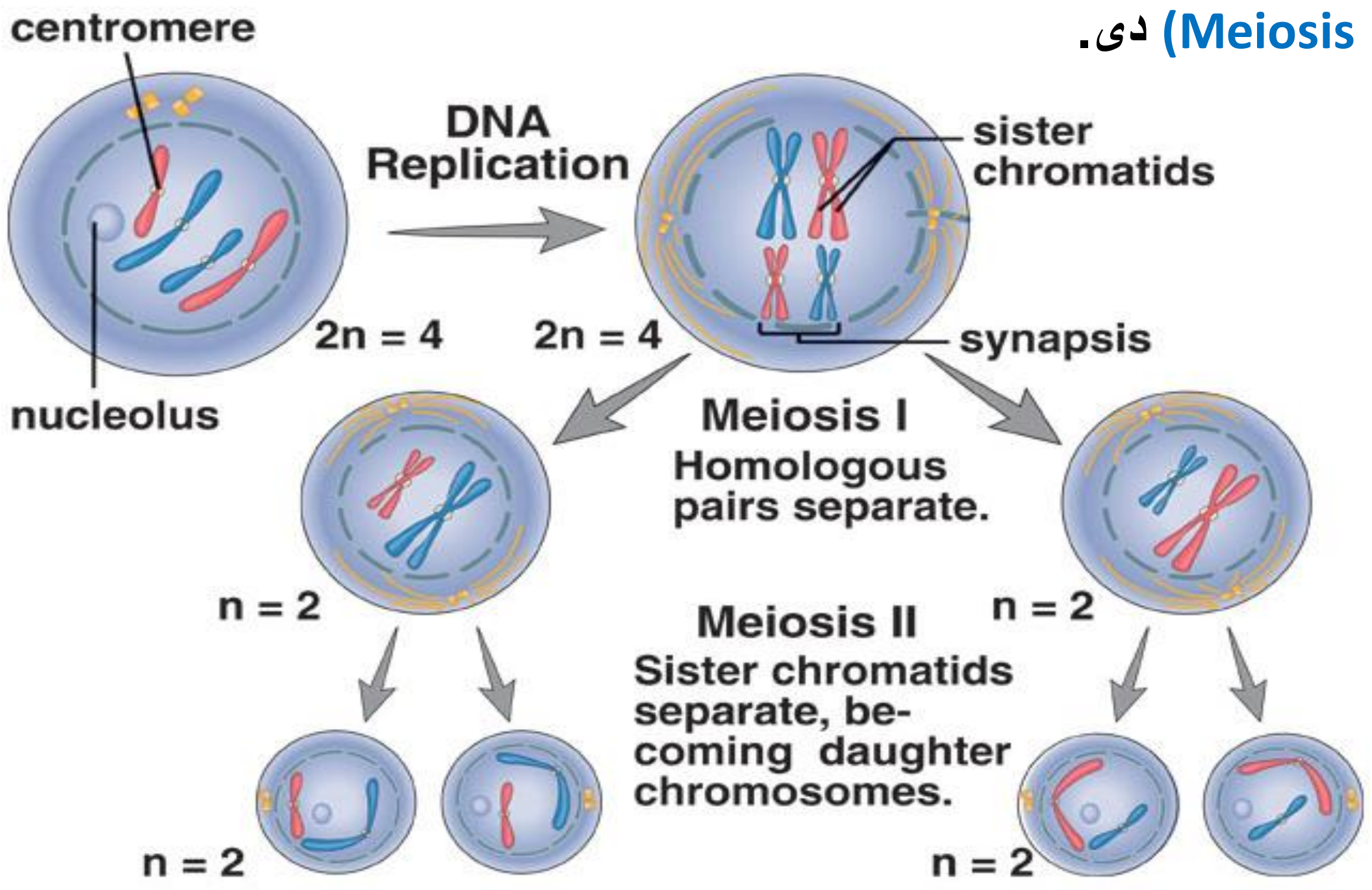

(c) ketabton.com: The Digital Library

د حجری د ژوند پړاونه

(حجره په خپل ژوند کی څلور پړاونه سرته رسوی)

1: Embryonal stage : په دی مرحله کی حجره غټه وی د وظیفی توانایی نه لری د ویش وړتیا هم نه لری.

2: Mature stage : هغه مرحله ده چی حجره پکی د وظیفی توانایی پیداکوی چی دی مرحلی ته Specialization هم وایی.

3: Regression : په دی مرحله کی حجره خپله وظیفه د لاسه ورکوی یا حجره پکی زړیږی.

4: Death : د حجری مرگ په دوه مرحلو کی صورت نیسی.

a: Necrobiosis : هغه مرحله ده چی Karyorrhexis(هسته توټه کیدل)، Karyolysis(هسته حل شی)او Pycnosis(کروماتین پکی راټولیږی) دغه کارونه پکی کیږی.

b: Necrosis : د حجری مرگ چی حجره پکی ژوند د لاسه ورکړی بیا نه ژوندی کیږی (حجره پکی د منځه لاړه شی)

مړه شوی حجرات په دریو لارو د بدن څخه ویستل کیږی.

1: Shedding غورځول

2: Dissolution منحل کول

3: Phagocytosis بلع کول

نوټ: د حجری ټول ارگانیلونه د Interphase په مرحله کی جوړیږی.

(c) ketabton.com: The Digital Library

Pathological changes of cells

1: Hypertrophy

هغه حالت دی چی د حجراتو جسامت پکی غټیږی خو د حجراتو شمیر پکی نه وی ډیر شوی یا ثابت وی.

2: Hypotrophy

هغه حالت دی چی د حجراتو جسامت پکی کم شی او شمیر یی ثابت وی(د حجراتو شمیر پکی نه کمیږی)

3: Hyperplasia

په دی حالت کی د حجراتو جسامت هم غټیږی او د حجراتو شمیر هم زیاتیږی.

4: Hypoplasia

هغه حالت دی چی د حجراتو جسامت هم پکی کمیږی او د حجراتو شمیر هم کمیږی.

5: Aplasia

هغه حالت ته ویل کیږی چی حجرات پکی سره جوړ نه شی(کله چی حجرات جوړ نه شی نسج نه جوړیږی او کله چی نسج جوړ نه شو نو غړی نه جوړیږی)

6: Neoplasia

د اضافی نسج جوړیدو ته Neoplasia وایی. (هغه حالت دی چی اضافی نسج پکی جوړشی دغه اضافه نسج به یا Benign سلیم او یا به Malignant خبیس وی یعنی یا به مفید وی او یا به مضر وی)

7: Carcinoma

هغه Neoplasia ده چی په Epithelial Tissue کی رامنځته شی.

8: Sarcoma

هغه Neoplasia ده چی په Connective tissue کی رامنځته شی.

(c) ketabton.com: The Digital Library

دریم فصل

انساج Tissue

انساج Tissues

د مشابه حجراتو مجموعه ده چی مشابه وظیفه ترسره کړی نسج بلل کیږی.

انساج څلور ډولونه لری.

1: Epithelial Tissue بشروی انساج

2: Connective Tissue منضم انساج

3: Muscular Tissue عضلی انساج

4: Nervous Tissue عصبی انساج

ټول انساج یوشان وظیفی نه لری بلکی مختلفی وظیفی لری چی مهمی یی دادی.

1: Epithelial Tissue دغه نسج د انسان په بدن کی دوه مهمی وظیفی لری یو یی محافظت دی او بل یی افراز دی.

2: Connective Tissue ددی نسج وظیفه Support یا استناد دی.(د بدن غړو ته یی استناد ورکړی دی)

3: Muscular Tissue ددغه نسج وظیفه تقلص یا Contraction دی. (د همدغی تقلص په ذریعه انسان ژوندی دی مثلآ که زړه تقلص ونه کړی نو د انسان د مرګ سبب ګرځی)

4: Nervous Tissue ددی نسج وظیفه د خارجی تنبهاتو په مقابل کی ځواب وایی.

هغه وخت کی انساج جوړیږی کله چی د مور په رحم کی یو ماشوم وی.

(c) ketabton.com: The Digital Library

د انساجو ایمبرولوژیک منشاء Embryology of tissue

د مور په رحم کی ابتدایه جوړښتونه دی چی یو ماشوم تری جوړیږی.

یو انسان د دری طبقو یا شیانو څخه جوړیږی. چی ددغی دری طبقو څخه انساج هم منشاء اخلی.

1: Ectoderm 2: Mesoderm 3: Endoderm

1: Epithelial نسج د دریو طبقو څخه منشاء اخلی. هغه Epithelial نسج چی په پوزه کی، خوله، مقعد او جلد کی دی د Ectoderm څخه منشاء اخلی.

در ګونو د داخلی طبقی Epithelial نسج د Mesoderm څخه منشاء اخلی. او د هضمی سیستم، تنفسی سیستم او هضمی غداوات د Endoderm څخه منشاء اخلی.

2: Connective Tissue منضم نسج یواځی او یواځی د Mesoderm او Ectoderm څخه منشاء اخلی.

3: Muscular Tissue دا هم په خپل وار د Ectoderm څخه منشاء اخلی.

4: Nervous Tissue دغه نسج یواځی د Mesoderm څخه منشاء اخلی.

د جوړښت له نظره یا Regeneration ترمیم له نظره ټول حجرات په دری ډوله دی.

1: Labile Cells

دا هغه حجرات دی چی تخریبیږی هم او بیرته جوړیږی هم. لکه: RBC،جلد (کله چی زخمی شی څو ورځی وروسته خپله جوړیږی)

2: Stable Cells

هغه حجرات دی چی نارملی وده نه کوی خو چی کله تخریب شی بیا وده کوی. لکه: د ځیګر حجرات Liver او یا هم پښتورګی.

3: Permanent Cells

هغه حجرات دی چی د تخریب څخه وروسته دوباره نه جوړیږی. لکه: عصبی حجرات

(c) ketabton.com: The Digital Library

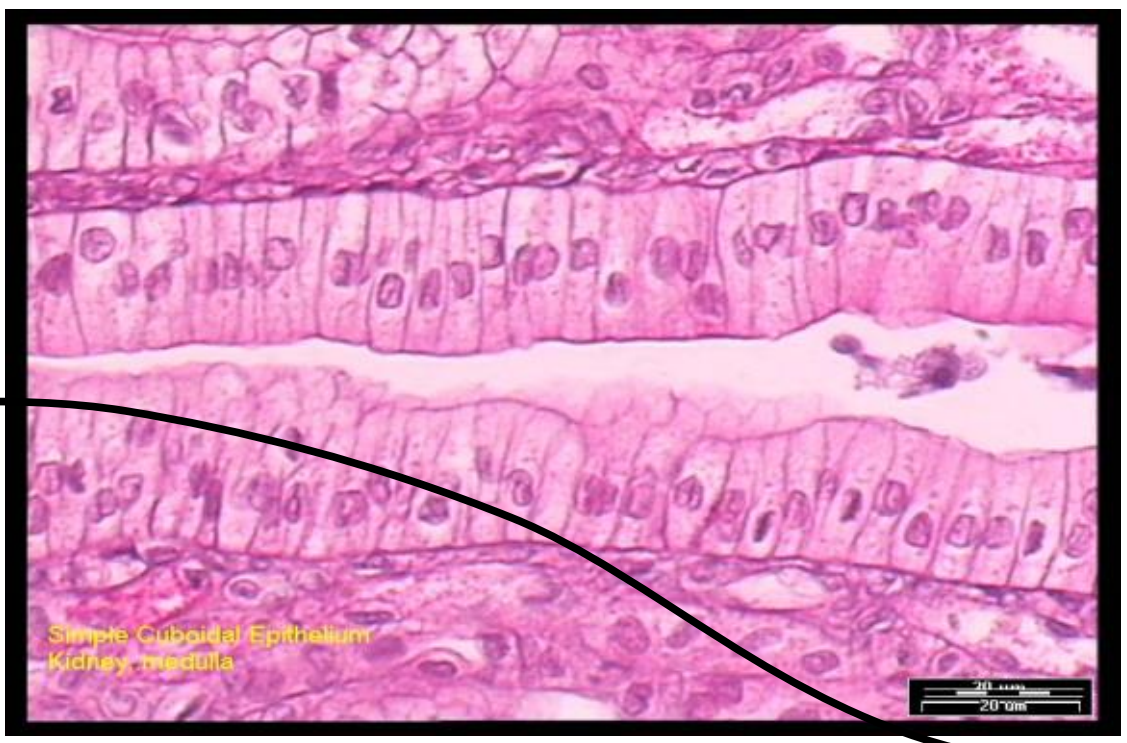

څلورم فصل

Epithelial Tissue اپیتل نسج

Epithelial Tissue بشروی نسج

لغوی معنا یی (Epi) معنا د (On) او (Thelial) په معنا د (Nipple) یعنی د Nipple دپاسه (د شیدو د غدی وروستی برخی ته Nipple وایی)

تعریف :

هغه نسج دی چی د بدن خارجی سطحی او د اجوافو (Cavities) داخلی سطحی یی پوښلی دی.

د Epithelial Tissue خصوصیات

1: Cellularity

د حجراتو په منځ کی یی کومه فاصله نشته که وی هم ډیره کمه به وی.

2: Surface

Epithelial نسج دری مخونه لری. یو مخ یا Surface ته یی ازاد Apical مخ بل ته یی جنبی یا Lateral او بل ته یی قاعده وی یا Basal مخ وایی.

3: Basal Lamina

یا قاعده وی غشاء لری. د Epithelial نسج لاندی یوه غشاء ده چی Basal Lamina ورته وایی. دغه Basal Lamina اصلآ د ګلایکوپروټین څخه جوړه شوی ده.

(c) ketabton.com: The Digital Library

د Basal Lamina وظایف:

a: Support

Epithelial نسج ته یی استناد ورکړی دی.

b: Connection

د Epithelial نسج او Connective نسج ترمنځ ارتباط ساتی.

c: Selective Barrier

یوه انتخابی غشاء ده

یعنی واړه مواد تری تیریدای شی او لوی مواد تری د تیریدو توانایی نه لری.

d: Antigenic

ځینی مهال Antigenic خاصیت غوره کوی. د همدغی خواصو له مخی ددی په مقابل کی Antibody جوړیږی چی بیا د معافیتی ناروغیو سبب ګرځی.

e: Carcinoma

د Carcinoma په تشخیص کی رول لری.

4: Cellular Adhesions

د Epithelial نسج د حجراتو ترمنځ قوی ارتباط موجود دی. دری فکتورونه حجرات یو له بل سره قوی وصلوی.

1: Protein 2: Ca^{++} 3: جنبی ساختمانونه

ځینی مواد د کلسیم سره نښلی کله چی د کلسیم سره ونښلی په نتیجه کی د حجراتو ترمنځ اړیکه کمزوری کیږی. مثال : د Trypsin په نوم انزایم چی د کلسیم سره ونښلی په نتیجه کی د حجراتو اړیکه کمزوری کوی.

او یا هم په Cancer کی هم دغه قوی اړیکه سستیږی. اوپه همدی وجه حجروی کتلی په اسانی یو له بل څخه جلا کیږی او د وینی یا Lymph په وسیله د بدن نورو برخو ته انتقال کوی چی د Metastasis په نوم یادیږی.

(c) ketabton.com: The Digital Library

5: No – Blood Vesicle

Epithelial نسج د وینې رګونه نه لری.

غذایی مواد او اکسیجن د منضم نسج له لاری Epithelial نسج ته رسیږی.

(د ضرورت وړ مواد د منضم نسج د Capillary څخه خارجیږی په بین الحجروی ماده کی ازادیږی او د Basal Lamina له لاری Epithelial نسج ته داخلیږی)

6: Nerve supply

هغه عصب چی منضم نسج ته راغلی د Basal Lamina له لاری Epithelial نسج ته ځی.

7: Cellular Regeneration

حجرات یی د تخریب او ترمیم قابلیت لری. مثلآ : هغه Epithelial نسج چی په جلد کی تخریب شی 21 ورځی وخت نیسی.

هغه Epithelial نسج چی په تنفسی سیستم کی تخریب شی د 10-15 ورځو پوری وخت نیسی. او هغه Epithelial نسج چی په هضمی سیستم کی تخریب شی د 2-3 ورځو پوری وخت نیسی.

8: Cell Polarity

د Epithelial نسج د حجراتو قطبونه

د هر Epithelial حجره دوه قطبونه لری.

1: Proximal Pole : هغه قطب دی چی منضم نسج سره په تماس کی دی.

2: Distal Pole : هغه قطب دی چی ازاد کنار یا Apical surface سره په تماس کی وی.

(c) ketabton.com: The Digital Library

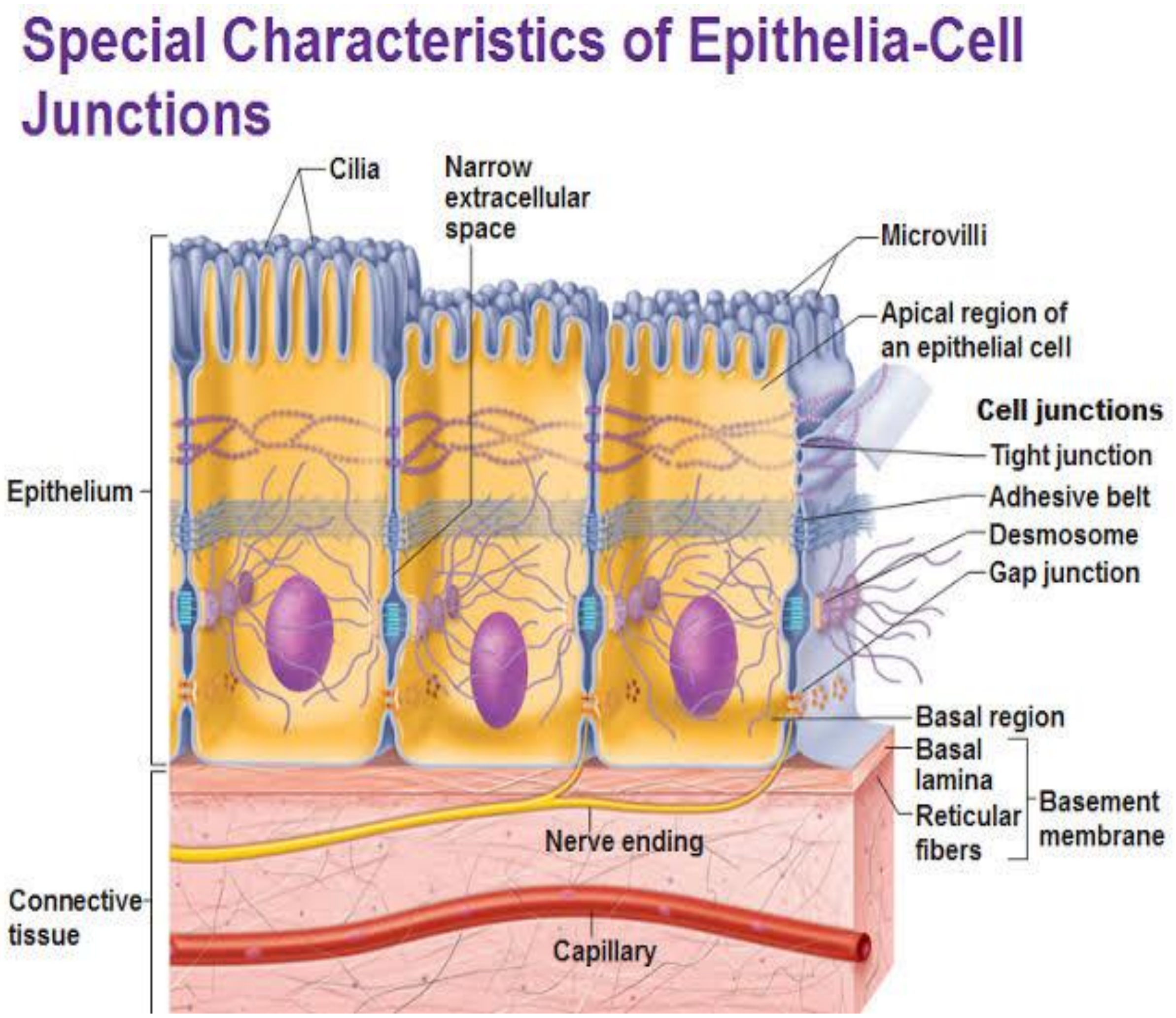

د Epithelial نسج ځانګړی جوړښت

په دری ناحیو کی مطالعه کوو. 1: Apical 2: Lateral 3: Basal

1: Apical

د Epithelial حجری په Apical برخه کی پنځه ساختمانونه موجود دی.

a: Keratin b: Glyco calyx c: Microvilli d: Cilia e: Stereo cilia

a: Keratin

دا یو سخت یا کلک پروتین دی ددغی پروتین څخه اوبه نه شی تیریدای(اوبو په مقابل کی مقاومت لری) خو د شحمو په مقابل کی مقاومت نه لری(شحم او غوړی تری تیریدای شی)

(c) ketabton.com: The Digital Library

وظیفه یی:

د صدماتو Traumas، کیمیاوی مواد Chemical substance او Micro organism په مقابل کی د بدن ساتنه کوی.

ددغه پروتین دبلوالی په هره برخه کی فرق کوی.

لکه: په لاسه کی یی ضخامت تر ټولو نری یا کم دی. او په پښو کی یی ضخامت تر ټولو زیات دی. Keratin د پوستکی Skin، نوکانو Nails او ویښتانو Hairs په جوړولو کی برخه اخلی.

b: Glyco calyx

اصلاً ګلایکوپروتین دی. دغه Glyco calyx د بدن په هغو حجرو کی ډیر دی کومی چی Microvilli لری. لکه: کولمی.

c: Microvilli

اصلاً وتلی برخی دی. حرکت نه لری. د موادو د جذب وظیفه په غاړه لری. تقریباً د 1 څخه تر 2 مایکرونو پوری طول لری. په یو مایکرون متر سطح کی تقریباً 60 دانی Microvilli لیدل کیږی.

دغه Microvilli په دوه شکلونو په حجراتو کی پراته دی. 1: Striated Border
2: Brush Border

d: Cilia

سیلیاګانی حرکت لری طول یی د 7-10m مایکرون پوری دی. د Epithelial د حجراتو په سطحه کی یی شمیر د 1-100 پوری دی. د Centriole سره مشابه جوړښت لری. په سفلی یا ښکتنی برخه یو ساختمان لری چی د Basal Body په نوم یادیږی. د Cilia د یو پروتین په واسطه چی Dynein نومیږی حرکت کوی. خو د Cilia حرکت د ایتر، کلوروفارم او یخی هوا له کبله کمیږی. د Cilia نارمل حرکت په یوه ثانیه کی 10 ځلی دی. په مقابل کی د ګرمی هوا، اکسیجن او د معتدلی هوا په موجودیت کی د Cilia حرکت تیزیږی.

e: Stero Cilia

دا حرکت نه لری د نارینه په تناصلی جهاز یا Male Reproductive system کی موجود دی.

(c) ketabton.com: The Digital Library

وظیفه یې:

د خصیو یا Testes اضافی افرازات جذبوی او Semin یا منی غلیظ کوی.

2: Lateral surface

په دی برخه کی لاندی ساختمانونه موجود دی.

a: Inter cellular cement b: Inter locking membrane

c: Junctional Complex   d: Gap Junction

a: Intercellular cement

دا اصلآ کاربوهایډریت دی او حجری یی د یو بل سره کلکی کړی دی.

b: Inter locking membrane

د Epithelial حجرات اره مانند ساختمان لری. (Epithelial حجرات په خپله سطحه کی وتلی او ننوتلی برخی لری) چی همدغه وتلی او ننوتلی برخی حجرات یو له بل سره نښلوی.

c: Junctional Complex

دری برخی لری.

a: Zonula Occludens

د Junctional Complex هغه برخه ده چی حجرات پکی یو له بل سره وصل دی هیڅ فاصله نه لری (هغه برخه ده چی د حجراتو ترمنځ یی کومه فاصله نه لیدل کیږی)

b: Zonula Adherence

د Junctional Complex هغه برخه ده چی لږه اندازه فاصله ولری.

c: Muscular Adherence (Desmosome)

د Junctional Complex هغه برخه ده چی د دواړو حجراتو ترمنځ پکی الیاف تیر شوی وی.

d: Gap Junction

دغه اصلآ سوری لری د دواړه طرفه حجرات یی د سوریو درلودونکی دی. او همدغی سوریو څخه اوبه،ایونونه او مالیکولونه یو له بل سره تبادله کیږی.

(c) ketabton.com: The Digital Library

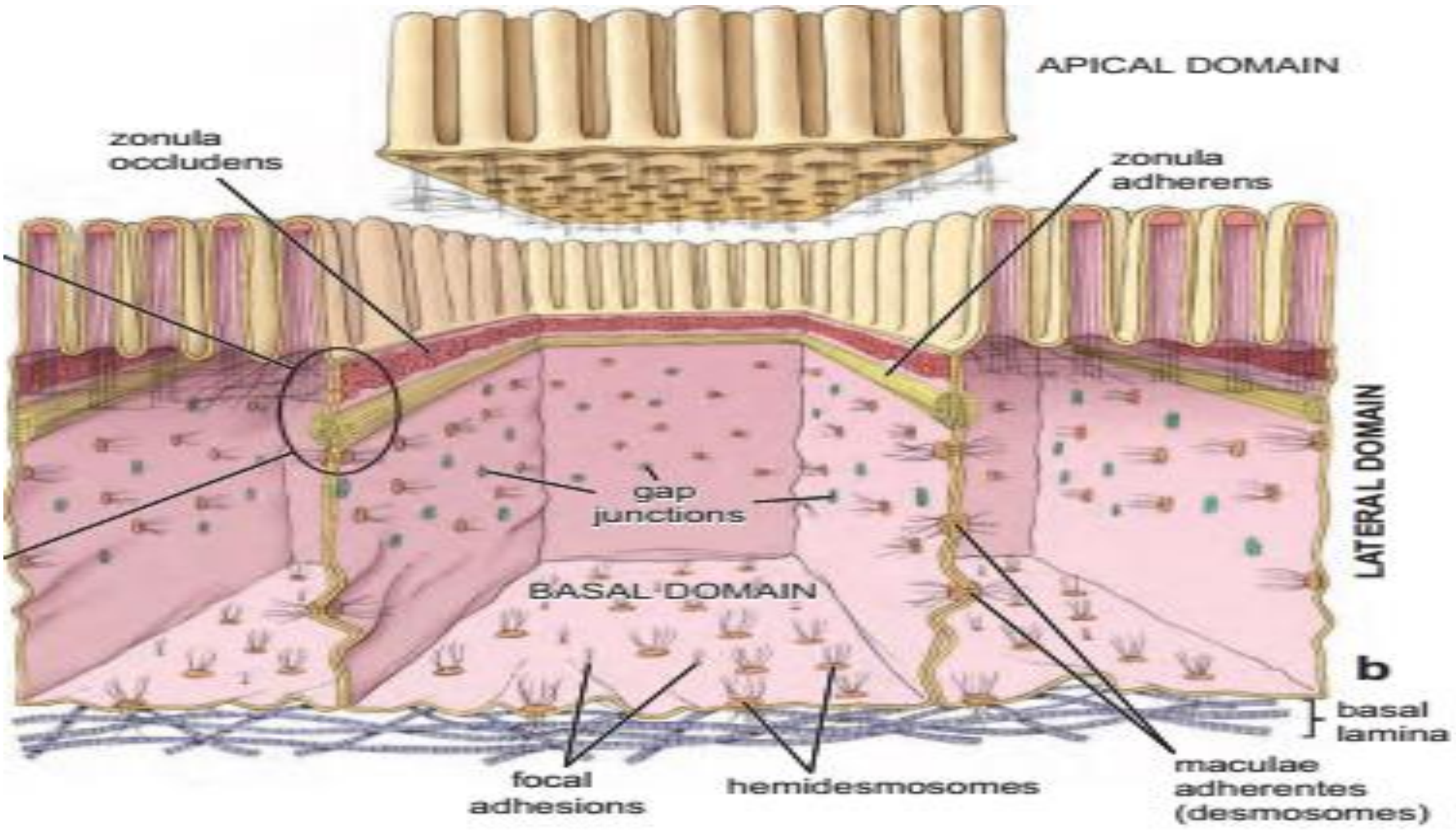

Classification of Epithelium

د Epithelial نسج بیلابیل ډولونه لری. د وظیفی له نظره Epithelial نسج په دوه ډوله دی.

1: Covering Epithelium

هغه Epithelium چی بدن ته پوښ ورکوی.

2: Glandular Epithelium

هغه Epithelium چی غداوات جوړوی.

د شکل له نظره Epithelial نسج په دری ډوله دی.

1: Squamous هموار 2: Cuboidal بیضوی 3: Columnar استوانی

د طبقاتو له نظره Epithelial نسج په دوه ډوله دی.

1: Simple 2: Stratified

(c) ketabton.com: The Digital Library

1: Simple

هغه Epithelial نسج دی چې دیوی طبقې حجراتو څخه جوړ شوی وی Simple Epithelial په دری ډوله دی.

a: Simple Squamous Epithelium

دا ډول نسج یو طبقه یی او هموار دی. هغه Simple squamous epithelium چې د رګونو په داخل کې پروت دی د Endothelium په نوم یادیږی. (Endothelium وینه لخته کیدو ته نه پریږدی)او هغه Simple squamous epithelium چې په جوفونو Cavities کې پروت دی د Mesothelium په نوم یادیږی.

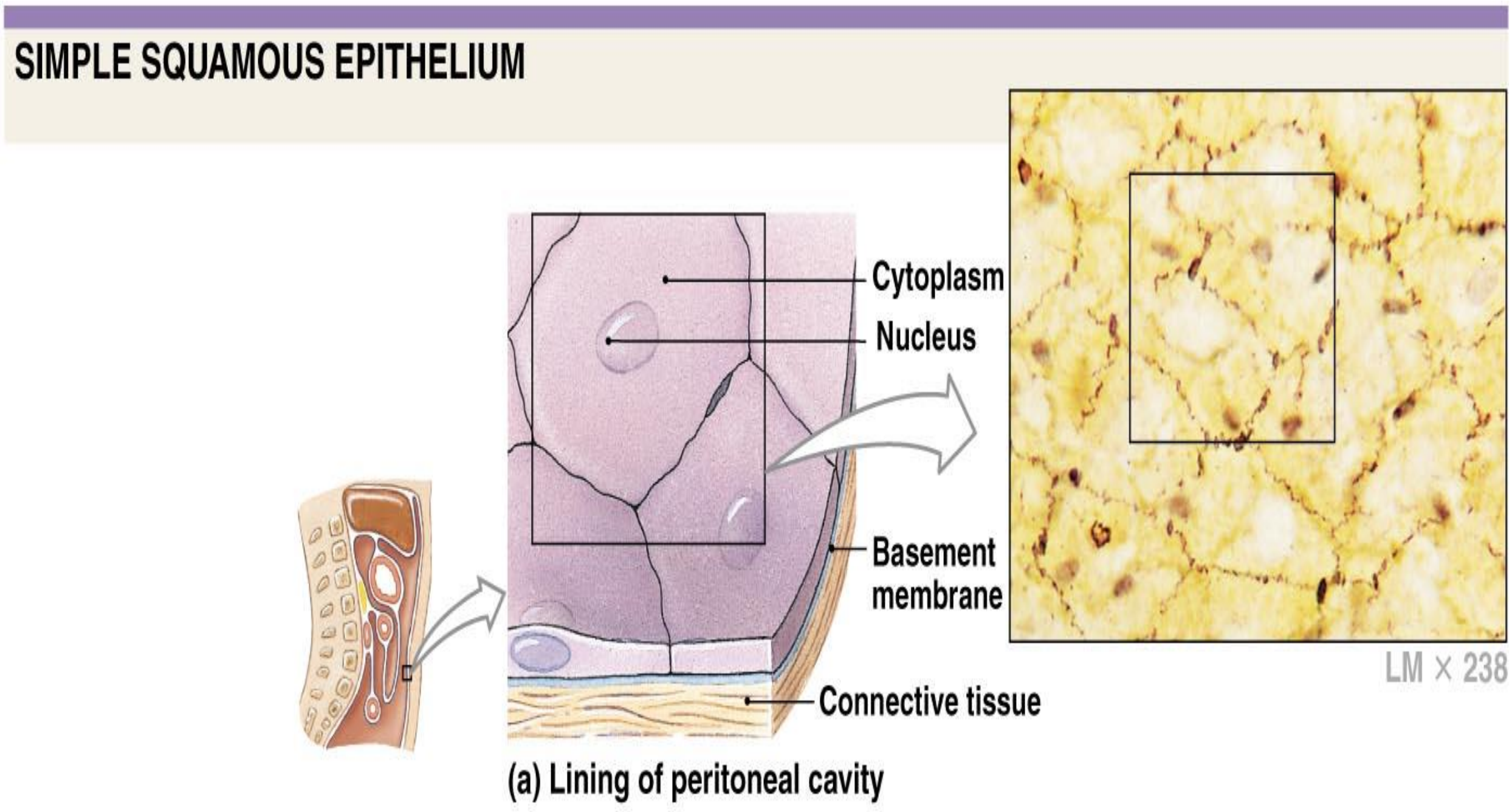

(a) Lining of peritoneal cavity

Copyright © 2007 Pearson Education, Inc., publishing as Benjamin Cummings

b: Simple Cuboidal Epithelium

دا هم یو طبقه یی دی ددی نسج ارتفاع کمه او عرض یی زیات دی.

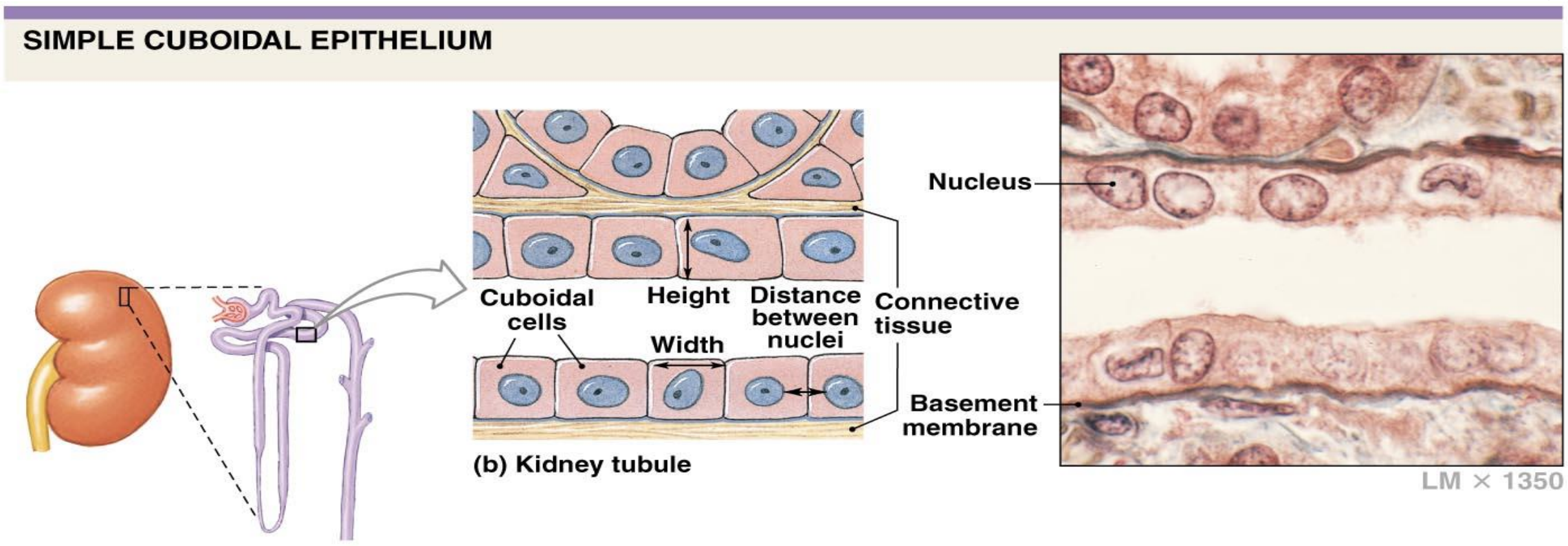

(b) Kidney tubule

Copyright © 2007 Pearson Education, Inc., publishing as Benjamin Cummings

(c) ketabton.com: The Digital Library

c: Simple Columnar Epithelium

دا هم یو طبقه یی دی ددغی نسج ارتفاع زیاته او عرض یی کم دی.

SIMPLE COLUMNAR EPITHELIUM

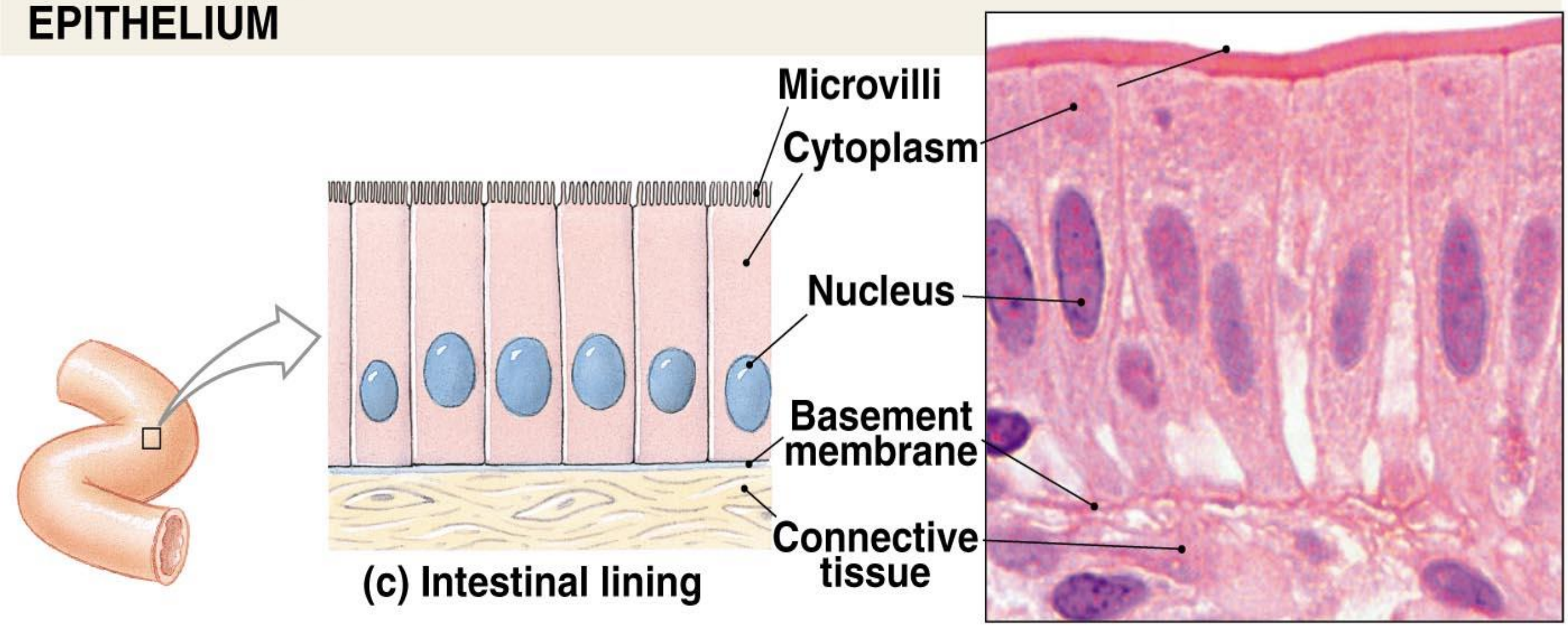

Copyright © 2007 Pearson Education, Inc., publishing as Benjamin Cummings

Simple Columnar Epithelium هم پنځه ډولونه لری.

a: Simple Columnar Absorptive

دا هغه Epithelium حجرات دی چی په خپله سطحه کی Microvilli لری او مواد جذبوی.

b: Simple Columnar Ciliated

دا هغه Epithelium حجرات دی چی په خپله سطحه کی Cilia لری. زیاتره په تنفسی سیستم کی قرار لری.

c: Simple Columnar Secretory

دا حجرات افرازات کوی زیاتره Goblet cell یی لری. (Goblet cell یو حجروی غداوات دی) تقریباً دا په معده او کولمو کی لیدل کیږی.

d: Pigmented Epithelium

دا Epithelium حجرات خاص رنګونه لری او د سترګی په Retina کی لیدل کیږی.

e: Neuro Epithelium

(c) ketabton.com: The Digital Library

دغه Epithelium حجرات په خپله سطحه کی Receptors اخذی لری دغه Neuro Epithelium په ژبه او په پوزه کی موجود وی.

2: Stratified

دا هغه Epithelial حجرات دی چی د څو حجراتو د طبقو څخه جوړ شوی دی دا هم دری ډولونه لری.

a: Stratified Squamous Epithelium

هغه Epithelial حجرات دی چی د څو طبقی حجراتو څخه جوړ شوی دی او هموار دی.

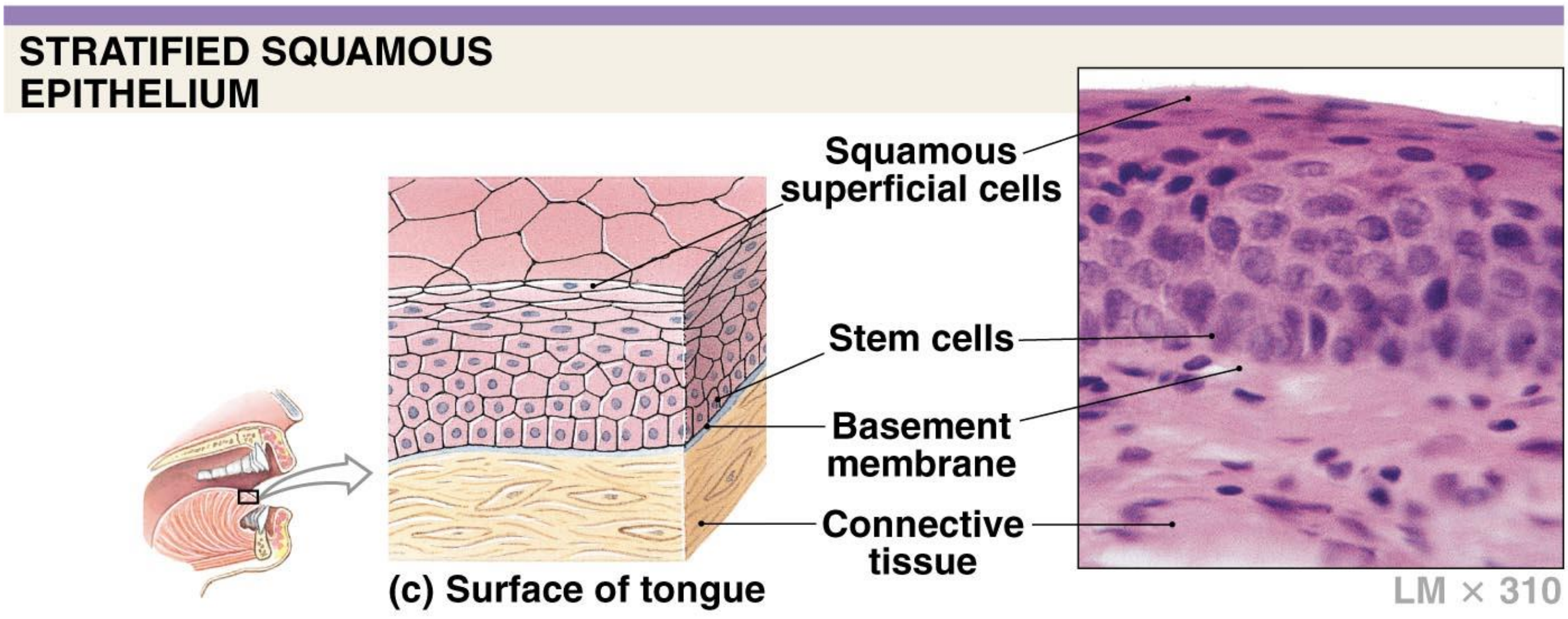

Copyright © 2007 Pearson Education, Inc., publishing as Benjamin Cummings

Stratified Squamous Epithelium په دوه ډوله دی.

a: Keratinized

هغه Epithelial حجرات دی چی په خپله سطحه کی Keratin لری. دغی ډول Epithelial ته وچ یا Dry Epithelial هم وایی. په جلد یا Skin کی موجود وی.

b: Non Keratinized

هغه Epithelial حجرات دی چی په خپله سطحه کی Keratin نه لری. دغه Non Keratinized په هغو برخو کی موقیعت لری کوم چی لوند وی لکه: په مری یا Oesophagus کی موجود وی.

(c) ketabton.com: The Digital Library

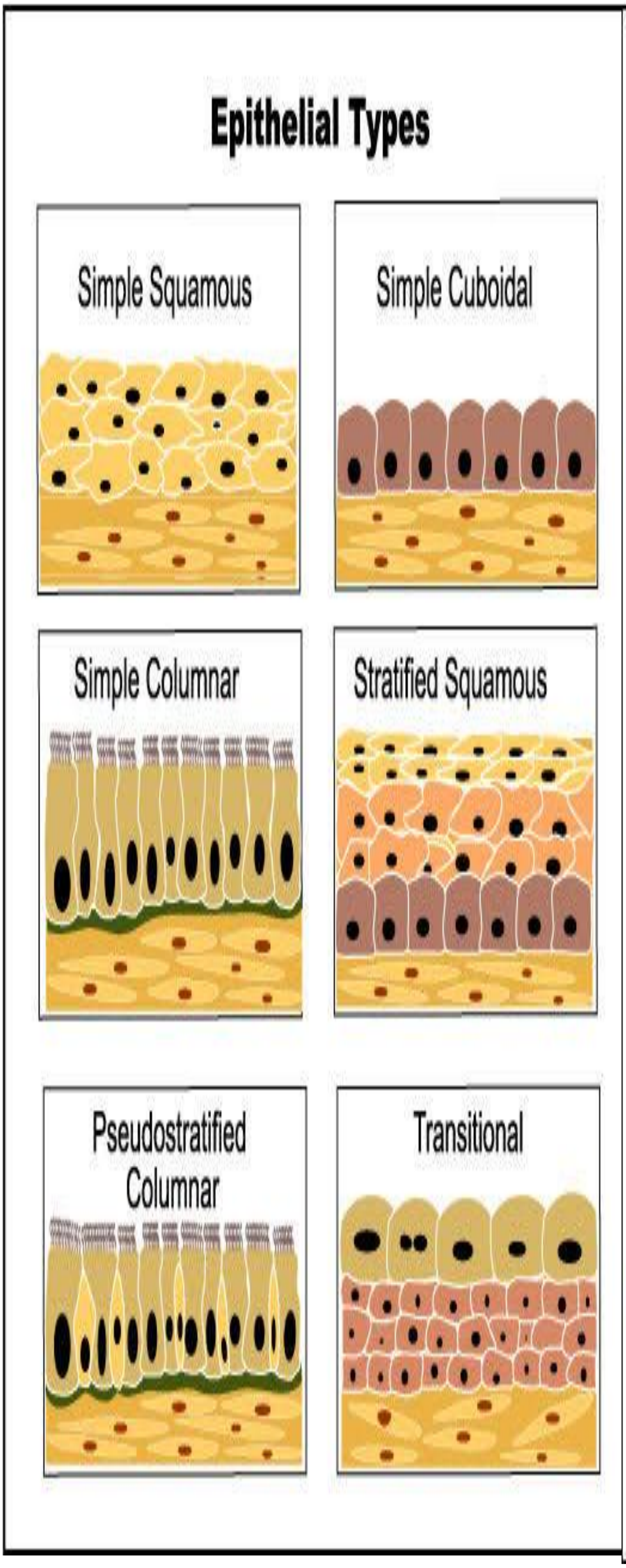

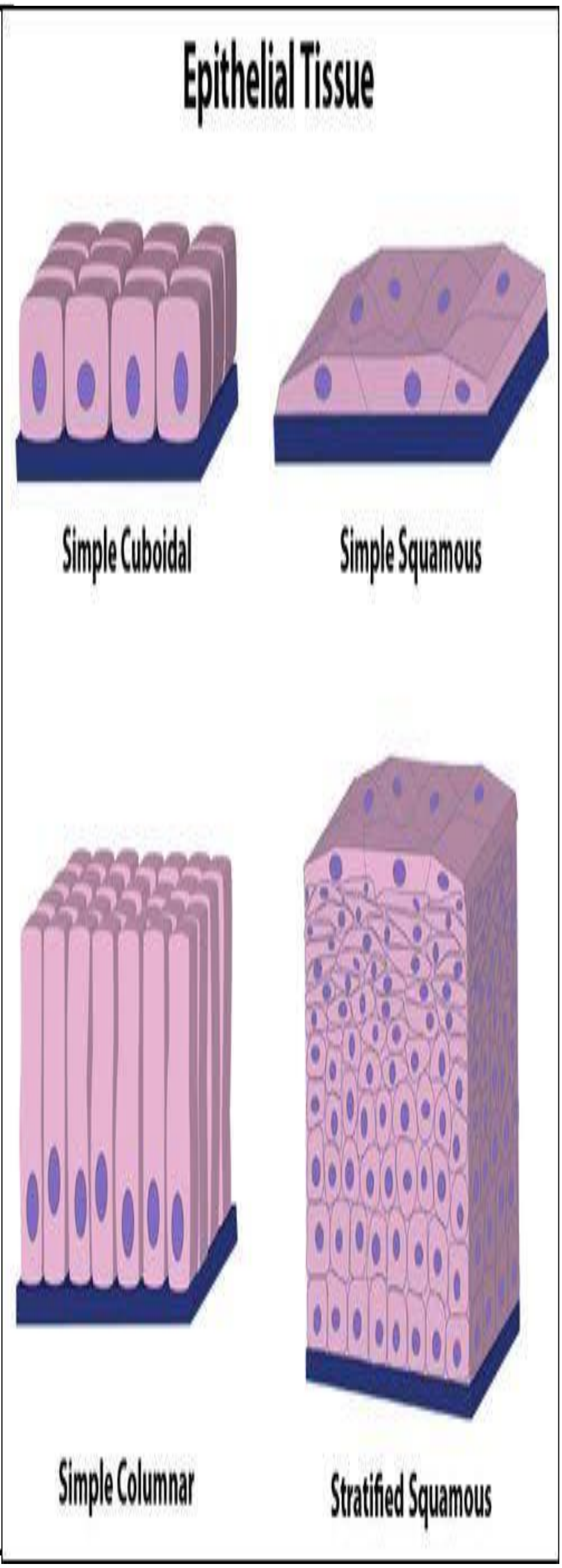

(c) ketabton.com: The Digital Library

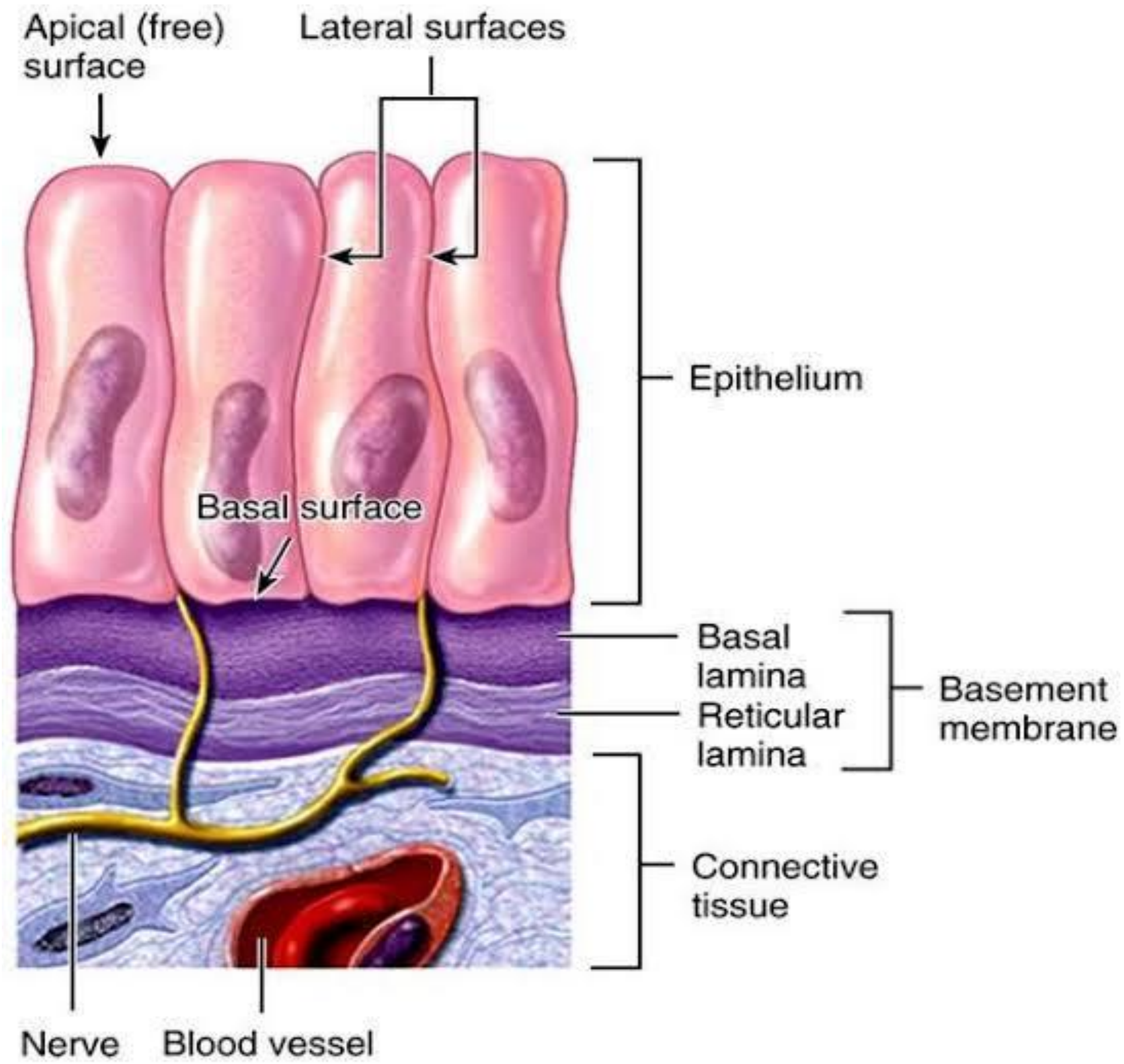

b: Stratified Cuboidal Epithelium

دغه نسج اصلاً د دوه طبقو څخه جوړ شوی دی. او د خوّلې Sweat gland کې دی.

c: Stratified Columnar Epithelium

دغه ډول نسج د درې یا څلورو طبقه یی حجراتو څخه جوړ شوی دی او د سترګو په منضمه یا Conjunctiva کې لیدل کیږی.

(c) ketabton.com: The Digital Library

Special Kinds of Epithelium د اپیتیل نسج ځانګړی ډولونه

1: Pseudo stratified epithelium

کاذب مطبق بشروی نسج : دا هغه ډول epithelial دی چی ورته ګوری د څو طبقو څخه جوړ شوی ښکاری خو اصلاً یو طبقه یی دی علت یی دادی چی د حجراتو ارتفاع په کی زیاته ده یعنی یو تعداد حجرات پکی لنډ دی او سطح ته نه رسیږی او یو تعداد پکی اوږده دی سطحی ته رسیږی نو په دی خاطر ورکی د هستو موقیعت هم متفاوت دی. ددی ډول epithelial په ترکیب کی دری ډوله حجرات شامل دی.

a: Ciliated cells

هغه حجرات دی چی اوږده وی او په خپله سطحه کی Cilia ولری.

b: Stem cells

هغه حجرات دی چی کوچنی یا لنډ وی او په قاعده کی قرار ولری، او نری حجرات جوړوی.

c: Goblet cells

یو حجروی غټ غداوات دی او د mucus په نامه ماده افرازوی. چی دا ماده د اپیتیل سطح مرطوبه ساتی او د تنفسی سیستم هوا مرطوبوی. دا epithelial په تنفسی او تناصلی سیستم کی لیدل کیږی.

2: Transitional epithelium

دغه epithelial ته انتقالی اپیتیل هم وایی ځکه کله چی وظیفه ونه لری ډیری طبقی لری خو که کله یی وظیفه پیدا شی طبقات یی کمیږی. لکه: په مثانه یا Bladder کی Transitional epithelium دی کله چی په مثانه کی ادرار نه وی یا ډکه نه وی د څو طبقه یی حجراتو په شکل ښکاری او که چیری په مثانه کی ادرار ډیر وی یا مثانه ډکه وی نو د حجراتو طبقات یی ډیریږی.

(c) ketabton.com: The Digital Library

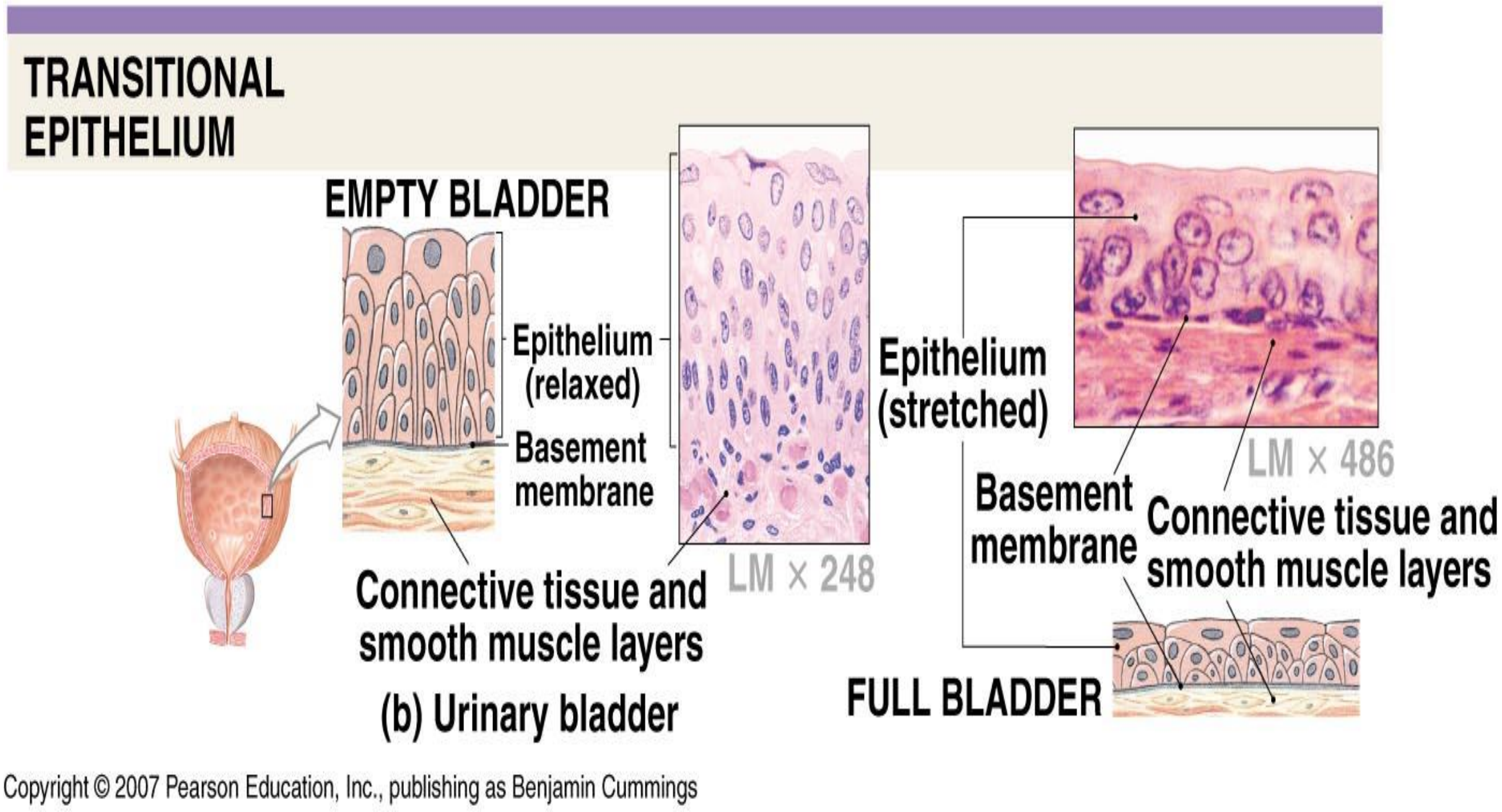

دغه epithelium په مثانه کی دی نو ځکه ورته Urothelium هم وایی.

3: Syncitional Epithelium

دا هغه ډول epithelial دی چی د ځو Syncitional cells د یوځای کیدو په نتیجه کی رامنځته کیږی.

د Epithelial نسج وظایف

1: Protection

محافظت کوی.

2: Transport

انتقال وظیفه لری، دغه وظیفه د سیلیا دار اپیتیل په واسطه چی په تنفسی او تناصلی سیستم کی لیدل کیږی سرته رسوی.

3: Secretion

افراز: ځانګړی مواد افرازوی، د خپلی سطحی د پوښولو لپاره mucus افرازوی.

مثال یی د معدی او کولمو epithelial مواد افرازوی.

(c) ketabton.com: The Digital Library

4: Excretion

د موادو د اطراح وظیفه په غاړه لری. لکه : Sweat gland

5: Absorption

هغه اپیتیل چی په خپله سطحه کی microvilli ولری د جذب دنده سرته رسوی.

6: Lubrication

ښویه کول: د بدن په هغه برخو کی چی goblet cell موجود وی هغه mucus یا مخاط افرازوی چی د همدی په مرسته مواد ښویه کیږی.

7: Sensory Reception

ددی په واسطه د موادو خوند او د موادو بوی د همدغی epithelial په ذریعه معلومیږی.

Glands غداوات

د حجراتو مجموعه ده چی د خپل میتابولیک ضرورت څخه علاوه مواد تولیدوی.

Histogenesis of gland د غدی جوړښت

یوه غده په دری پړاونو کی جوړیږی، اولنی پړاو یی د epithelial نسج لاندی یو Nodule یا غوټه پیداکیږی.

په دوهم پړاو کی همدغه Nodule یا غوټه غټیږی.تقریبآ استوانی اوږد شکل غوره کوی.

په دریم پړاو کی همدغه غوټه چی جوړه شوی یا به د epithelial سطحی ته لار پیدا کوی او یا به منضم نسج ته لار پیدا کوی. هغه غداوات چی epithelial سطحی ته لار پیدا کوی هغه ته Exocrine وایی. او هغه غداوات چی منضم نسج ته لار پیدا کوی د Endocrine په نوم یادیږی.

نوټ: د انسان په بدن کی تر ټولو غټه غده د Liver gland ده.

(c) ketabton.com: The Digital Library

غده اضافی مواد تولیدوی او نسج اضافی مواد نه تولیدوی دا د نسج او غدی ترمنځ توپیر دی.

دیوی غدی وظیفوی مرحلی لری Histophysiology of glands

یوه غده دری وظیفوی مرحلی لری.

1: Absorptive Phase

دا هغه مرحله ده چی غده پکی هیڅ فعالیت نه کوی. خو یوازی غده د بهر محیط څخه مواد د ځان سره اخلی. دی جذبی مرحلی ته د غدی د استراحت مرحله وایی.

2: Secretory Phase

تولیدی مرحله هم ورته وایی. همدغه غده افرازت کوی په دی مرحله کی مواد تولیدیږی.

3: Excretory Phase

(اطراحیه مرحله) په دی مرحله کی همدغه غده مواد بهر ته اوباسی(په داخل کی چی کوم مواد تولید شوی وی هغه بهر ته اوباسی)

د epithelial نسج په لاندی طبقه کی یو ډول Star shape حجرات دی چی د Myo epithelial cells او یا هم Basket cells په نوم یادیږی. په دغی حجراتو کی Myo filament موجود دی د همدغی Myo filament په واسطه حجرات Contraction یا تقلص کوی، د همدغی تقلص په نتیجه کی په غده باندی فشار واردیږی او غده افرازات کوی.

(c) ketabton.com: The Digital Library

د غداواتو د فعالیتونو کنټرول

یوه غده په دوه طریقو خپل فعالیت کنټرولوی.

1: Genetic control د جینونو په واسطه غداوات فعالیت کنټرولوی.

2: Exogenous control

په دی کنټرول کی دوه شیان شامل دی

b: Nervous Control a: Endocrine Control

په دی دواړو غداوات فعالیت کنټرولوی.

د غداواتو ډولونه Types of Glands

غداوات په دری ډوله دی. 1: Exocrine gland (Ductness gland)

2: Endocrine gland (Ductless gland) 3: Paracrine gland

1: Exocrine gland (Ductness gland)

هغه غداواتو ته ویل کیږی چی خپل افرازات د تیوب یا قنات له لاری د Epithelial سطحی ته رسوی.

د Exocrine gland ډولونه Types or Exocrine Gland

1: According to the cells numbers

د حجراتو د شمیر له مخی Exocrine gland په دوه ډوله دی

a: Unicellular Glands

یو حجروی غداوات ـ هغه غداوات دی چی د یوی حجری څخه جوړ شوی وی.
لکه: Goblet Cells چی Mucus افرازوی.

(c) ketabton.com: The Digital Library

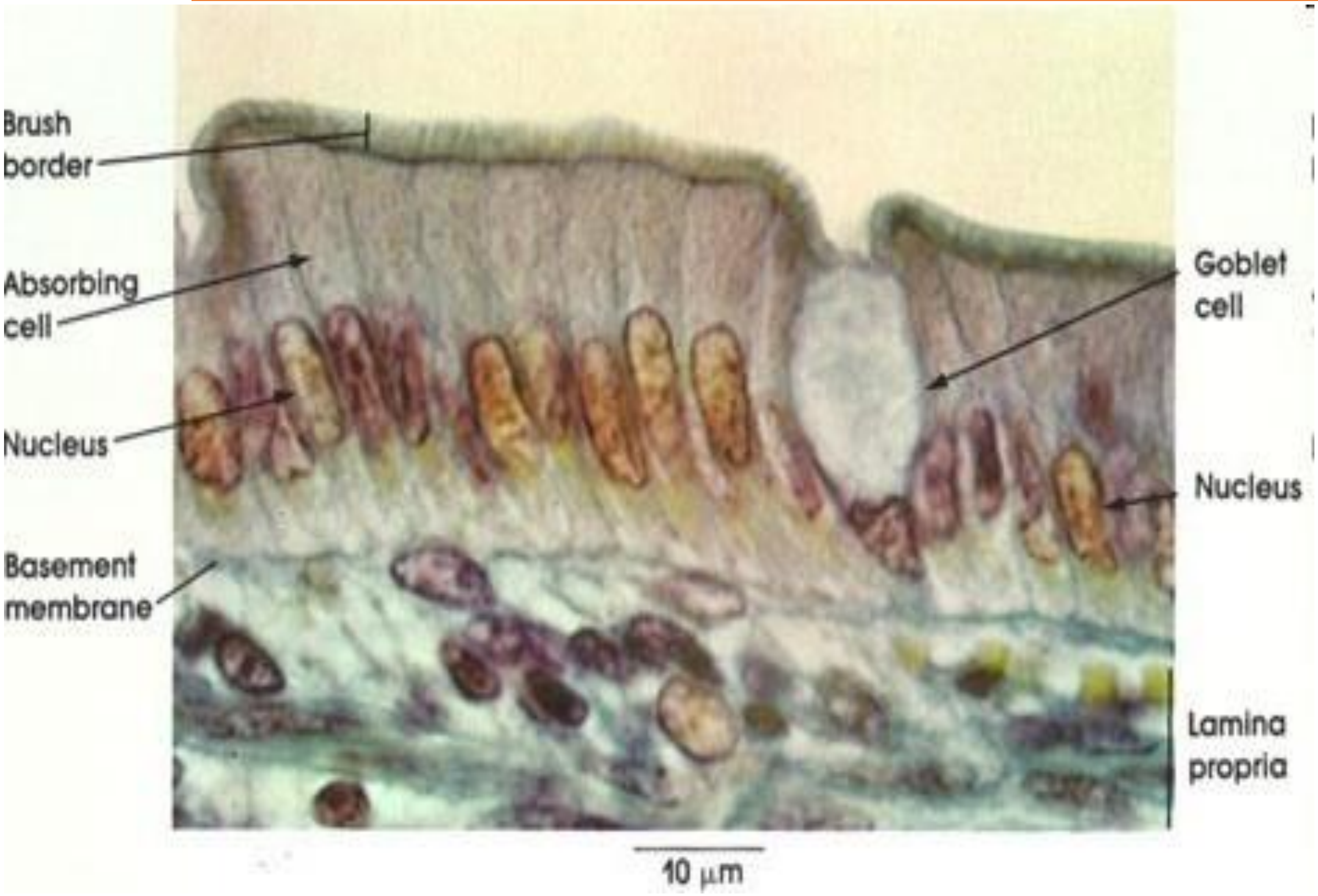

b: Multicellular Glands

څو حجروی غداوات - بغیر د goblet cells څخه د بدن نور ټول غداوات Multicellular دی.

Multicellular دوه برخې لری.الف: Secretory part افرازی برخه ده مواد جوړوی او ب: Excretory part فراغی برخه ده مواد بهر ته لیږدوی.

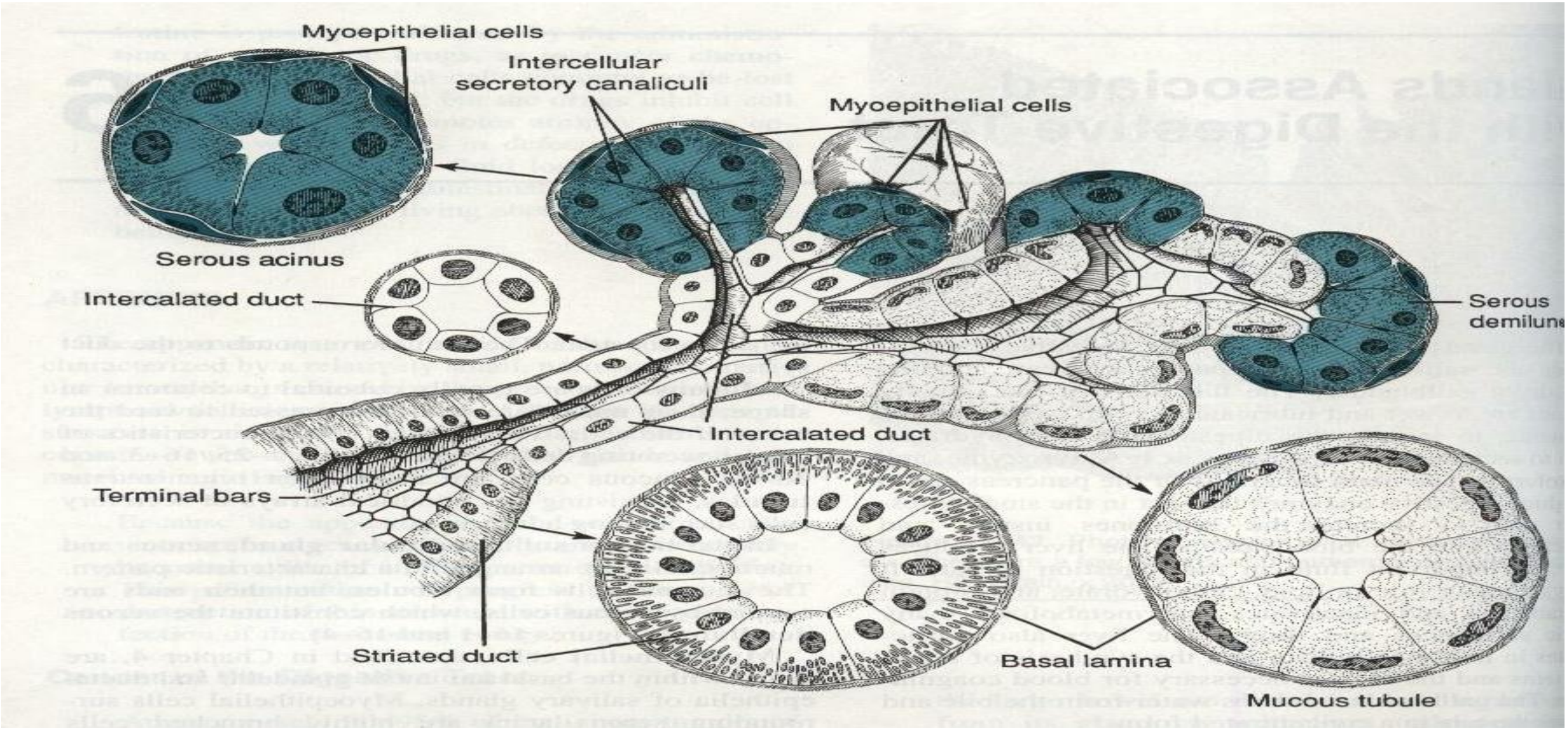

(c) ketabton.com: The Digital Library

2: According to the shape

د شکل له نظره د Exocrine غداوات په دری ډوله دی.

1: Tubular Glands 2: Alveolar Glands (Acinar Glands)

3: Tub acinar Glands

1: Tubular Glands

هغه غداوات دی چی د تیوب په شان شکل ولری. او په دری ډوله دی.

a: Straight Tubular Glands

b: Coiled Tubular Glands

c: Branched Tubular Glands

a: Straight Tubular Glands

هغه غداوات دی چی شکل یی مستقیم تیوب مانند دی. دا غداوات په کولمو یا Gut کی لیدل کیږی.

b: Coiled Tubular Glands

هغه غداوات دی چی تیوب مانند شکل ولری خو تاوشوی وی. په Sweat gland کی لیدل کیږی.

c: Branched Tubular Glands

هغه غداوات دی چی غده یکی تیوب ته ورته شکل لری خو ښاخونه یا څانگی لری. او په معده یا Stomach کی لیدل کیږی.

2: Alveolar Glands (Acinar Glands)

هغه غداوات دی چی کروی شکل لری(تقریبا د انگورو د غوټی غوندی شکل لری) دغه دغده په دوه ډوله ده

(c) ketabton.com: The Digital Library

a: Branched Alveolar Glands

هغه غداوات دی چی کروی شکل ولری او ښاخونه یا څانگی هم ولری.

b: Unbranched Alveolar Glands

دا غداوات هم کروی شکل لری خو ښاخونه یا څانگی نه لری.

ټول Alveolar Glands په پوستکی کی یوډول غداوات دی چی Sebaceous gland ورته وایی موجود دی.

3: Tub acinar Glands

هغه غداوات دی چی ځینی برخی یی کروی دی او ځینی نوری یی د لاړو غداوات دی.

3: According to the Topography

د موقیعت له نظره د Exocrine غداوات په دوه ډوله دی.

a: Intra Epithelial (د اپیتیل نسج په داخل کی دی)

b: Extra Epithelial (د اپیتل نسج څخه خارج کی دی)

4: According to the nature of secretion

د افرازی موادو د طبیعت له نظره Exocrine غداوات په دری ډوله دی.

a: Serous Gland

هغه غداوات دی چی نری افرازات ولری لکه: اوښکه Lacrimal Gland ددی ډول غداواتو افرازی قنات اوږد دی خو د افراز برخه یی تنکه ده.

b: Mucus Gland

ددی ډول غداواتو افراز نسبتآ غلیظ یا کلک دی لکه: د مریٔ غداوات Esophageal Glands

(c) ketabton.com: The Digital Library

c: Mixed Glands

هغه غداوات دی چی کله یی افرازات سخت او کله یی افرازات نری وی لکه:

Sub Mandibular Glands

5: According to Excretion

د اطراح له نظره د Exocrine غداوات په دری ډوله دی

a: Merocrain gland

هغه غداواتو ته ویل کیږی چی خپل افرازات په نارمل ډول بهر ته اچوی(د غدی په جوړښت کی کوم تغیر منځ ته نه راځی)

b: Apocrine gland

هغه غداواتو ته ویل کیږی چی د موادو د اطراح سره یی د حجراتو یوه برخه له منځه ځی مثال: د شیدو غداوات Breast

c: Halo Crain gland

هغه غداواتو ته ویل کیږی چی موادو د افرازاتو سره ټوله حجره بهر ته وځی لکه: Sebaceous gland

6: According to Excretory Duct

د اطراحی قنات له نظره د Exocrine غداوات په دوه ډوله دی.

a: Simple exocrine gland

هغه Exocrine غداوات دی چی یو اطراحی قنات ولری.

b: Compound exocrine gland

هغه Exocrine غداوات دی چی څو اطراحی قناتونه ولری.

(c) ketabton.com: The Digital Library

Structure of Exocrine Gland

د Exocrine غداوات دوه ساختمانونه لری.

1: Epithelial Tissue Structure 2: Connective Tissue Structure

1: Epithelial Tissue Structure

د اپیتل نسج ساختمانونه

د Epithelial نسج ساختمانونو د غدی 90% برخه نیولی. د غداواتو د Epithelial ساختمانونه په دوه ډوله دی.

a: Secretory افرازی b: Excretory اطراحی

Excretory یا اطراحی یی په پنځه ډوله دی

a: Intercalary Duct

دغه هغه برخه ده چی د افرازی واحدونو څخه مواد راټولوی.

b: Intralobular Duct

دا هغه قناتونه دی چی د لوبیول څخه مواد راټولوی.

c: Interlobular Duct

دا د څو لوبیولونو څخه مواد راټولوی.

d: Lobar Duct

دغه برخه د مکمل لوب څخه مواد راټولوی.

e: Main Duct

د ټولی غدی مواد راټولوی.

(c) ketabton.com: The Digital Library

2: Connective Tissue Structure

د منضم نسج ساختمانونه

د منضم نسج ساختمانونه د غدی 10% برخه نیسی. د غدی د منضم نسج ساختمانونه په لاندی ډول دی.

1: Capsule

ټوله غده احاطه کوی.

2: Interlobular Septa

دا هغه پرده ده چی لوبیولونه یو دبل څخه جدا کوی.

3: Intralobular Septa

دا هغه پرده ده چی یو لوبیول یی په څو برخو ویشلی دی.

Endocrine Glands

هغه غداواتو ته ویل کیږی چی خپل افرازات د وینی دوران ته اچوی او دری شیانو څخه جوړ دی.

1: Cells حجرات 2: Capillaries د وینی رګونه

3: Connective tissue منضم نسج

دا غداوات قنات نه لری Ductless دی. د Endocrine Gland هورمونونه افرازوی.

Target Organ: د بدن هغه برخه ده چی یو هارمون پری تاثیر کوی.

د هورمون له نظره د Endocrine غداوات په دوه ډوله دی.

1: Protein and Poly Peptide Secretory Gland

هغه Endocrine غداوات دی چی پروتین او پولی پیپټاییدونه افرازوی مثال یی Pancreas دی.

(c) ketabton.com: The Digital Library

2: Steroid Secretory Gland

هغه اندوکراین غداوات دی چی ستړایډونه افرازوی. مثال یی Adrenal Gland دی.

هارمون په دوه ډوله په بدن کی ذخیره کیږی.

1: Intercellular Storage

داخل د حجراتو د هارمون ذخیره کیدل.

2: Extracellular Storage

خارج د حجراتو کی د هارمون ذخیره کیدل.

په عمومی ډول د Endocrine Gland په دری ډوله دی.

1: خاص

هغه Endocrine غداوات دی چی خالص هارمونونه افرازوی لکه: نخامیه غده Hypophysis

2: Mixed

هغه Endocrine Gland دی چی هم د Endocrine gland او هم د Exocrine gland افرازات لری. لکه: Pancreas , Ovary or Testis

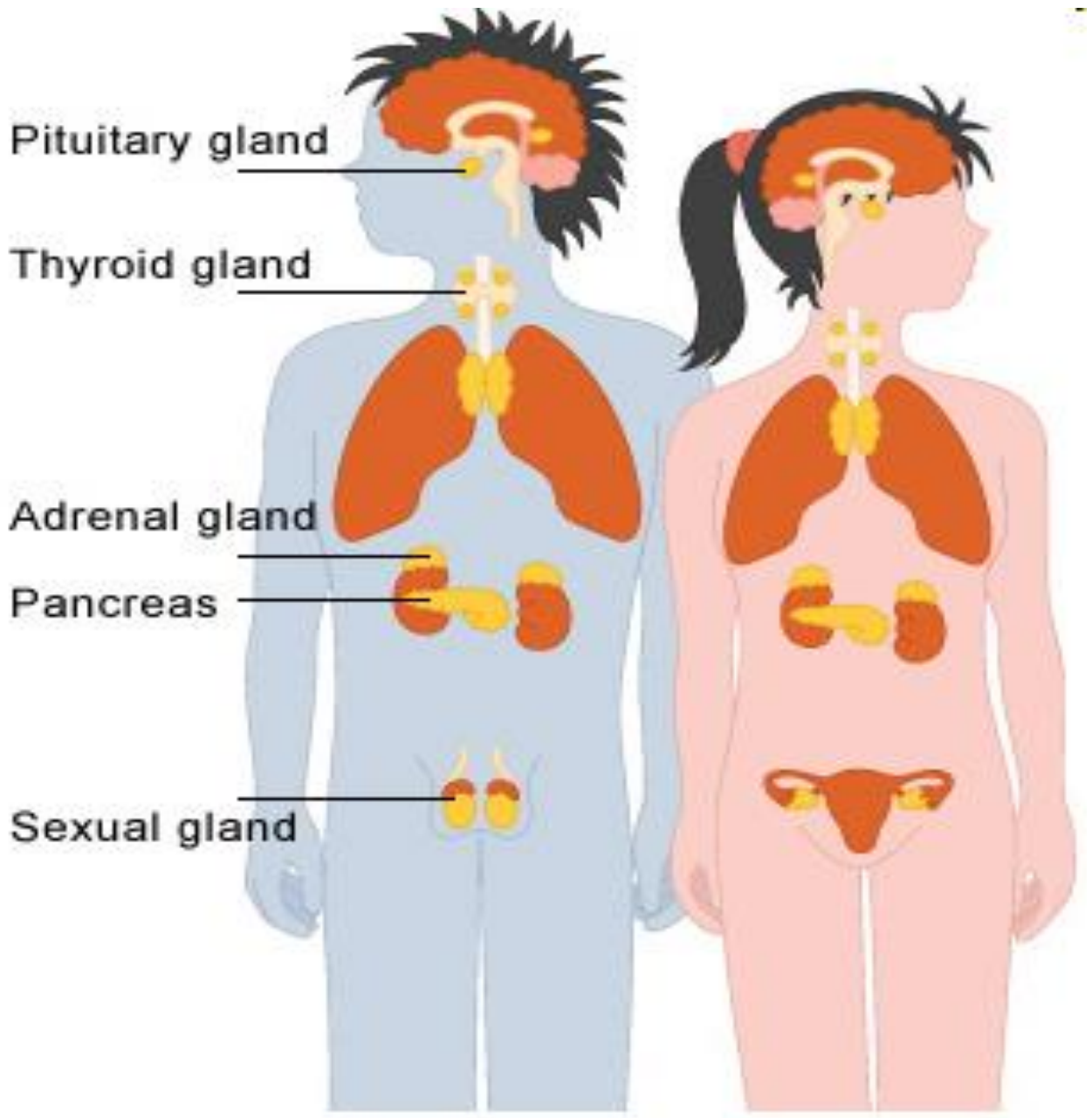

(c) ketabton.com: The Digital Library

3: منتشر غداوات

منتشری غداوات په بیلابیلو برخو کی پراته دی او بیلابیل افرازات کوی. لکه: هضمی سیستم

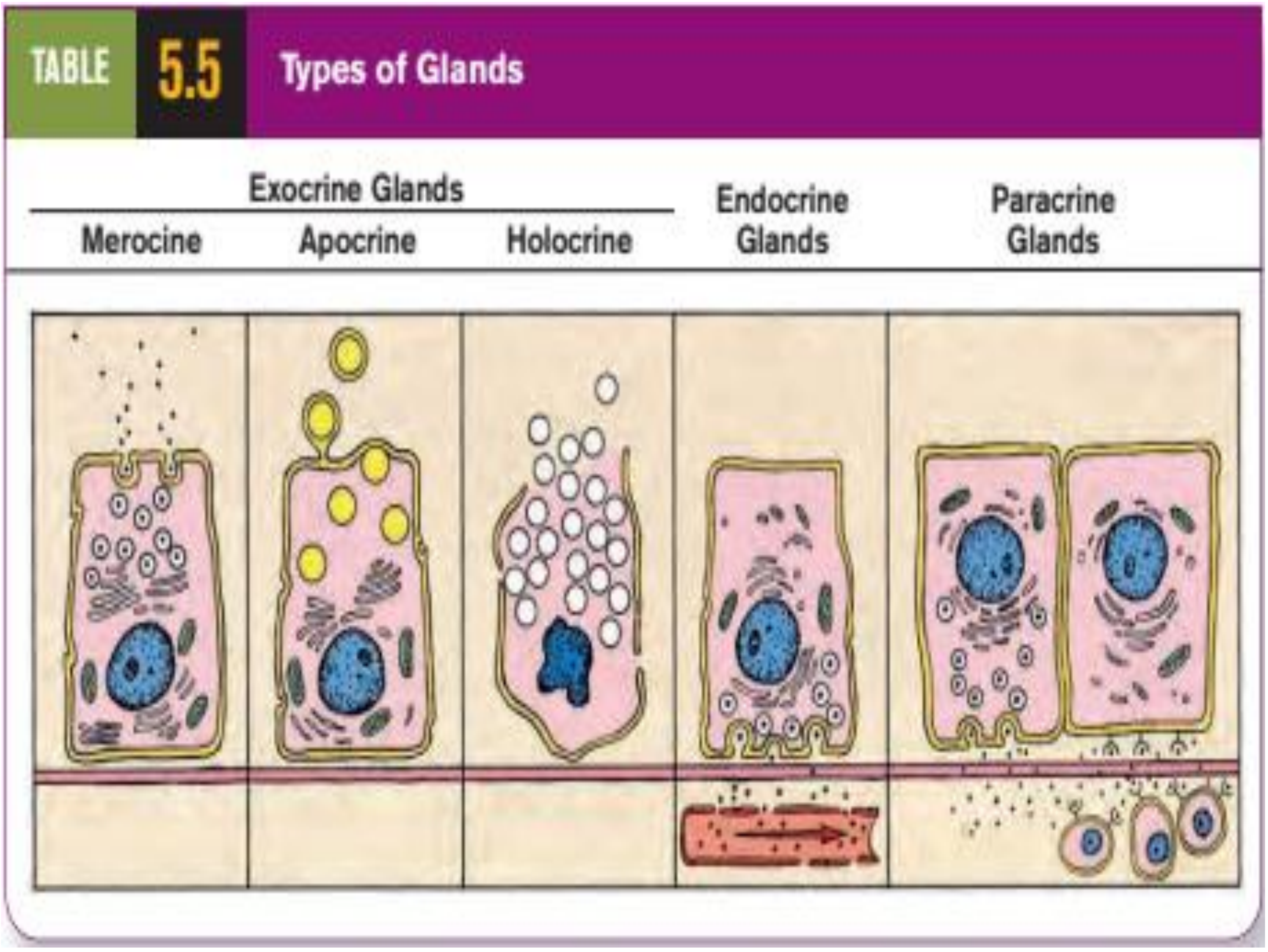

(c) ketabton.com: The Digital Library

پنځم فصل

Connective Tissue منضم نسج

Connective Tissue

منضم نسج

د انسان په بدن کی د ټولو نه زیات انساج همدغه نسجونه دی منضم نسج نورو حجراتو ته استناد ورکوی او یوازی د حجری حفاظت کوی. او د نورو انساجو د وینی Supply او د نورو انساجو تعصب کوی. منضم نسج د Mesoderm او Ectoderm څخه منشاء اخلی. منضم نسج د دوه برخو څخه جوړ شوی دی.

1: حجرات 2: Intercellular Matrix د منضم نسج ترمنځ فاصله ډیره ده.

Intercellular Matrix دری برخی لری. 1: Fibers الیاف 2: Amorphous Substance بی شکله ماده 3: Tissue Fluid نسجی مایع

د منضم نسج الیاف په دری ډوله دی.

1: Collagen 2: Elastic 3: Reticular

د منضم نسج حجرات په دوه ډوله دی 1: Resident 2: Wandering

1: Resident : هغه حجرات دی چی همدلته په منضم نسج کی وی بل ځای ته نه ځی.

په Resident کی لاندی حجرات شامل دی.

1: Fibroblast 2: Parenchymal cells 3: Macrophage

4: Fat cells 5: Mast Cells

(c) ketabton.com: The Digital Library

2: Wandering : هغه حجرات دی چې کله د منضم نسج نه بهر وځی او کله یی په داخل کی وی.

په Wandering کی لاندی حجرات شامل دی.

1: Lymphocyte 2: Neutrophil 3: Eosinophil 4: Basophil

5: Monocyte 6: Plasma cell

د Resident حجرات

1: Fibroblast

د منضم نسج تر ټولو زیات حجرات دی دغه Fibroblast الیاف او بی شکله ماده تولیدوی کله چې هم Fibroblast حجرات خپله وظیفه دلاسه ورکړی سایتوپلازم یی کوچنی کیږی. دغی حجری ته Fibrocyte وایی.

2: Parenchymal cell

دغه حجرات د Capillary په شاوخوا کی ښکاری دی حجراتو ته Perivascular cell هم وایی. او Pericyte هم ورته وایی.

وظیفه: نور حجرات هم ددی څخه لاسته راځی او بلاخره Parenchymal cell په Fat cell هم بدلیږی.

3: Macrophage

په منضم نسج کی Macrophage ته Histrocyte وایی.

دغه حجرات په Loss connective tissue کی شمیر زیات دی او د Fibroblast څخه وروسته دوهم درجه په Connective tissue کی شمیر ډیر دی. Macrophage واکیول لری. Macrophage حجرات په دوه ډوله دی.

a: Fixed macrophage b: Mobile macrophage

a: Fixed macrophage

هغه Macrophage حجرات دی چې د نسج په داخل کی نښتی وی.

(c) ketabton.com: The Digital Library

b: Mobile macrophage

هغه Macrophage حجرات دی چی د نسج په داخل کی حرکت کوی.

د Macrophage حجراتو وظیفه Phagocytosis دی. کله چی څو Macrophage حجرات سره یوځای شی یوه کتله جوړوی چی دغه کتله د Multi Nucleotide Forig Body Giant Cell په نوم یادیږی.

4: Fat cells

په Capillary او Lose connective tissue کی لیدل کیږی. کله چی دغه Fat cell حجرات یوځای شی Adipose tissue جوړوی دغه Fat cell د Parenchymal Cell او یا د Fibroblast څخه جوړیږی. هر Fat cell په داخل کی د غوړو یوه کتله وجود لری.

5: Mast Cell

Mast cell زیاتره په تنفسی سیستم او هضمی سیستم کی لیدل کیږی دغه Mast cell د Heparin, Serotonin او Histamine موادو درلودونکی دی.

د منضم نسج Wandering حجرات

1: Leukocyte (WBC) Lymphocytes

د منضم نسج څخه بهر وظیفه ترسره کوی.او کوم Leukocyte حجرات چی په منضم نسج کی لیدل کیږی Lymphocytes دی.کوچنی حجرات دی چی تقریبآ د 7-8micron پوری قطر لری.

لمفوسایټ دوه ډولونه لری.

1: B- Lymphocytes ددی لمفوسایټ عمر کم دی او د T- Lymphocytes عمر زیات دی

2: Eosinophil دا د Histamine په نوم د موادو درلودونکی دی او همدغه Eosinophil په الرجی حالتو کی یی شمیر ډیریږی.

(c) ketabton.com: The Digital Library

Neutrophil or Monocyte

په ډیر کم تعداد پکی دغه حجرات موجود دی.

Plasma Cell

په لمفاوی اعضاوو او همدی ډول باندی د بدن نورو برخو کی لیدل کیږی Connective tissue او په مزمن التهاب کی زیات دی د Plasma cell اصلآ د B-lymphocytes څخه جوړیږی وظیفه یی Anti Body تولیدول دی. په وینه کی Plasma Cell ژوند تقریبآ 10 ورځی دی او په انساجو کی یی ژوند 9 میاشتی دی.

په منضم نسج کی ددی څخه علاوه نور حجرات هم پیدا کیږی لکه:

Pigment cell

رنګه مواد لری دغه رنګه مواد یی میلانین دی شمیریی په Connective tissue ، Dense او د سترګی په Choroid کی زیات دی. دا یواځینی حجرات دی چی د Ectoderm څخه منشاء اخلی.

Reticular cell

دغه حجرات په ډیر شمیر په لمفاوی ارګانونو کی لکه(Spleen, Lymph nod, Thymus او په ځینو کتابونو کی Liver هم راځی) او په Bone marrow کی دی. زیاتره د ضرورت په وخت کی په نورو حجراتو د بدلیدو توانایی لری.

د منضم نسج الیاف Connective tissue fibers

د منضم نسج الیاف په دری ډوله دی.

1: Collagen 2: Reticular 3: Elastic

1: Collagen

د اصلآ پروټین دی د هغه پروټین څخه جوړ شوی چی په ترکیب کی یی د Hydroxy Prolene امینواسیدونه شامل وی. تقریبآ 28 ډولونه لری، ددی الیافو رنګ سپین دی ځکه ورته د Collagen الیاف وایی.

(c) ketabton.com: The Digital Library

Collagen د بنډلونو څخه جوړ دی دغه بنډلونه یې د Mucoprotein په واسطه سره وصل دی. هر بنډل یې د Fibril څخه جوړ شوی دی او هر Fibril د Micro fibril څخه جوړ شوی دی فیبریلونه بلاخیره د Tropo collagen څخه جوړ دی.

او Tropo collagen به یا د Fibroblast، Osteoblast، Chondroblast او یا به د Odontoblast څخه جوړیږی. Osteoblast د هډوکو خامه حجره ده.

Chondroblast د عضروف Cartilage خامه حجره ده. او Odontoblast په غاښونو کی یوه حجره ده د Dentine په نوم ماده افرازوی.

کله چې Collagen الیاف د حرارت په واسطه جوش ورکړل شی نرمیږی په Gallatin باندی بدلیږی، چې دغه Gallatin د Pepsin او Collagenase انزایم په واسطه هضمیږی او همدغه Collagen بیا د Tonic acid په واسطه کلک کیږی.

2: Reticular

دا الیاف منشعب دی یعنی ګډود دی یوبل کی ننوتی جال مانند دی او ځانګی لری ځکه ورته Reticular الیاف وایی.

همدغه Reticular الیاف د Collagen الیافو په امتداد واقع دی دغه الیاف په Myeloid organ د وینی جوړونکو اعضاوو کی، Lymphoid organ لمفاوی اعضاوو، عصبی حجره، غضلی حجره، شحمی حجره او د بدن په نورو برخو کی موجود دی. دغه الیاف د عادی رنګونو په واسطه نه تلوین کیږی یا نه رنګ کیږی خویواځی او یواځی د نقری یا سپین زرو د تلوین په واسطه رنګ کیږی.

په همدی خاطر ورته Argyrophile fiber وایی.

3: Elastic Fibers

دغه الیاف د Elastin په نوم د یوی مادی څخه جوړ شوی دی ارتجاعی خاصیت لری د Pancreatin په نوم د انزایم په واسطه حلیږی.دغه الیاف د Hydroxy Prolin او Desmocine په نوم د امینو اسیدونو څخه جوړ دی.

(c) ketabton.com: The Digital Library

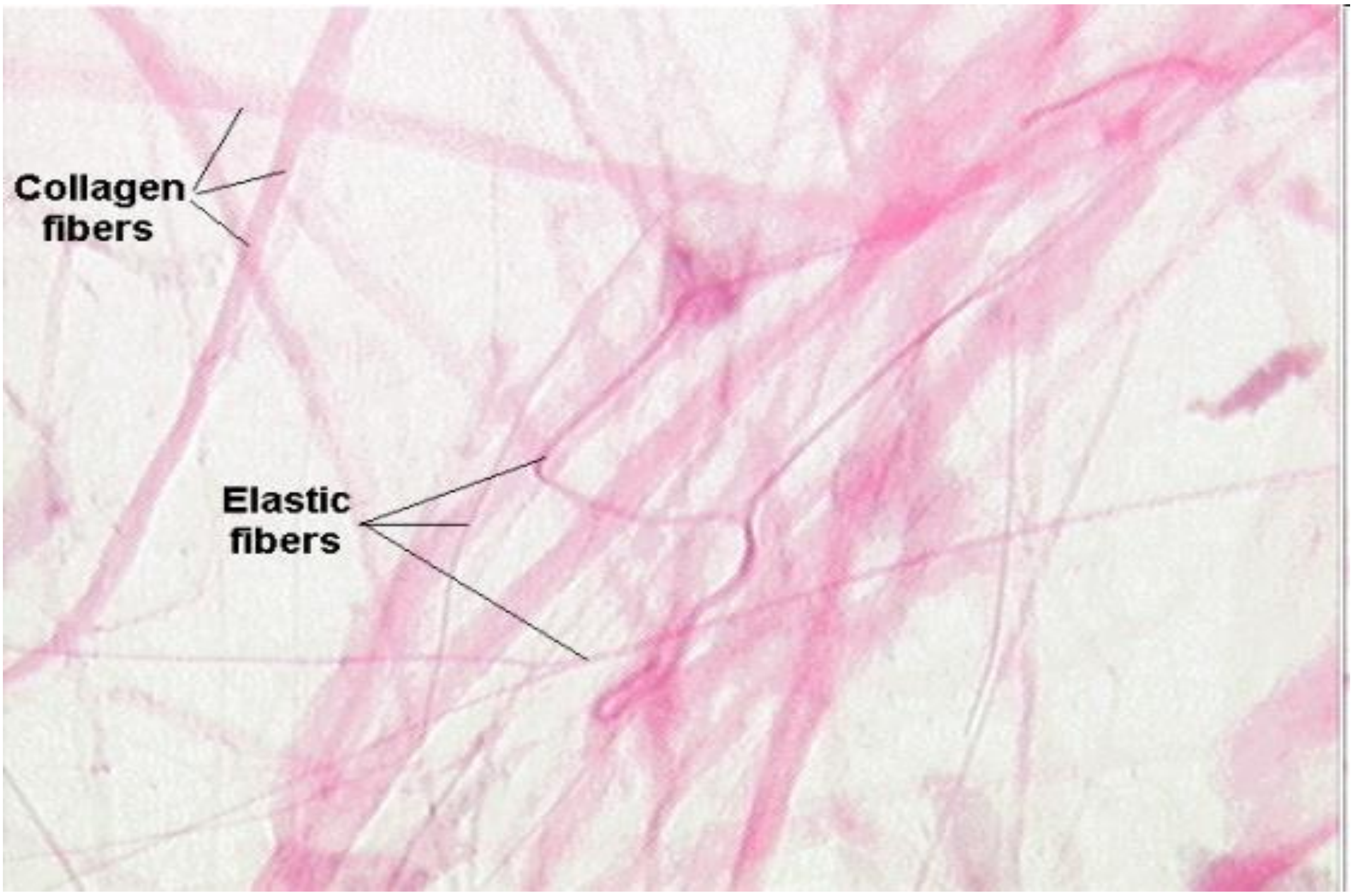

Amorphous Substance بی شکله ماده

په مایع او نیمه جامد ډول لیدل کیږی لکه په Loss connective tissue کی په مایع شکل او په عضروف یا Cartilage کی په نیمه جامده شکل کی لیدل کیږی. Amorphous substance ته Ground substance هم وایی. Amorphous substance بی شکله ماده د ځلورو برخو څخه جوړه ده.

1: Water 2: Glycosaminoglycan 3: Proteoglycan

4: Glycoprotein

Glycosaminoglycan یی په دوه ډوله دی یو یی سلفر لرونکی او بل یی سلفر نه لرونکی دی.

سلفر لرونکی ته یی Chondroitin sulphate وایی او سلفر نه لرونکی یی په دوه ډوله دی یو ته یی Chondroitin وایی او بل ته یی Hyaluronic acid وایی.

(c) ketabton.com: The Digital Library

Chondroitin sulphate په هډوکو،عضروف، د زړه په والونو، په سکليرا(د سترګی سپين) او په کرينه(د سترګی د توری برخی دپاسه يوه شفافه نری طبقه ده) شتون لری.

سلفر نه لرونکی يی په Synovial Fluid مفصلی مايع، Loss connective tissue سست منضم نسج، Umbilical cord او Vitreous body کی شتون لری. Hyaluronic acid د Hyaluronidase انزايم په واسطه له منځه ځی د انتاناتو په مقابل کی دفاع کوی.

د Amorphous substance وظيفه داده چی منضم نسج ته مواد انتقالوی.

د منضم نسج ډلبندی Classification of Connective tissue

منضم نسج په دری ډوله دی.

1: Embryonal connective tissue

دغه انساج په دوه ډوله دی.

a: Mesenchyme Tissue

هغه انساج دی چی د ژوند په اول وخت (جنينی مرحله) کی موجود وی کله چی انسان تولد شی له منځه ځی. دا انساج د Mesenchymal cell څخه جوړ شوی دی. او ډير زيات Fibers لری.

b: Mucoid Tissue

دا انساج د انسان د تولد څخه وروسته په څو ورځو کی له منځه ځی. دا انساج په Umbilical cord کی موجود وی په زيات شمير يکی Lymphocyte او Macrophage موجود وی د نورو اليافو په نسبت يکی د Collagen الياف زيات دی.

2: Proper connective tissue

دا انساج هم په دوه ډوله دی.

(c) ketabton.com: The Digital Library

یو یی Loss connective tissue دی او بل یی Dense Connective tissue دی.

Loss Connective Tissue

دا په دری ډوله دی.

a: Areolar Tissue

دغه انساج په Capillary، اعصابو او جوفونو کی ډیر دی. د Fibroblast، Macrophage او Collagen الیافو اندازه پکی ډیره ده. او د Elastic الیافو اندازه پکی کمه ده. بی شکله ماده یی هم مایع ده.

b: Adipose Tissue

د غوړو نسج هم ورته وایی د انسان په بدن کی Fat cell یوځای کیږی او Adipose tissue جوړوی او یا Adipose Tissue د Fat cell مجموعه ده.

Adipose Tissue په زیات مقدار په Fibroblast، Macrophage، Lymphocyte او Eosinophils کی وی. او همدارنګه په کمه اندازه پکی Mast cell هم موجود وی او ځینی نور حجرات هم پکی لیدل کیږی.

شحم د انسان په بدن کی د Adipose Tissue په شکل ذخیره کیږی. شحم انسان بدن ته د خوراک په واسطه، د ځیګر په واسطه ګلوکوز په شحم بدلیږی (د انسان په بدن کی د ګلوکوز اندازه په ځیګر کی زیاتیږی د جلا میتابولیکی عملیی په واسطه ګلوکوز په شحم بدلیږی) او د انسولین هورمون په واسطه کاربوهایدریت په شحم بدلیږی(د انسولین هورمون د پانکراس څخه افرازیږی)

Adipose Tissue هم په دوه ډوله دی.

Whit adipose tissue (Unilocular)

د انسان د بدن په بیلابیلو برخو کی لیدل کیږی.

(c) ketabton.com: The Digital Library

Brown adipose tissue(Multilocular)

په نوو زیږیدلو ماشومانو کی وی، په هغو خلکو کی چی په یخو سیمو کی اوسیږی او په ځینو حیواناتوکی هم دغه ډول انساج موجود وی. په دی انساجو کی د وینی جریان ډیر دی ځکه نصواری شوی دی خصوصآ په Brown adipose tissue کی د Lysosome شمیره ډیره وی.

c: Reticular Tissue

Reticular tissue د Reticular یا شبکوی الیافو او Reticular cells شبکوی حجراتو څخه جوړ شوی دی. په ډیر شمیر په Lymphoid organ او Myeloid organ کی دی او د اړتیا یا ضرورت په وخت کی په Macrophage، WBC او RBC د بدلیدو توانایی لری.

Dense connective tissue

دی ډول نسج ته متکاثف منضم نسج هم ویل کیږی د الیافو اندازه پکی ډیره ده حجرات پکی شامل دی. او Ground substance یا بی شکله ماده پکی هم شامله ده خو نیمه جامده ده. د الیافو د سیر له نظره Dense connective tissue په دوه ډوله دی.

a: Irregular dense connective tissue

دغه نسج اصلآ یوه غیری منظمه صفحه ده یعنی الیاف پکی غیری منضم دی او د Collagen الیافو اندازه پکی ډیره ده. د Elastic او Reticular الیافو اندازه پکی کمه ده په ډیر شمیر پکی د Fibroblast حجرات شامل دی. دغه ډول نسج د جلد په ډرمس طبقه ، په Fibrous capsule، په Perichondrium د عضروفونو پوښ او په Periosteum د هډوکو په پوښ کی موقیعت لری.

(Fibrous capsule داخل د بدن کی چی کومی اعضاوی دی د یو پوښ په واسطه پوښل شوی دی هغی ته وایی)

(c) ketabton.com: The Digital Library

b: Regular dense connective tissue

ددی انساجو الیاف اصلآ یو دبل سره موازی دی دغه ډول نسج د Tendon وتر، Ligament پله او ځینی نور ساختمانونو لکه: Aponeurosis صفاق موجود دی یا یی جوړوی. دغه انساج هم په دوه ډوله دی یو یی Elastic او بل یی Collagenous دی.

Tendon یا وتر د عضلی وروستی برخی ته وایی. او Ligament یا پله دوه هډوکی یو له بل سره وصلوی یا دوه ساختمانونه یو د بل سره وصلوی.
Aponeurosis اصلآ کلک پوښ دی چی د عضلاتو لاندی موقیعت لری.

Tendon

وتر یا Tendon اصلآ د Collagen د بنډلونو څخه جوړشوی دی د Collagen بنډلونه د یو پوښ په واسطه چی Endotendineum نومیږی پوښل کیږی کله چی وپوښل شی Fascicle جوړوی دغه Fascicle د Peritendineum په واسطه پوښل کیږی او په نتیجه کی یو Tendon جوړوی. Tendon بیا د یوی بلی پردی په واسطه چی Epitendineum نومیږی پوښیږی.

Ligament

لیګامینټونه اصلآ د Elastic الیافو څخه جوړ شوی دی یعنی د کشش توانایی لری په دی کی لږه اندازه د Collagen الیاف هم شته.

د درملو تاثیرات په منضم نسج

1: Cortico Steroid

دغه درمل د منضم نسج د جوړیدو مخنیوی کوی. د Collagen الیاف جوړیدل بندوی. نو کله چی Collagen الیاف جوړ نه شول نو منضم نسج هم نه جوړیږی ځکه منضم نسج د Collagen الیافو څخه جوړ شوی دی.

ګته یی داده چی هغه کسان چی په Rheumatoid arthritis اخته وی په دی کی Collagen الیاف زیات تولیدیږی نوکه Cortico steroid ورکړل شی د Collagen جوړیدل بندوی او ورسره د منضم نسج د جوړیدو مخنیوی هم کوی.

(c) ketabton.com: The Digital Library

2: Vitamin C

د منضم نسج د جوړیدو لپاره ضروری دی.(Vit C د منضم نسج د جوړیدو سبب ګرځی)

Vitamin C د Prolene امینو اسید په Hydroxy Prolene بدلوی په نتیجه کی منضم نسج جوړیږی.

Function of Connective Tissue

د منضم نسج وظایف

منضم نسج ډیری وظیفی لری خو ځینی یی په لاندی ډول دی.

1: Support

نورو انساجو ته استناد ورکوی.

2: Transport

وینه چی یو منضم نسج دی مواد انتقالوی.

3: Storage

بیلابیل مواد ذخیره کوی.

4: Secretion

بیلابیل مواد د منضم نسج په واسطه افرازیږی.

5: Cosmetic

د انسان د بدن په ښکلا کی رول لری.

6: Defense

د انسان د بدن څخه دفاع کوی.

(c) ketabton.com: The Digital Library

7: Regeneration

منضم نسج چی کله تخریب شی ډیر ضر جوړیږی حتیّ کی نور انساج هم تخریب شی منضم نسج ورځی او هغه انساج دوباره جوړوی.

3: Special Connective Tissue

Special Connective Tissue په څلور ډوله دی.

a: Cartilage b: Bone c: Blood d: Hemopoitic tissue

(c) ketabton.com: The Digital Library

شپږم فصل

عضروف یا کرپندوکی Cartilage

Cartilage

عضروف یا کرپندوکی

دا یو خاص منضم نسج دی چی د حجراتو او بین الحجروی مادی څخه جوړ شوی دی. عضروفونه رګونه نه لری او تقریباً 95% بین الحجروی ماده پکی شتون لری. د Cartilage یا د عضروف حجراتو ته Chondrocyte وایی.

Histogenesis of Cartilage

عضروف اصلآ د Mesoderm د طبقی څخه منشاء اخلی د Mesoderm په طبقه کی خاص حجرات دی چی د Mesenchymal cell په نوم یادیږی ددی حجراتو شکل Star shape یا ستاره مانندہ دی. په اول پړاو کی دغه ستوری مانندہ حجرات په ګردو حجراتو بدلیږی دغه ګرد حجرات بیا په Chondroblast باندی بدلیږی. او Chondroblast حجروی ماده جوړوی. کله چی یی حجروی ماده جوړه کړه په Chondrocyte بدلیږی. Chondrocyte د یوی غشاء په واسطه چی Perichondrium نومیږی پوښل کیږی.

(c) ketabton.com: The Digital Library

Growth of Cartilage د عضروف وده

غضروف په دوه طریقو وده کوی.

1: Endogenous (Interstitial)

د Chondroblast حجرات د عضروفونو په داخل کی موجود وی همدغه حجرات وده کوی او ددی سره عضروف هم غټیږی.

2: Exogenous (Appositional)

د عضروف څخه چی کومه پرده تاوه شوی یعنی Perichondrium ددی په داخل کی د Fibroblast په نوم حجرات موجود دی چی همدی Fibroblast څخه Chondrocyte جوړیږی او عضروف وده کوی.

Types of Cartilage

د عضروفونو ډولونه

عضروفونه په دری ډوله دی.

1: Hyaline Cartilage

د انسان د بدن په بیلابیلو برخو کی موجود وی لکه: په مفصلی سطحو، پښتیو کی، پزه او خنجره کی، په پرانکس کی او د کوچنیانو په اسکلیټ کی موجود وی.

دا هم د نورو عضروفونو په شان د دوه شیانو څخه جوړ شوی دی حجرات او بین الحجروی ماده.

د Hyaline Cartilage حجراتو ته Chondrocyte وایی هغه سطحه چی Chondrocyte حجرات پری پراته دی هغی ته Lacunae وایی. ددی عضروف بین الحجروی ماده د دوه شیانو څخه جوړه ده. یوته یی الیاف وایی خصوصآ د Collagen الیاف او بل ته یی Chondroitin Sulphate چی دایو سلفر لرونکی Mucopoly saccharide دی وایی. دی عضروف ته د وینی رګونه، لمفاوی رګونه او اعصاب نه دی راغلی د Perichondrium له لاری دی عضروف ته اکسیجن، غذایی مواد او نور

(c) ketabton.com: The Digital Library

مواد انتقالیږی. Perichondrium ته د وینی رګونه، لمفاوی رګونه او اعصاب ورغلی دی.

Perichondrium دوه برخی لری.

یو ته یی Fibrous چی د Perichondrium خارجی برخه ده او بلی ته یی Cartilaginous چی د Perichondrium داخلی برخه ده وایی.

د Fibrous cartilage حجرات هسته، ER، Ribosome، Glycogen او شحمی مواد هم لری. د عضروف په داخل کی چی کوم حجرات دی د ګروپونو په شکل پیدا کیږی په همدی خاطر دی حجراتو ته Cell net د حجراتو جال او یا ورته Isogenous group وایی.

Retrogressive changes of hyaline cartilage

د عمر په تیریدو سره د Hyaline عضروف دپاسه Calcification کیږی یعنی د Hyaline عضروف دپاسه کلسیم کاربونیټ او کلسیم فاسفیټ نبتلی. کله چی د عضروف دپاسه ونښلی نو په عضروف کی تغیر منځ ته راځی یعنی د Hyaline عضروف جسامت کمیږی او بین الحجروی ماده یی هم کمیږی.چی کله دا دواړه کم شول نو د عضروف جسامت هم کوچنی کیږی.

Regeneration of Hyaline Cartilage

د Hyaline عضروف ترمیم

عضروف خپله نه شی غټیدلی خو غټوالی یی د Perichondrium پوښ په واسطه کیږی د همدی داخلی طبقه کی چی کوم Fibroblast حجرات دی د عضروف د غټوالی سبب ګرځی.

(c) ketabton.com: The Digital Library

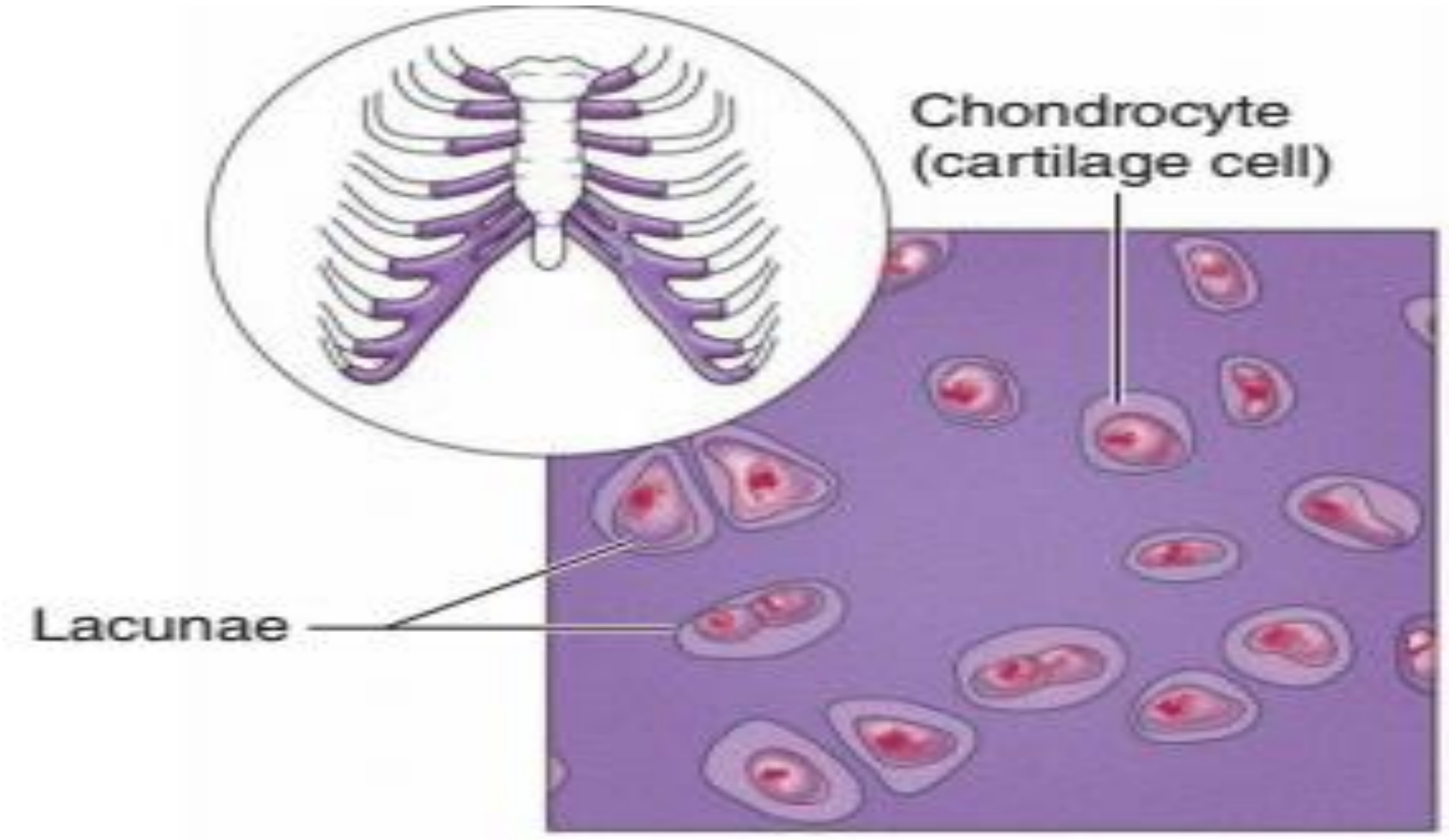

(b) Diagram: Hyaline cartilage

2: Elastic Cartilage

د Elastic cartilage د بدن په مختلفو برخو لکه External ear، Epiglottis، Larynx، External acoustic meatus او په Auditory tube کی موجود وی. د Elastic عضروف زیر رنګ لری د Hyaline عضروف په شان رګونه نه لری. د Hyaline عضروف په نسبت پکی Calcification کم کیږی یعنی دی عضروف دپاسه کلسیم کم نبتلی او حجم یی دیر نه کمیږی.دا هم د حجراتو او بین الحجروی مادی څخه جوړ شوی دی خو د جوړښت له نظره یی د Hyaline سره فرق دادی چی په دی کی د Elastic الیاف دی او په Hyaline کی د Collagen الیاف دی.

3: Fibrous Cartilage

دا اصلاّ د Regular dense connective tissue او د Hyaline عضروف څخه جوړ شوی دی. دا په Intervertebral disk، Symphysis pubis، Tendon

(c) ketabton.com: The Digital Library

او **Ligament** کی موجود وی. د **Perichondrium** پوښ نه لری او تغذیه او ترمیم یی هم د منضم نسج څخه صورت نیسی.

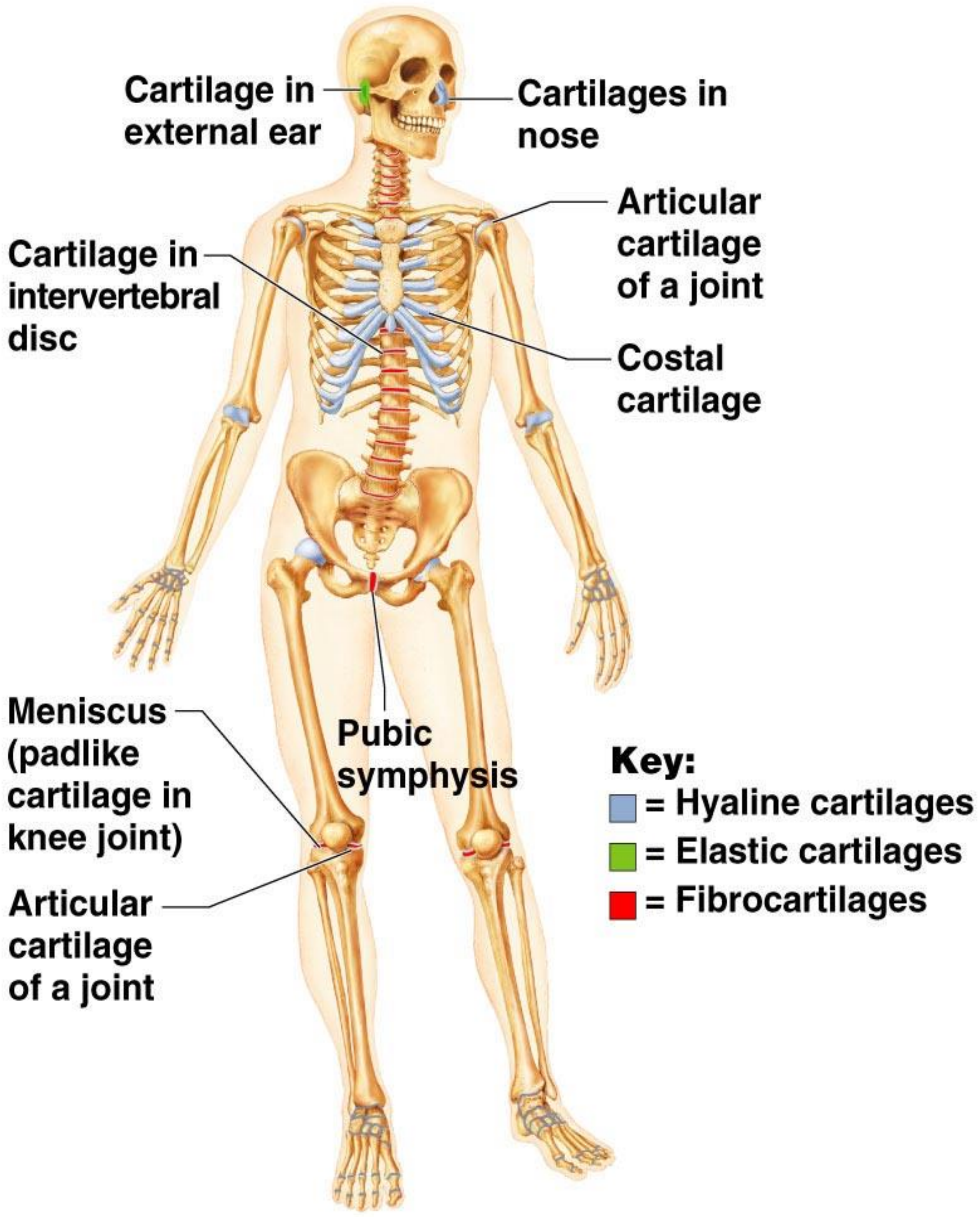

(c) ketabton.com: The Digital Library

اووم فصل

هډوکی Bones

Bones

هډوکی

هډوکی هم اصلآ منضم نسج دی د حجراتو او بین الحجروی مادی څخه جوړ شوی دی.

Function of Bones د هډوکو وظایف

1: Support or structure : بدن ته یی استناد ورکړی دی او د انسان د بدن اسکلیټ جوړوی.

2: Blood Production : وینه تولیدوی.

3: Storage : ځینی مواد ذخیره کوی.

4: Tendon او Ligament ورپوری نښلی.

5: Protection : د انسان د بدن د حیاتی اعضاوو ساتنه کوی.

6: Locomotion : د بدن د حرکت سبب کرځی.

(c) ketabton.com: The Digital Library

Classification of Bones

د هډوکو تصنیف بندی

هډوکی د شکل له نظره په پنځه ډوله دی.

1: Short Bone 2: Long Bone 3: Flat Bone 4: Sesamoid Bone

5: Irregular Bone

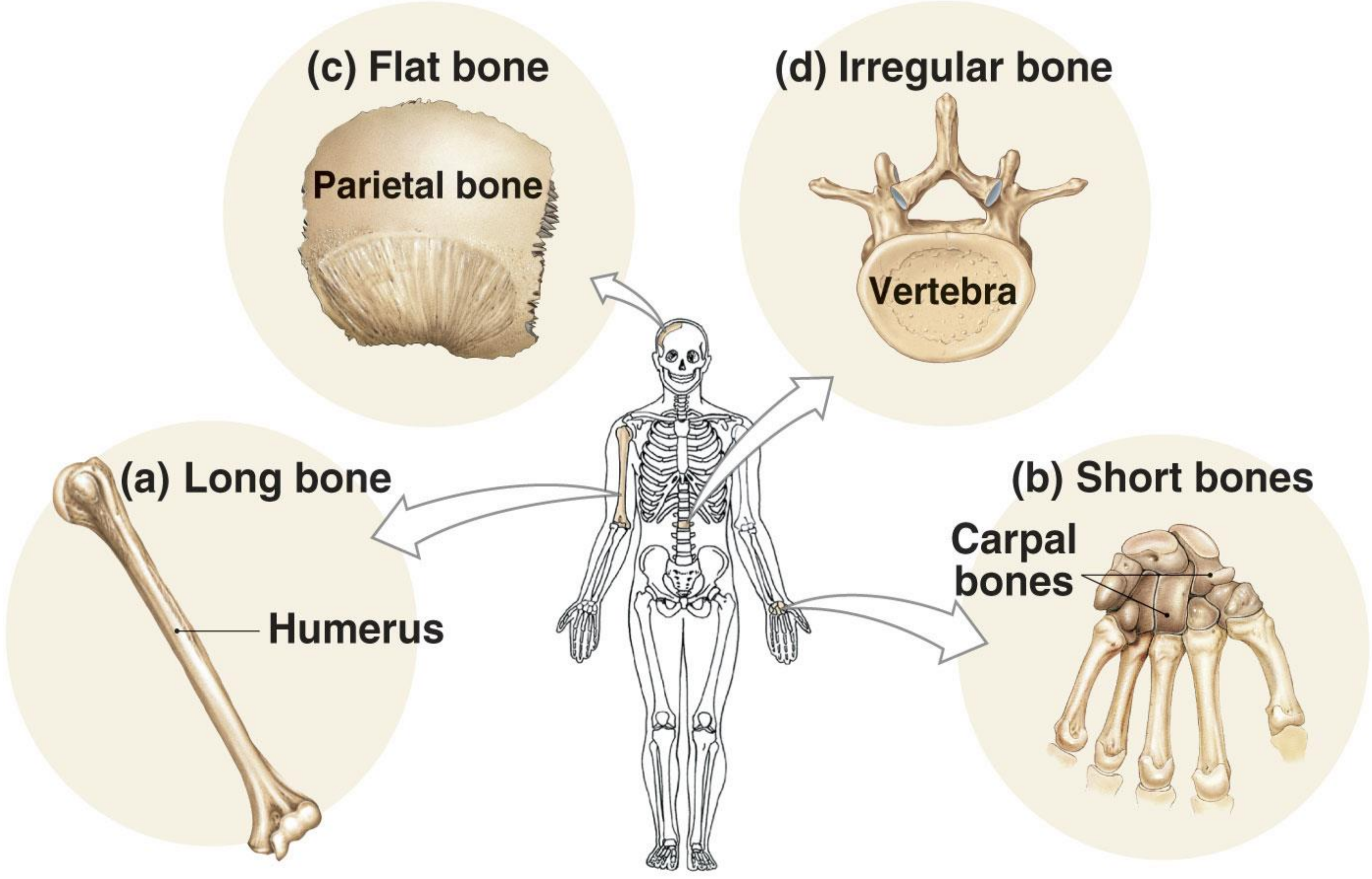

Copyright © 2007 Pearson Education, Inc., publishing as Benjamin Cummings

Structure of long bone د اوږدو هډوکو جوړښت

یو اوږد هډوکی دری برخی لری.

1: Epiphysis

د هډوکو دواړو نهایتونو ته Epiphysis وایی یا د هډوکو ښکتنی او پورتنی برخو ته وایی.

(c) ketabton.com: The Digital Library

2: Diaphysis

د هډوکو جسم یا Shift ته Diaphysis وایی.

3: Metaphysis

د هډوکو هغه برخه ده چې د Epiphysis او Diaphysis په منځ کی موقیعت لری. وظیفه یی داده چې هډوکی ترې وده کوی. د 25 کلنی څخه وروسته همدغه Metaphysis په هډوکی بدلیږی او مخکی د 25 کلنی څخه دغه Metaphysis عضروفی وی.

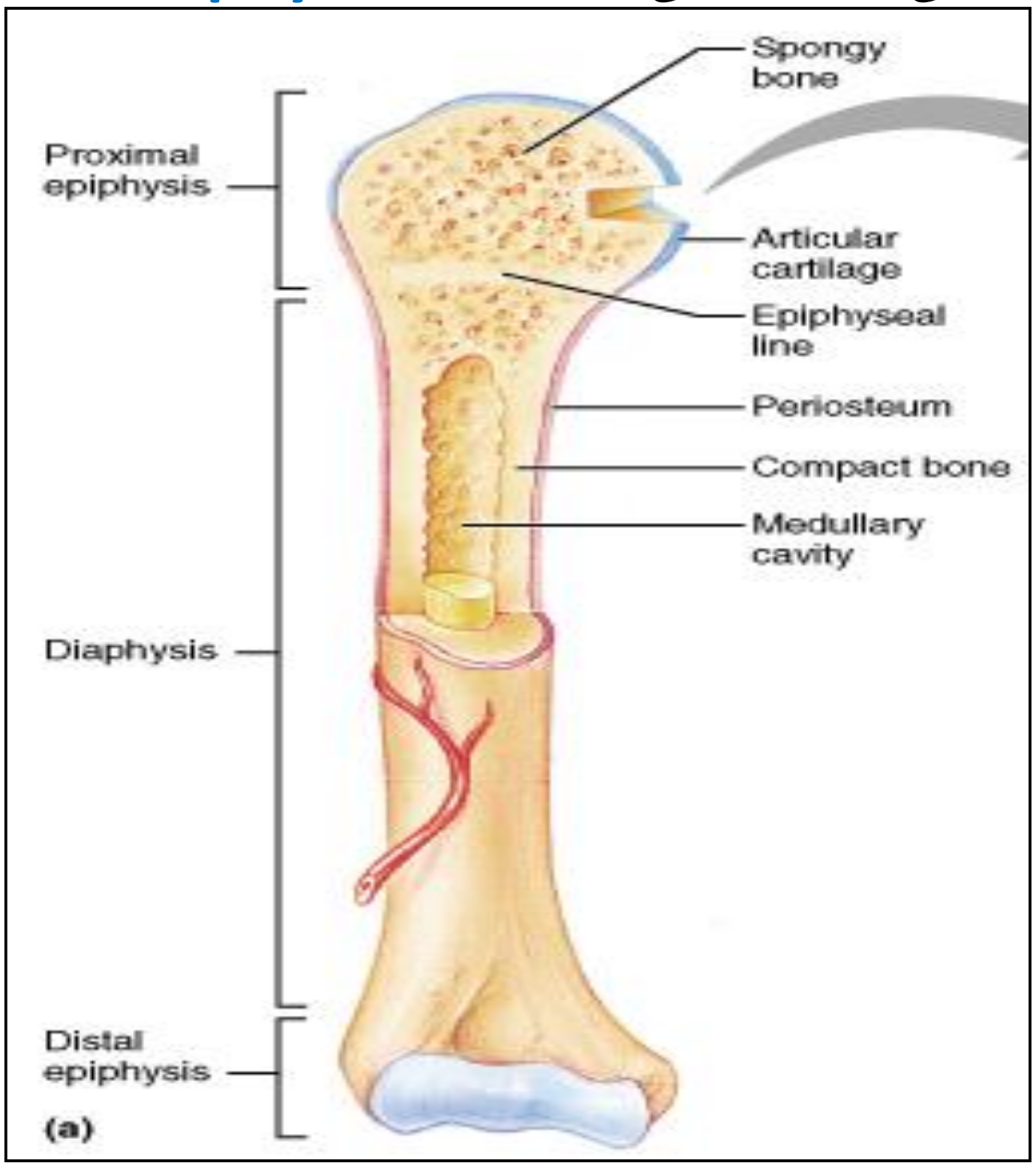

According to macroscopic

د macroscopic له نظره هډوکی په دوه ډوله دی.

1: Spongy Bone

په دی هډوکو کی خالیګاوی یا سوری دی چې په دغی سوریو کی Bone marrow یا د هډوکو مغز پراته دی.

(c) ketabton.com: The Digital Library

2: Compact Bone

هغه هډوکی دی چی سوری یی په سترګو نه لیدل کیږی. **Compact bone** ځکه ورته وایی چی کلک یا سخت هډوکی دی.دغه هډوکی د وینی د جوړیدو توانایی نه لری ځکه **Bone Marrow** نه لری.

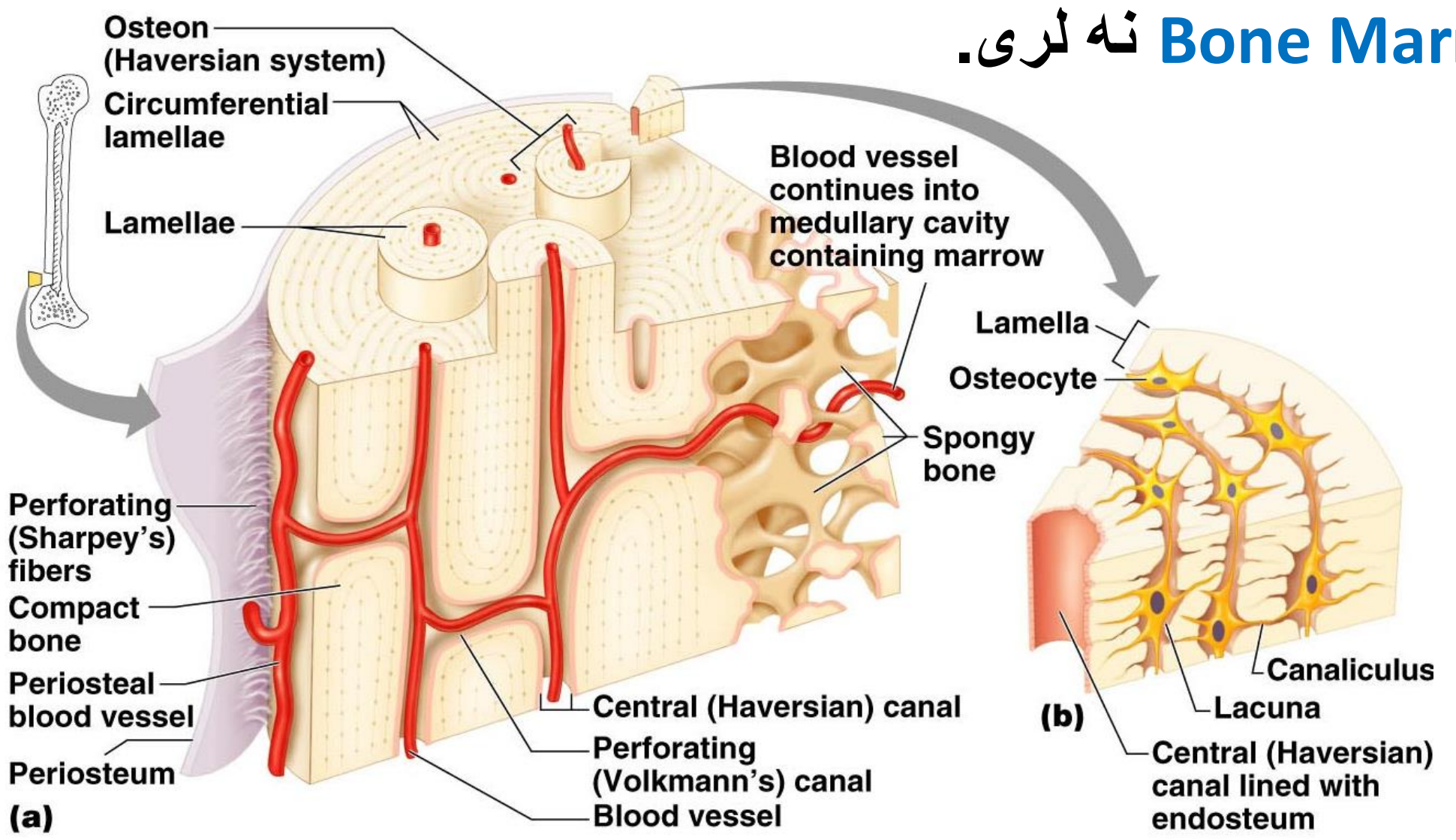

According to microscopic

د **microscopic** له نظره هډوکی په دوه ډوله دی.

1: Primary Bone

په دی ډول هډوکو کی د حجراتو شمیر ډیر دی او بین الحجروی ماده پکی ډیره ده کله چی هډوکی مات شی د ترمیم په وخت کی لیدل کیږی.

2: Secondary Bone

په دی هډوکو کی د حجراتو شمیر کم دی او بین الحجروی ماده هم پکی کمه ده په روغ حالت کی ټول هډوکی **Secondary Bone** دی.

(c) ketabton.com: The Digital Library

Structure of Bone

د هډوکو جوړښت

هډوکی د دوه شیانو څخه جوړ شوی دی.

1: Cells 2: Inter cellular matrix

1: Cells

د هډوکو حجرات په څلور ډوله دی.

a: Osteoprogenetor cells b: Osteoblast c: Osteocyte

d: Osteoclast

a: Osteoprogenetor cells

دا حجرات د Mesenchymal cell څخه منشاء اخلی. او په نهایت کی دا هډوکی د تولو څخه ابتدایه حجرات دی د وخت په تیریدو سره په Osteoblast بدلیږی.

b: Osteoblast

دی ته د هډوکی خام حجرات هم وایی یعنی خاص حجرات او بین الحجروی ماده نه لری. دغه هډوکی دوه کارونه ترسره کوی یو بین الحجروی ماده تولیدوی او بل د Alkaline phosphatase په نوم انزایم لری ددی انزایم په مرسته په هډوکو Calcification یا کلسیم نښلوی کله چی کلسیم ونښلی هډوکی قوی کیږی.

c: Osteocyte

هر کله چی د Osteoblast په واسطه Extracellular matrix تولید شی او حجره په خپل منځ کی پاتی شی دی ته Osteocyte وایی.

د انسان د بدن په هډوکو کی هغه برخه چی دپاسه پری د Osteocyte حجره پرته وی هغی ته Lacuna وایی.

(c) ketabton.com: The Digital Library

d: Osteoclast

دی ته Giant cell هم وایی ځکه ورته Giant cell وایی چی د څو حجراتو د یوځای کیدو څخه جوړیږی. تقریبآ 150mm طول لری او 50 دانی هستی لری.

نو په همدی خاطر ورته هم Giant cell وایی. دا حجرات یا د هډوکو په سطح کی موقیعت لری او یا په How ship lacuna چی د هډوکی دپاسه یوه برخه ده موقیعت ولری. په سایتوپلازم کی یی د Lysosome شمیره ډیره ده. سایتوپلازم یی اسیدوفیلیک دی یعنی تیزابی دی دغه Osteoclast حجرات یا د Osteoprogenetor cell د یوځای کیدو څخه جوړیږی او یا دا چی د Monocyte د یوځای کیدو څخه جوړیږی.

د Osteoclast وظایف

1: د هډوکی اضافه پارچی تخریبوی.

2: د Matrix د تخریب سبب ګرځی(د Lysosome په واسطه Matrix تخریبوی)

کله چی Osteoclast وظیفه ختمه شی نو لومړی یا په Degeneration له منځه په لاړ شی تخریب به شی او دوه به یا کیدایی شی په خپلو ابتدایه حجراتو به تجزیه شی یعنی د Osteoclast څخه جوړشوی دی او په هغی به بدل شی.

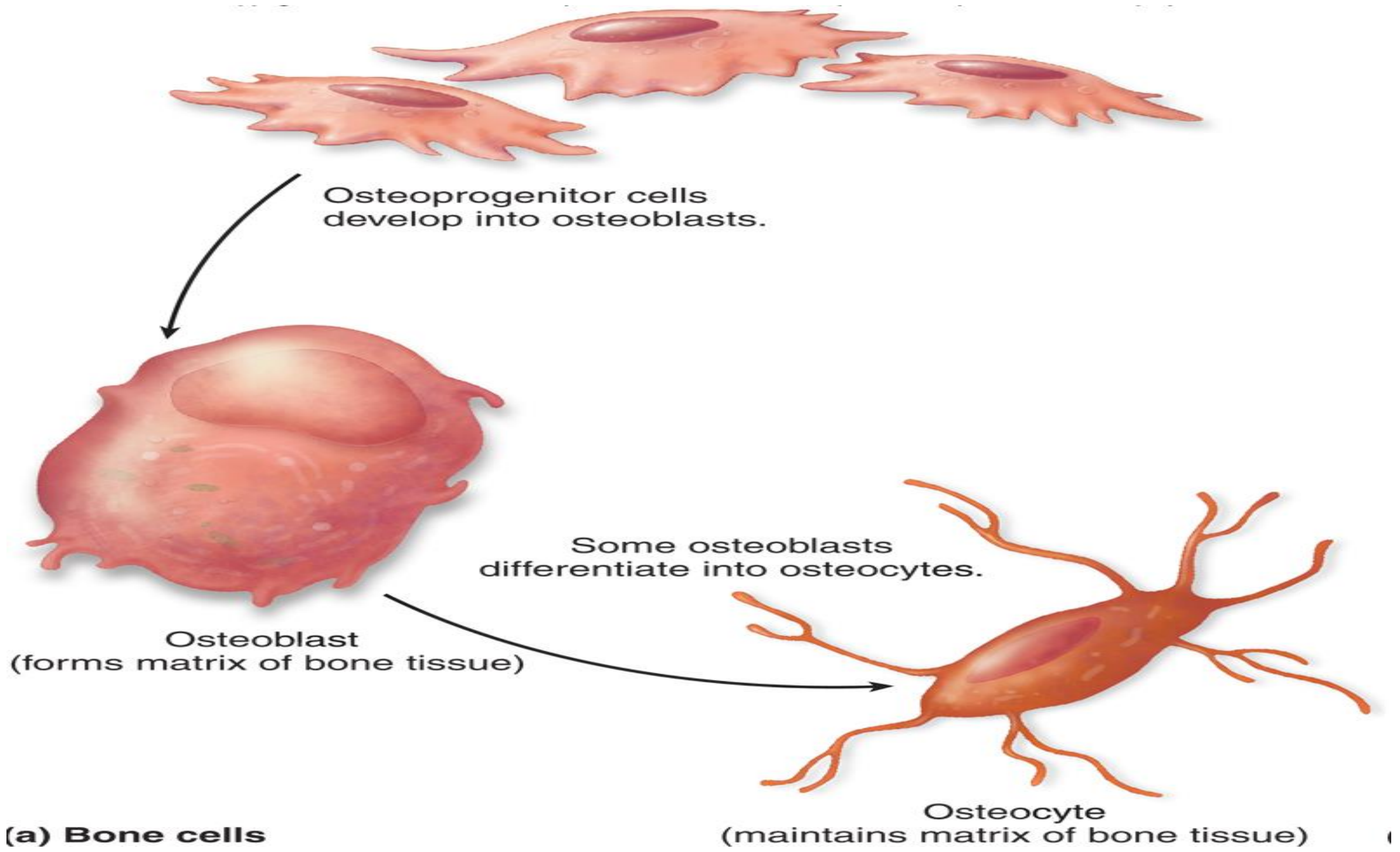

(c) ketabton.com: The Digital Library

2: Inter cellular matrix

د هډوکو Matrix

د هډوکو Matrix دوه برخی لری.

Organic matrix او Non organic matrix دی.

Organic matrix

د هډوکی عضوی Matrix تقریبآ 35% دی. په دی Matrix کی د Collagen الیاف او Mucopoly saccharide شامل دی. د عضروف په نسبت پکی د Chondroitin شمیره کمه ده.

Non organic matrix

د هډوکی غیری عضوی Matrix تقریبآ 65% برخه جوړوی. چی 85% پکی Calcium phosphatase او 10% پکی Calcium carbonate او 5% پکی Magnesium او نور مواد شامل دی.

Periosteum

د هډوکی پوښ ته وایی د هډوکی ټولی برخی پرته له مفصلی سطحو څخه د منضم نسج دیوی غشاء په واسطه چی Periosteum نومیږی پوښل شوی دی.

او دوه طبقی لری.

1: Fibrous Layer

2: Osteogenic Layer

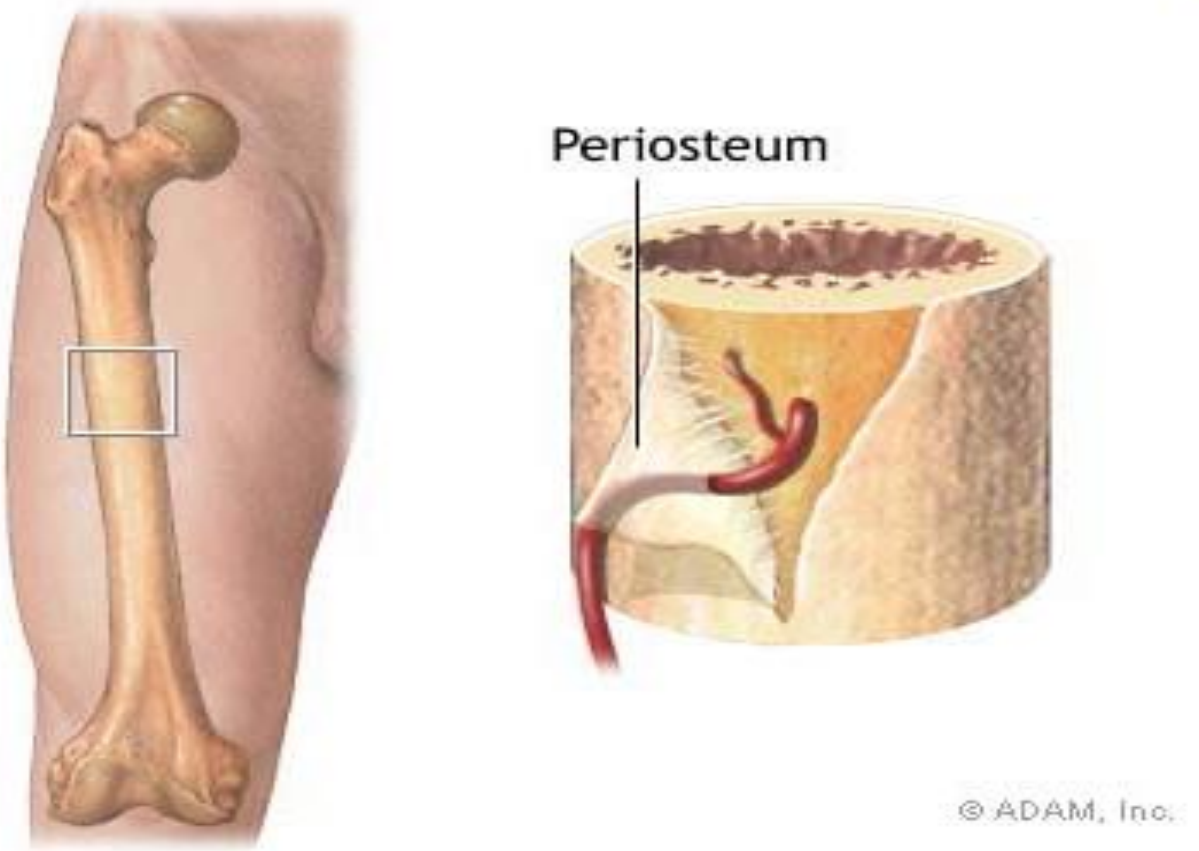

(c) ketabton.com: The Digital Library

1: Fibrous layer

دا طبقه یی د Dense connective tissue او Capillaries څخه جوړه شوی ده.

2: Osteogenic layer

دا طبقه یی د دریو شیانو څخه جوړه ده 1: Osteoprogenetor cell 2: Loss connective tissue 3: Collagen الیاف

د Periosteum د طبقی څخه یو قسم الیاف راوتلی دی چی Periosteum او هډوکی سره وصلوی چی دی ته Sharpy fibers وایی(دا هغه الیاف دی چی د هډوکو پوښ یی د هډوکو سره وصل کړی دی)

د Periosteum وظیفه داده چی هډوکی یی پوښلی دی او هډوکی یی د بیرونی محیط څخه محافظت کړی دی.

Endosteum

هغه پرده ده چی Spongy bone داخلی سوری او د هډوکو کانالونه یی پوښلی دی. دوه وظیفی لری

1: وینه جوړوی.   2: د هډوکو په جوړولو کی رول لری.

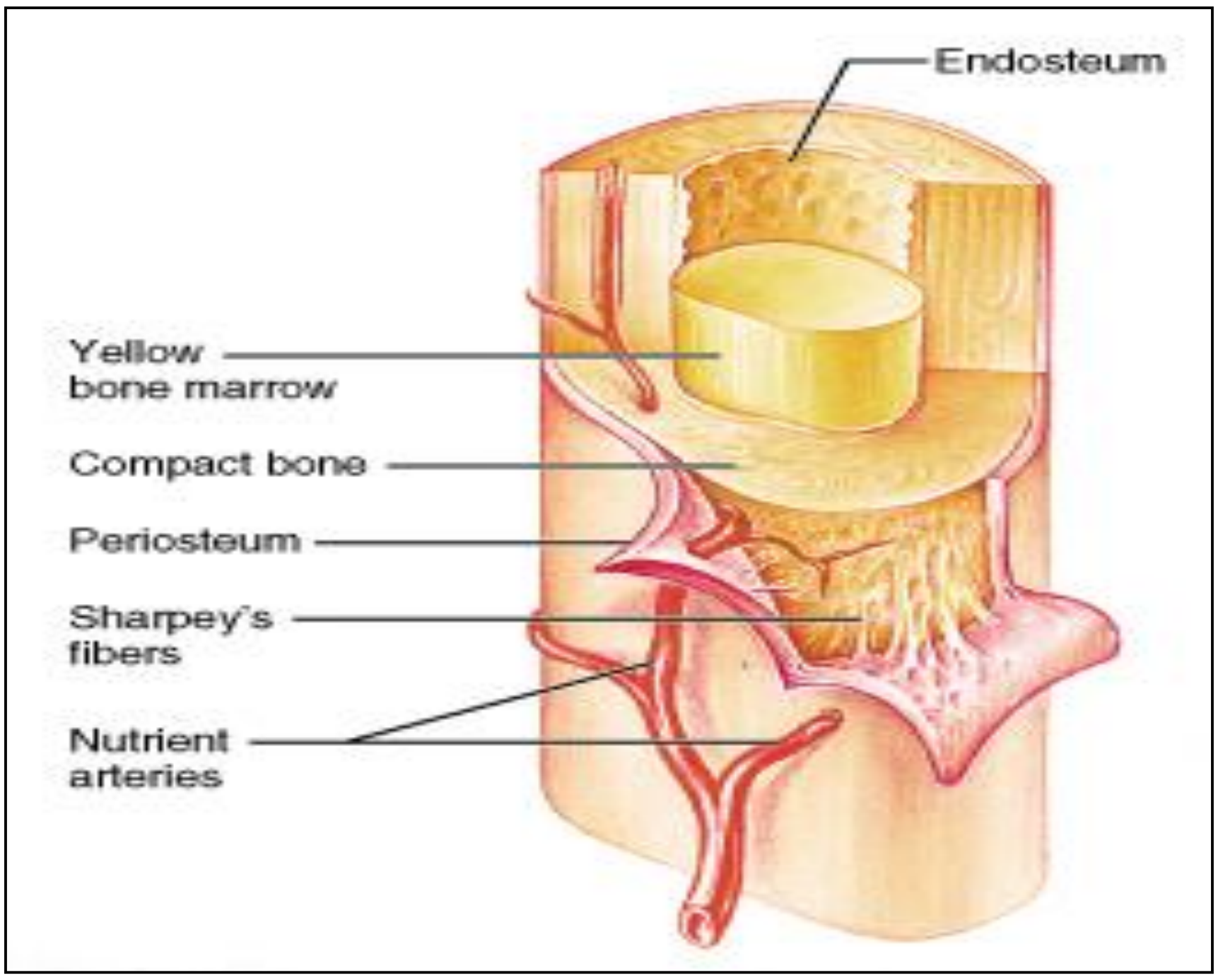

(c) ketabton.com: The Digital Library

هډوکو ته د وینی رسیدل یا د هډوکو تغذیه

د کوچنیو Spongy bone د هډوکو تغذیه د Capillaries په واسطه صورت نیسی. او په غټو هډوکو کی یو سیتسم موجود دی چی Haversian system په نوم یادیږی په دی سیستم کی لاندی برخی شاملی دی.

1: Haversian canal

اساسی کانال: دغه کانال د یوبل کانال سره چی Volkmann canal نومیږی وصلیږی. وینه اول Volkmann canal ته راځی او ددی لاری بیا Haversian canal ته داخلیږی. د Haversian canal گردچاپیره هډوکینی صفحی دی چی هغی ته Concentric lamella وایی یعنی دا هغه هډوکینی صفحی دی چی Haversian canal یی پوښلی دی. د Haversian canal څخه وینه بیا Canaliculi ته ځی او ددی څخه بیا Lacuna ته ځی او په Lacuna کی Osteocyte موجود دی او هماغه Osteocyte پری تغذیه کوی. Interstitial lamella دا هم هډوکینی صفحی دی چی Canaliculi یی پوښلی دی.

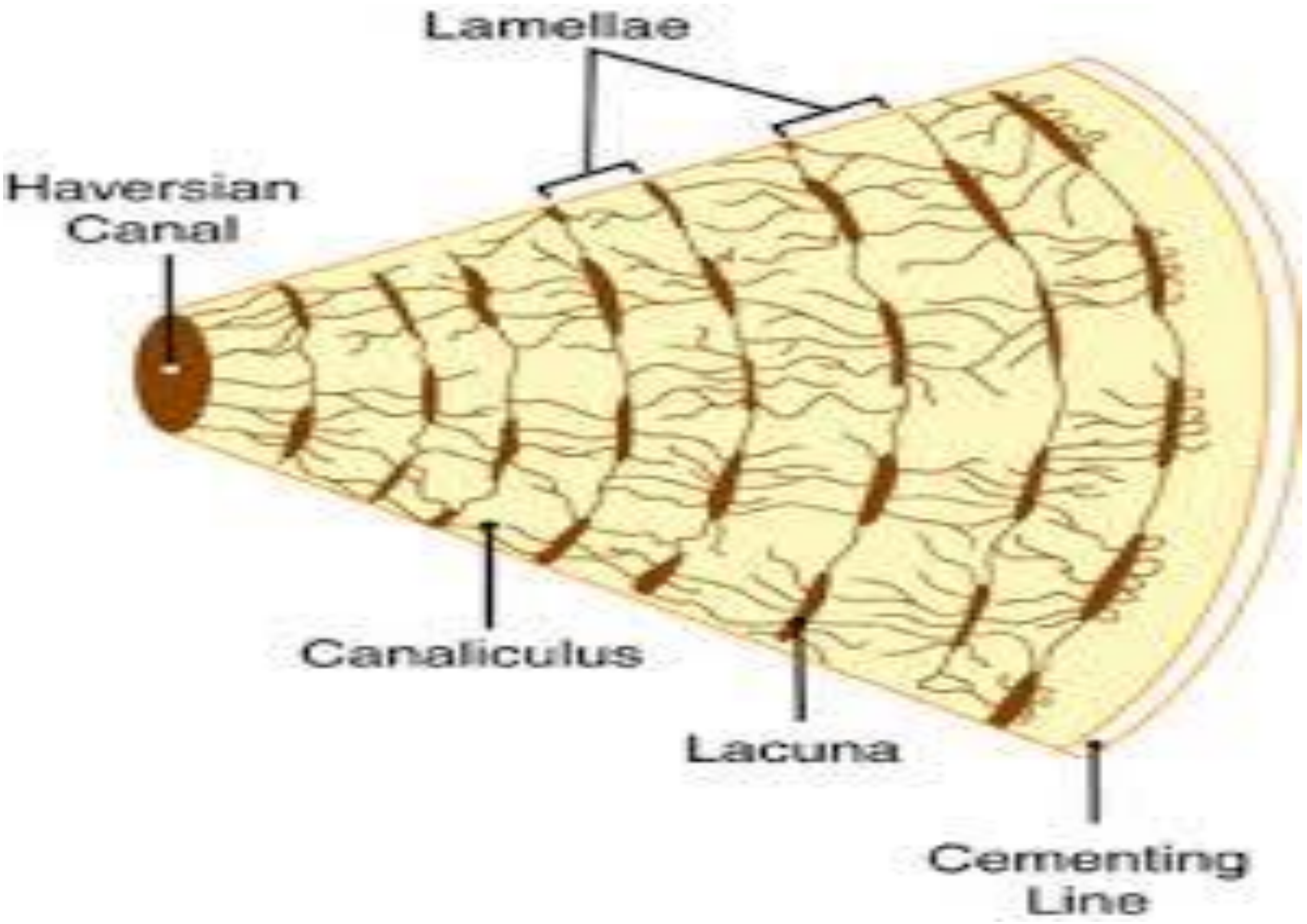

(c) ketabton.com: The Digital Library

Ossification

د هډوکو جوړیدل

د هډوکو جوړښت د Intrauterine life د دوهمی هفتی څخه تر Late adultescence تقریبآ 25 کلنۍ عمر پوری صورت نیسی.

دغه هډوکی په دوه طریقو په انسانانو کی جوړیږی.

1: Intra membranous ossification

په دی طریقه کی د Clavicle، Mandibula، Skull او د مخ هډوکی جوړیږی. عموما په دی طریقه کی Flat bones یا هموار هډوکی جوړیږی. په داخل رحمی ژوند کی د Mesoderm د طبقی څخه Mesenchymal cell منشاء اخلی د همدی Mesenchymal cell سره د Collagen الیاف او Capillary یوځای کیږی چی کله یوځای شول په نتیجه کی یی یو غشاء جوړیږی. ددی غشاء څخه Osteoprogenetor cell منشاء اخلی دغه Osteoprogenetor cell په Osteoblast بدلیږی چی کله بدل شول نو Osteoblast بیا Osteoid جوړوی بیا Lacuna جوړوی او بیا وروپسی Canaliculi جوړوی.

Osteoid معنا Non calcified matrix ده هغه Matrix دی چی کلسیم پکی نشته خو د وخت په تیریدو سره دهمدغه Osteoid دپاسه کلسیم نښلی په یو پوښ Matrix بدلیږی بیا په Osteocyte بدلیږی کله چی په Osteocyte بدل شو نو هډوکی جوړیږی. کوم هډوکی چی جوړشوی وی ددی هډوکی مرکز به Spongy وی او محیط به یی Compact وی.

نوټ: هموار هډوکی د اوله څخه هډوکی وی او اوږده هډوکی اوله کی غضروف وی وروسته په هډوکی بدلیږی.

2: Intra cartilaginous ossification

عموما اوږده هډوکی په دی طریقه کی جوړیږی. په دی طریقه کی اول غضروف موجود وی، که غضروف نه وی هډوکی نه جوړیږی. دوهم پکی د غضروف په داخل

(c) ketabton.com: The Digital Library

کی Bone color جوړیږی(د عضروف د Perichondrium د داخلی طبقی څخه Osteoblast منشاء اخلی چی هغی ته Bone color وایی)

دریم پکی عضروف ته د وینی جریان کمیږی کله چی د وینی جریان کم شی نو د Chondrocyte حجری له منځه ځی یا عضروف تخریبیږی. چی کله عضروف تخریب شی نو په سوریو یا نقطو کی کلسیم نښلی. څلورم پکی په کوم عضروف کی چی سوری پاتی دی ددی سوریو څخه منضم نسج او Capillary داخل د عضروف ته ننوځی چی کله ننوځی د عضروف په منځ کی یوه خالیګا پیداکوی چی د Primary marrow space په نوم یادیږی یعنی د Bone marrow لپاره ابتدایه خالیګاه جوړوی. د Diaphysis برخه یی په هډوکی بدلیږی چی دی مرحلی ته Primary ossification وایی. او کله چی Primary ossification وشی وروسی د Epiphysis برخه د مخکی پړاونو په ترسره کولو سره په هډوکی بدلیږی چی کله بدله شی دی ته Secondary ossification وایی.

Regeneration of Bone

د هډوکی دوباره جوړیدل

کله چی هډوکی مات شی هغی ته Fracture یا کسر وایی. چی کله کسر واقع شی په هماغه ساحه کی Bleeding یا خونریزی واقع کیږی او کله چی خونریزی واقع شی د هډوکی د Periosteum د طبقی په واسطه Fibroblast او Capillary جوړیږی. کله چی دا جوړ شول دی ته Procalus وایی. دغه Procalus د Dense connective tissue په واسطه احاطه کیږی. او همدغه برخه یی په عضروف یا Cartilage بدلیږی چی دی ته Temporary callus وایی. Temporary callus د وخت په تیریدو سره په هډوکی بدلیږی.

په هډوکو کی د Osteoclast حجرات شامل دی که چیری هډوکی د خپلی برخی څخه ووځی نو دا حجرات یی تراشی او بنویه هډوکی جوړوی.

(c) ketabton.com: The Digital Library

Histophysiology of Bone

د انسان په بدن کی دوه شیان دی چی د هډوکو په جوړښت باندی تاثیر کوی.

1: Vitamin: چی د ویټامینونو له جملی څخه یی Vitamin D،Vitamin C او Vitamin A دی. Vitamin D وظیفه په بدن کی داده چی په وینه کی د کلسیم او فاسفیټ اندازه نارمل ساتی. کله چی Vitamin D سویه کمه شی نو ورسره کلسیم او فاسفیټ غیری نورمال کیږی او د هډوکو دردونه رامنځته کیږی. هرکله چی ماشومانو کی د Vitamin D سویه کمه شی د Rickets سبب ګرځی. او کله چی په غټو کسانو کی د Vitamin D سویه کمه شی د Osteomalacia سبب ګرځی.

Vitamin C د هډوکو Matrix جوړوی خصوصاً د Matrix د Collagen الیاف جوړوی. کله چی Vitamin C د انسان په بدن کی کم شی یوه ناروغی چی Scurvy نومیږی رامنځته کیږی.

Vitamin A دا د Osteoblast فعالیتونه تنظیموی او کله چی Vitamin A نه وی هډوکی سم نه جوړیږی.

2: Hormones: د هورمونونو له جملی څخه Calcitonin، Parathyroid Hormone (Parath)، Sex Hormone او Growth Hormone دی.

د Calcitonin او Parathyroid هورمونونو وظیفه داده چی د انسان په وینه کی د Vitamin D سویه تنظیموی. Calcitonin د انسان په بدن کی د کلسیم سویه لوړوی. او Parathyroid د کلسیم سویه کموی او ورسره د Osteoclast فعالیت هم زیاتوی. یعنی د هډوکی Matrix تخریبیږی.

Sex Hormone هم د هډوکو د ودی سبب ګرځی.

Growth Hormone د نخامیه غدی څخه افرازیږی. که Growth Hormone د نارمل حالت څخه زیات شی هغی ته Gigantism وایی او که Growth Hormone د نارمل حالت څخه کم شی هغی ته Dwarfism وایی.

(c) ketabton.com: The Digital Library

مفاصل Joints

د دوه یا څو هډوکو او یاهم د عضروفونو یوځای کیدلو ته مفصلونه وایی.

مفصلونه په دوه ډوله دی.

1: Temporary Joints

موقتی مفاصل: کله چی ماشوم د مور په رحم کی وی د اوږدو هډوکو په Epyphase او Dyaphase په منځ کی موقتی یا Temporary Joints موجود وی.

2: Permanent Joints

دایمی مفاصل: داپه دری ډوله دی.

a: Fibrous Joint

دا هغه مفصلونه دی چی ددی ځخه یو پوښ تاوشوی دی یا د یو پوښ په واسطه پوښل شوی دی. Fibrous Joints هم په دری ډوله دی.

1: Synostosis

هغه مفاصل دی چی مطلقآ کلک نبنتی دی د بیلیدو امکان یی نشته. مثال یی په بدن کی Suture دی چی دا په سر کی وی.

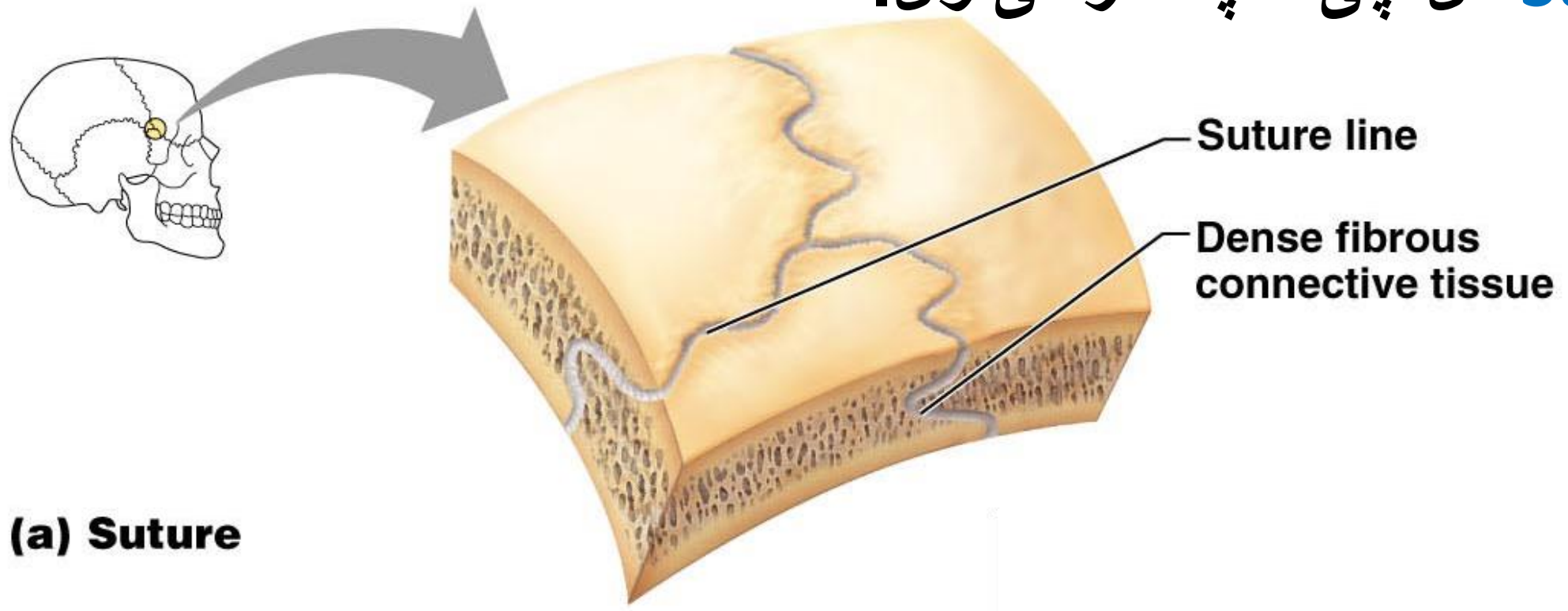

(a) Suture

2: Gomophosis

هغه مفاصل دی چی د یوی غشاء په واسطه یی غاښ په وری کی کلک کړی دی. ځومره چی غاښونه وی هغومره یی شمیره هم ده.

(c) ketabton.com: The Digital Library

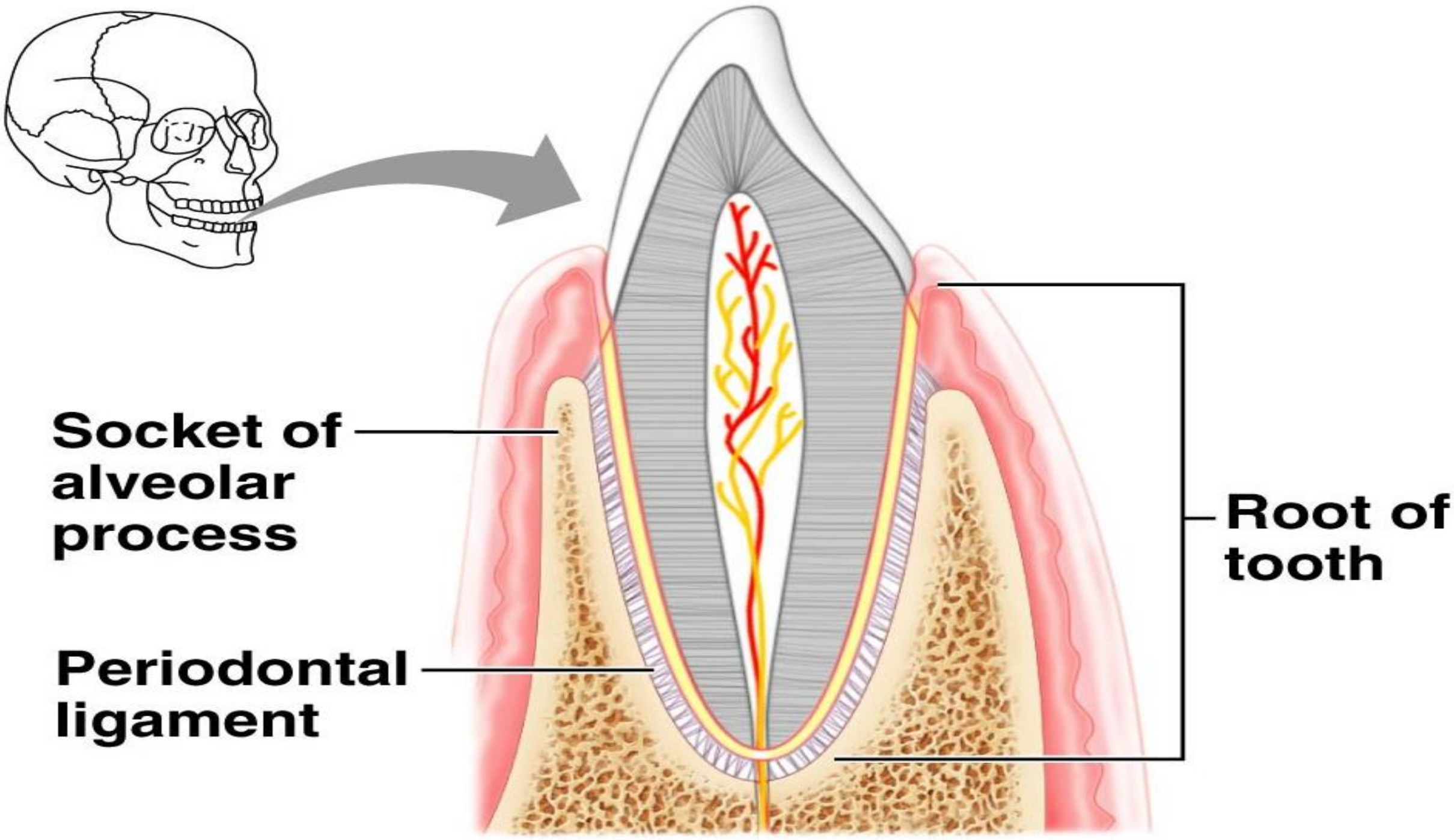

(c) Gomphosis

3: Syndesomsis

هغه مفاصل دی چې دیوی غشاء په واسطه پوښل شوی دی خو محدود حرکت ترسره کولای شی. مثال یی د Radius او Ulna په منځ کی Joint دی چی هغی ته Radioulnar joint وایی. او بل مثال یی Tibiofibular Joint دی.

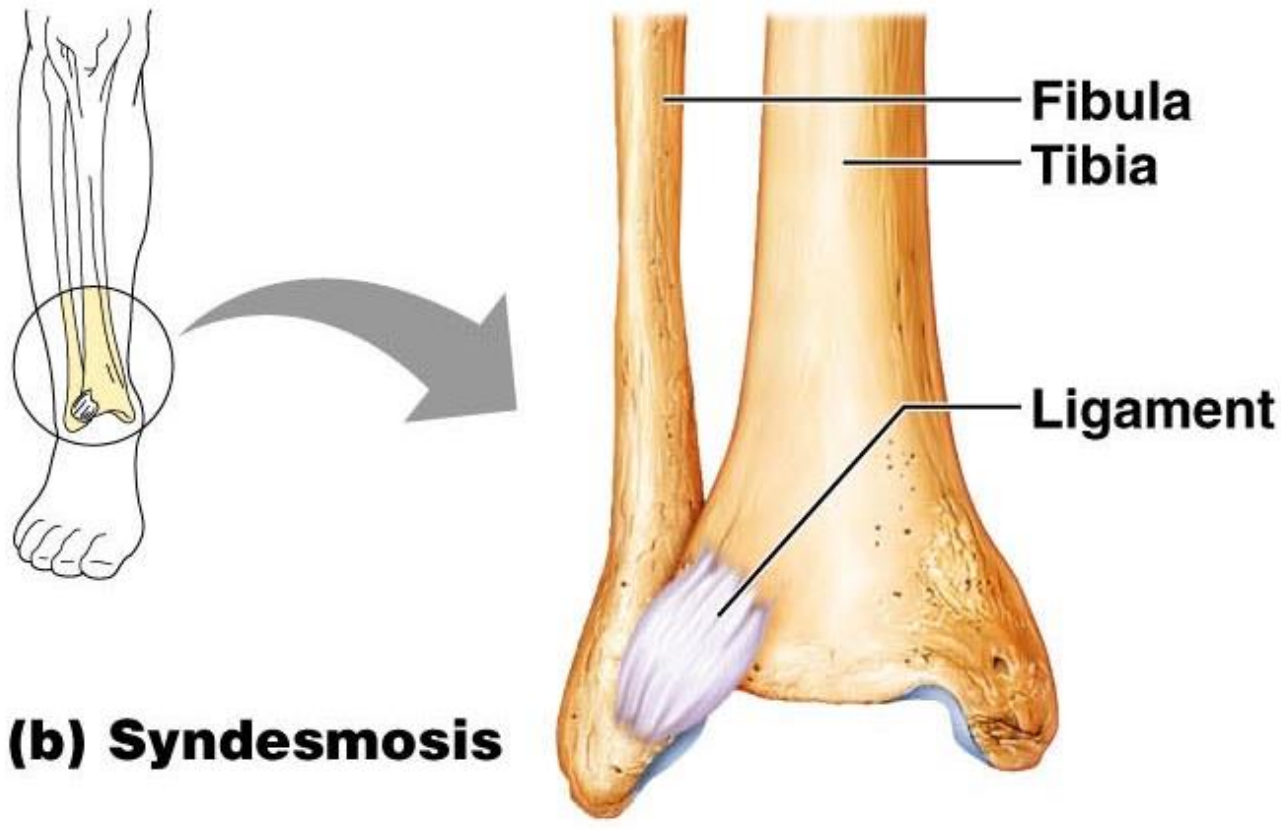

(b) Syndesmosis

b: Cartiligenous Joint

هغه مفاصل دی چی په منځ کی یی عضروف یا Cartilage دی بل نوم یی Synarthrosis دی. مثال یی Vertebral column یا Symphosis pubis دی.

(c) ketabton.com: The Digital Library

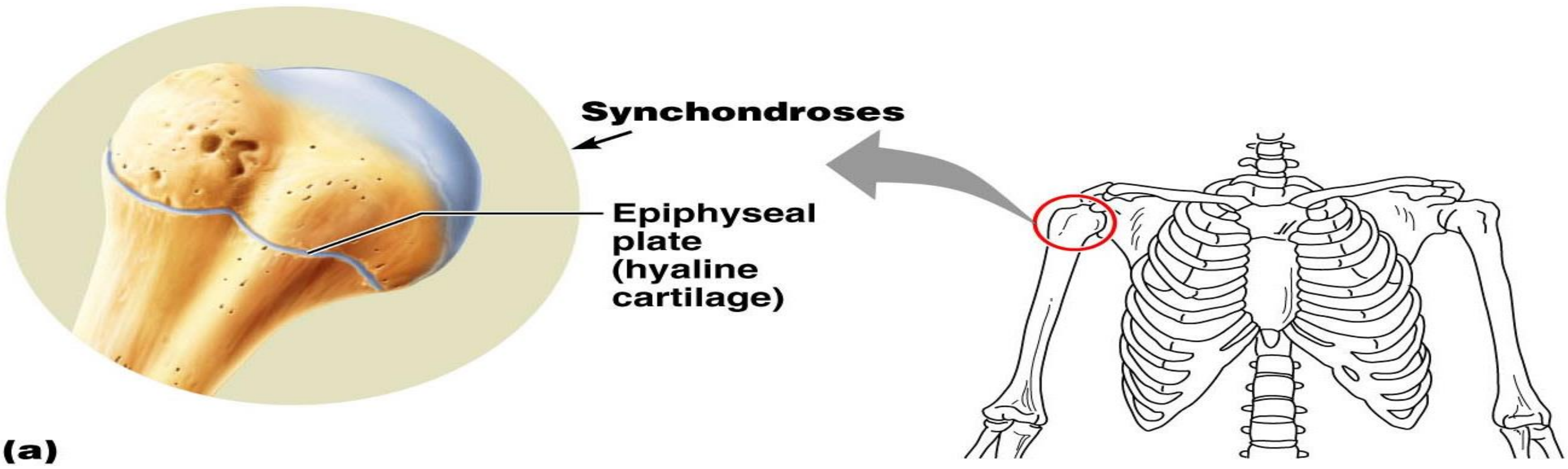

c: Synovial Joint

دی ته متحرک مفاصل هم وایی. یعنی په کافی اندازه حرکت لری. داهم په خپل وار سره ځلور برخی لری.

1: Articular Cartilage

مفصلی عضروفونه د Hyaline عضروف څخه جوړ شوی دی. Vessle، Nerves او Perichondrium نه لری.

2: Capsule

په دی برخه کی Dense connective tissue او Ligament وی د Capsule دپاسه وړه کڅوړه مانندده ساختمانونه لیدل کیږی چی هغی ته Bursea وایی.

3: Synovial membrane

دا برخه یی د دریو شیانو څخه جوړه شوی ده د Capillary، Fat cell او Fibroblast څخه چی Fibroblast یی په دوه ډوله دی یو یی F cell او بل یی M cell دی. د M cell شمیره یکی ډیره ده او وظیفه یی د مکروفاژ سره مشابه ده یعنی Phagocytosis کوی. M cell د انتاناتو مخنیوی کوی. او د F cell شمیره یکی کمه ده. Synovial Membrane کی Synovial villi موجودی دی. Synovial villi د مفصلی غشاء په داخلی برخه کی موجود وی. وظیفه یی مفصلی مایع جذبوی.

(c) ketabton.com: The Digital Library

4: Synovial Fluid

د مفصلونو په داخل کی یوه مایع موجوده ده چی هغی ته Synovial fluid وایی. د Synovial membrane په واسطه تولیدیږی او په ډیر شمیر کی Hyaluronic acid په کی موجود دی. دغه Hyaluronic acid د Synovial cell په واسطه تولیدیږی.

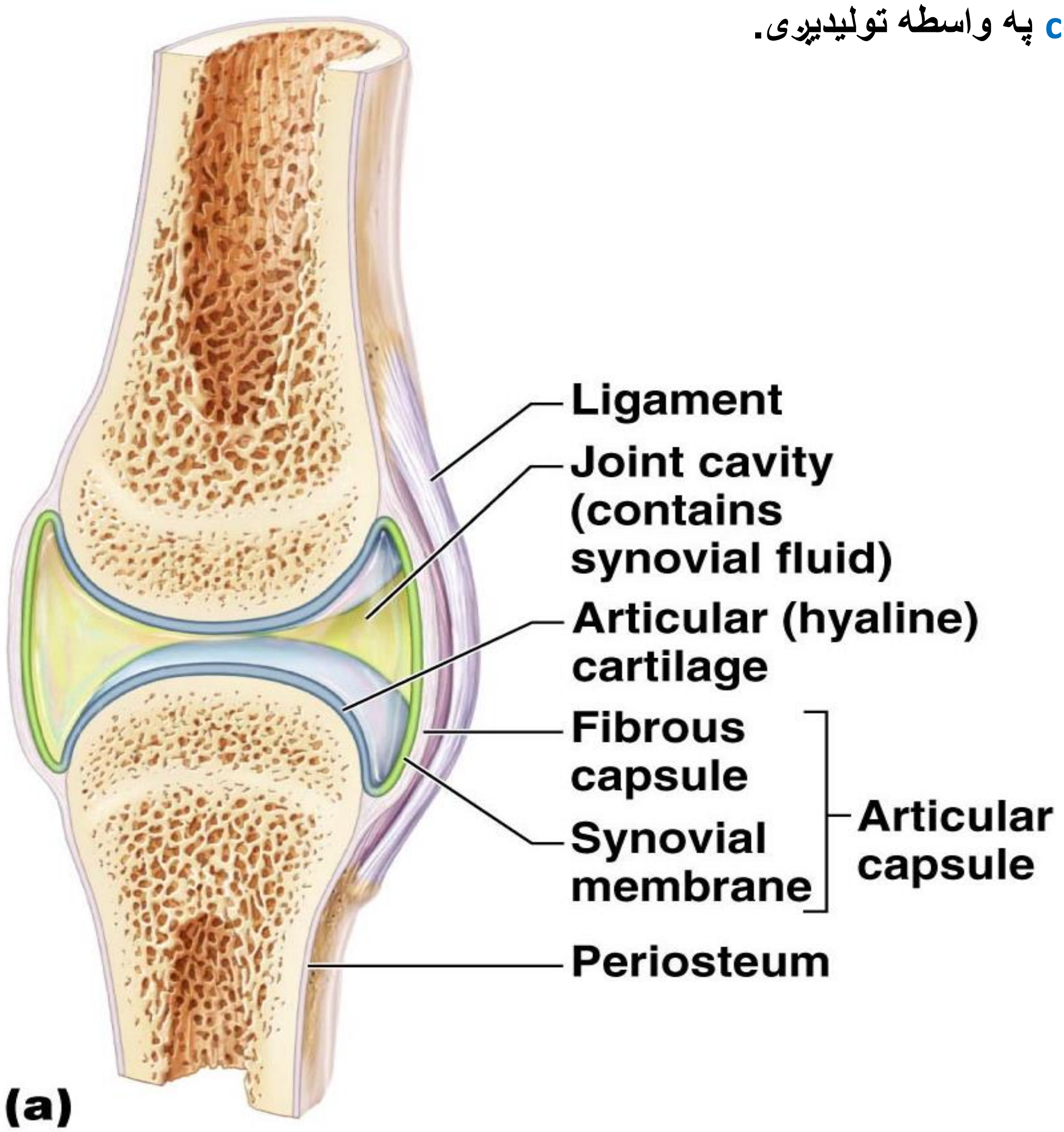

(c) ketabton.com: The Digital Library

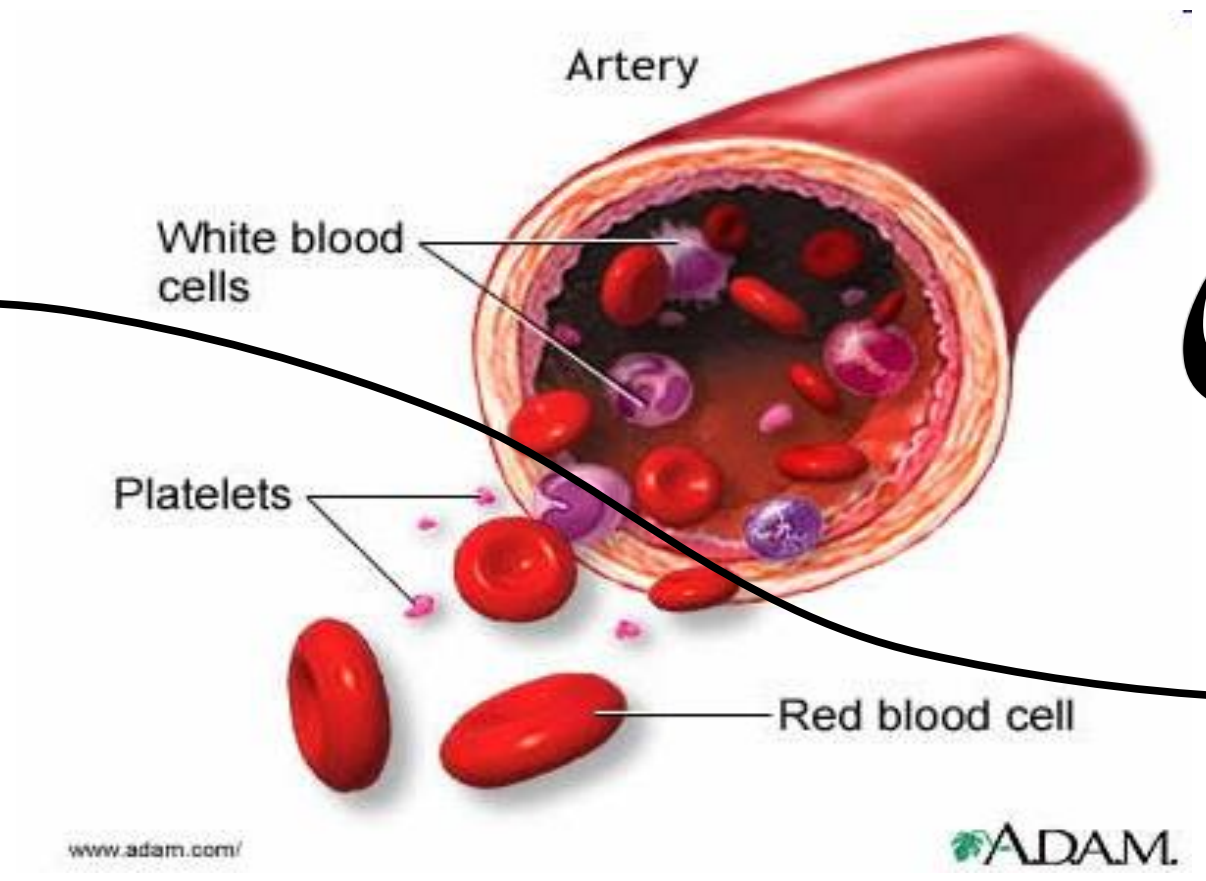

اتم فصل

وینه یا Bllod

Blood

وینه

وینه یومتحرک منضم نسج دی چی د دوه برخو حجراتو او بین الحجروی مادی څخه جوړ شوی دی. په همدی خاطر ورته منضم نسج وایی چی دهغی سره مشابه جوړښت لری. منضم نسج هم د حجراتو او بین الحجروی مادی څخه جوړ وو.

د وینی 55% برخه Plasma جوړوی او 45% برخه یی حجرات جوړوی.وینه د انسان د بدن د ټول وزن 8% برخه جوړوی.

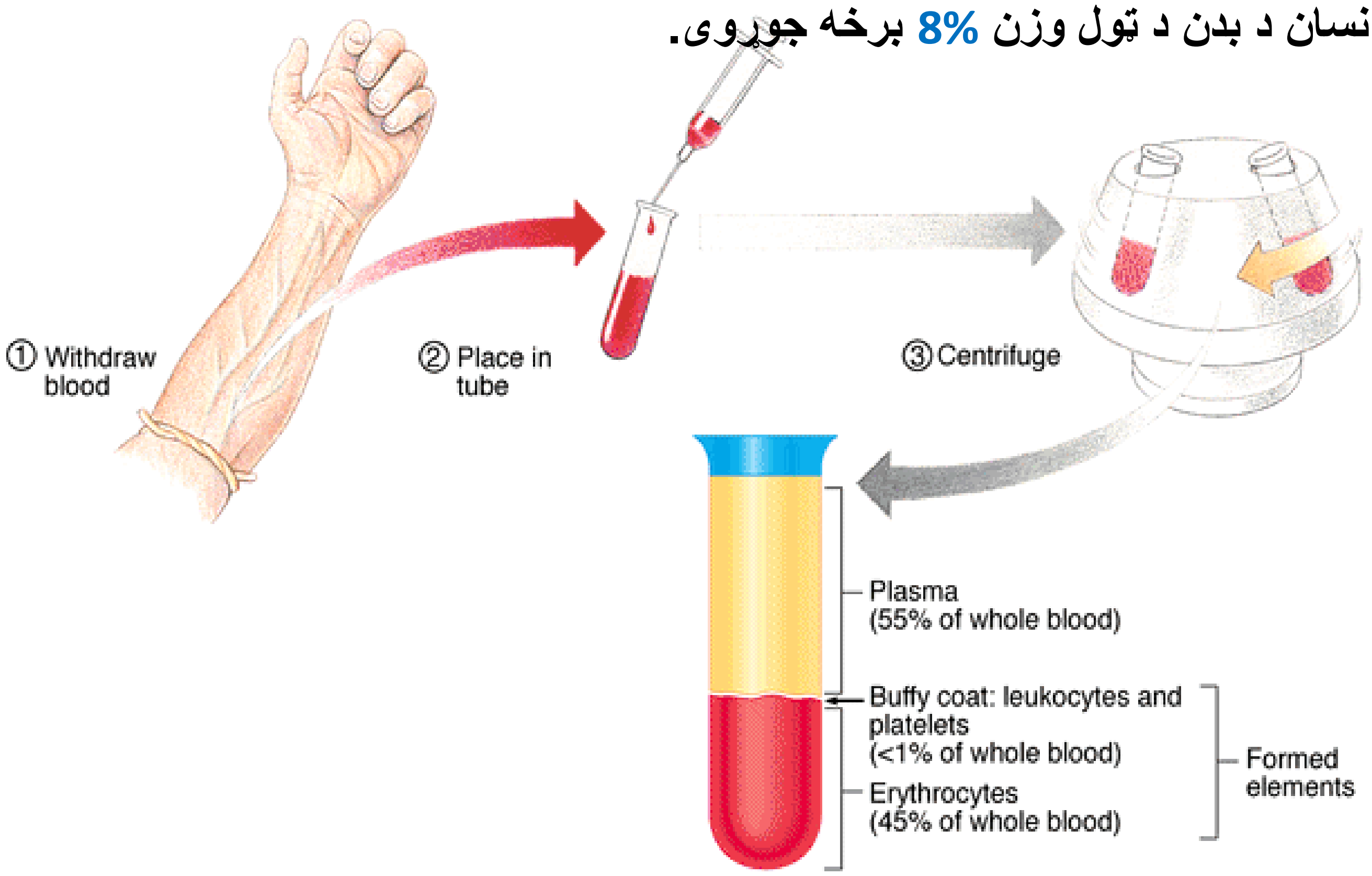

(c) ketabton.com: The Digital Library

د وینې حجرات په درې ډوله دي.

1: RBC (Erythrocytes)

که د بهر څخه RBC ته وګورو نو دایروي ښکاري، خو د هندسي له لحاظه یې شکل Biconcave یا مقعرالطرفین دی، یعنې اطراف یې ډبل او منځ یې نرۍ دی.

قطر یې د 7-8m پورې دی. په منځ کې د RBC ضخامت 0,8m دی او په څنډو کې یې ضخامت د 1,9-2,5m پورې دی. کله چې د RBC جسامت د 8m څخه زیات شي هغې ته Macrocyte وایي. او که د 6m څخه یې جسامت کم شي هغې ته Microcyte وایي. هسته یا Nucleus نه لري. خو یواځې یو فیصد RBC شته چې هسته لري هغه د Reticulocyte په نوم یادیږي. راګانیلونه او DNA هم نه لري. د Flexibility توانایي لري یعنې خپل شکل ته تغیر ورکولی شي. د RBC نارمل اندازه په نارینه وو کې د 5-5,5m پورې او په ښځو کې د 4-4,5m پورې ده. د RBC ټول Total surface aria د $3500mm^2$ پورې ده. یعنې که یوه یوه RBC راواخلو او هغه په ترتیب سره واچوو نو $3500mm^2$ سطحه به ونیسي. هر کله چې د RBC په شکل کې تغیر رامنځته شي هغې ته Poiklocytosis وایي. لکه Sickle cell anemia. او کله چې د RBC جسامت کې تغیر رامنځته شي هغې ته Anisocytosis وایي.

RBC یوه غشاء لري او دغه غشاء د یو Lipoprotein څخه جوړه شوې ده. د RBC په داخل کې یو مغلق پروټین شامل دی چې د Hemoglobin په نوم یادیږي.

Roulex Formation

کله چې RBC یو دبل دپاسه ونښلي هغې ته Roulex Formation وایي.

کله چې د انسان د بدن پلازما Hypertonic یا غلیظه شي نو د RBC د داخل څخه مایعات پلازما ته ځي RBC غونجیږي چې دې حالت ته Plasmolysis وایي.

او کله چې پلازما رقیقه یا Hypotonic شي نو مایعات داخل د RBC ته ځي په نتیجه کې RBC پرسیږي چې دې حالت ته Blood shadows یا Blood ghosts

(c) ketabton.com: The Digital Library

وایی. هر کله چی د RBC ځخه Hemoglobin بهر شی دی ته Hemolysis وایی. او که چیری د RBC په داخل کی د Hemoglobin اندازه نارمل وی دی ته Normochromic RBC وایی. او که چیرته په RBC کی د Hemoglobin نارمل اندازه کمه شی هغی ته Hypochromic RBC وایی.

RBC چی کله هم د خپل نارمل حالت ځخه کم شی هغی ته Anemia وایی.

او کله چی د نارمل حالت ځخه زیات شی هغی ته Polycythemia وایی.

RBC رنګ د Hemoglobin پوری اړه لری که نارمل وی رنګ به یی تیز وی او که غیری نارمل وی رنګ به یی کمزوری وی.

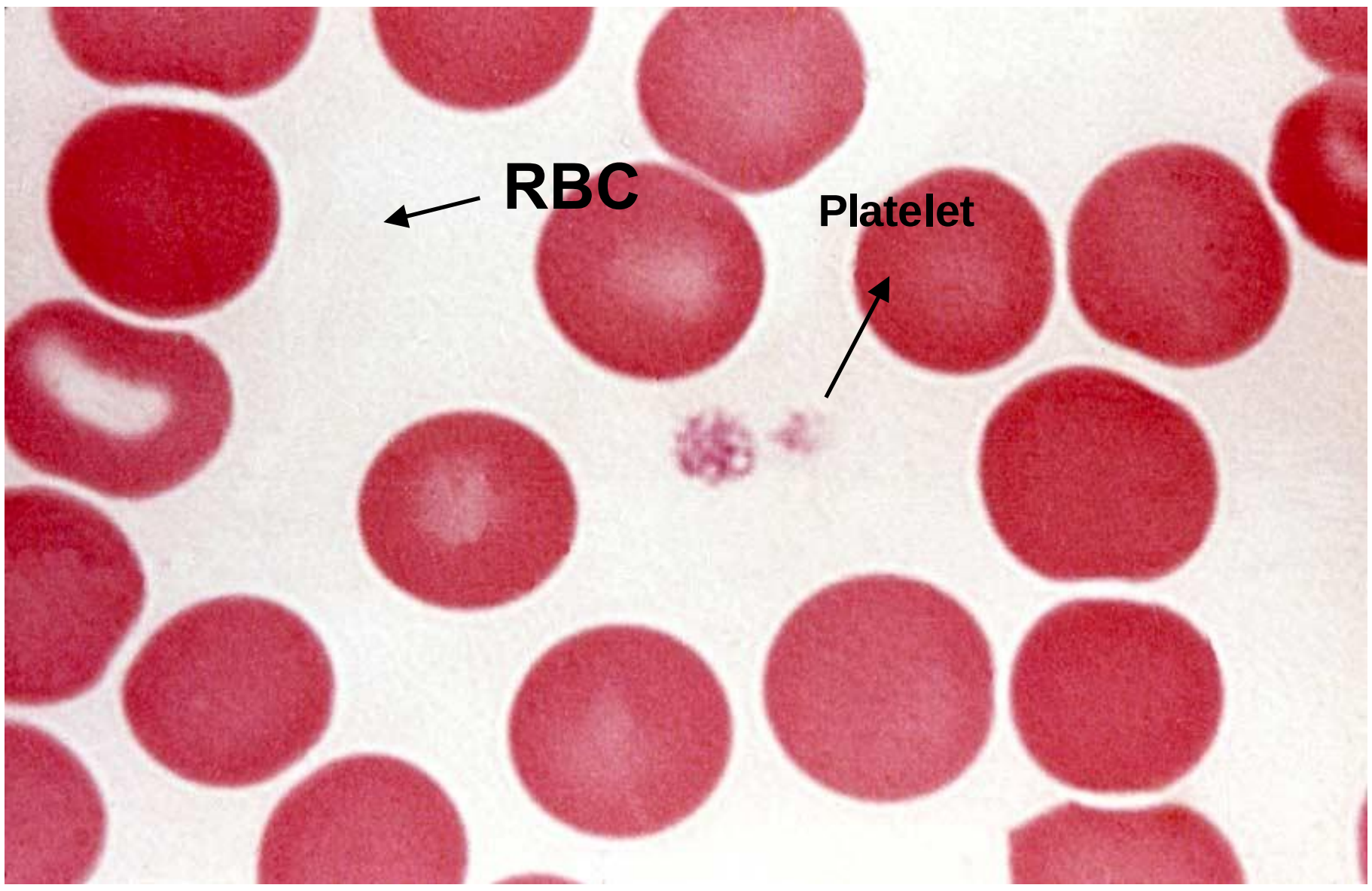

2: WBC (Leukocytes)

WBC هسته لری. د انسان د وینی هغه حجرات دی چی جسامت یی د ټولو حجراتو په نسبت زیات دی او شمیر یی د ټولو ځخه کم دی. نارمل شمیره یی د $5000\text{-}9000/mm^3$ دی. او په ماشومانو کی تر $12000mm^3$ پوری رسیږی. ماشومان د ډیرو انتاناتو سره مخ کیږی په نتیجه کی زیات WBC جوړیدل تنبه کیږی ځکه یی په ماشومانو کی شمیره ډیره ده. که د WBC اندازه د نارمل ځخه زیات شی هغی ته Leukocytosis وایی. او که اندازه یی د نارمل ځخه کمه شی هغی ته Leukopenia وایی.

WBC یا Leukocyte په دوه ډوله دی.

(c) ketabton.com: The Digital Library

a: Granulocyte

دوه ډوله دانې لري یوته یې Primary granule وايي. او بل ته یې Specific granule دی. Granulocyte په دري ډوله دي.

1: Nutrophil

شمیر یې په WBC کې د ټولو په نسبت زیات دی د ټول WBC د 65-70% برخه جوړوي. په وینه کې یې جسامت د 7-9m پوري دی. او په وچه وینه یا Blood smear کې یې جسامت د 10-12m پوري دی. هسته یې تقریبآ 3 یا 4 لوبونه لري. په همدې خاطر دی ته Polymorph nuclear neutrophil هم وايي.

Nutrophil ته Microphage هم وايي. Microphage ځکه ورته وايي چې واړه شیان بلع کوي. Nutrophil دري ډوله ګرانیلونه لري.

Primary Granules

د لایزوزوم په شان دی. او مواد جذبوي یا هضموي.

Secondary Granules

ددې شمیر نسبتآ ډیر دی. وظیفه د WBC یا Granulocyte نوعیت پرې معلومیږي.

Tertiary Granules

دا دانې یې دوه ډوله انزایمونه لري. یوته یې Phosphatase وايي او بل ته یې Metaloprotenase وايي. ددې دواړو انزایمونو په واسطه په مختلفو کیمیاوي تعاملاتو کې برخه اخلي.

2: Eosinophil (Acidophilic)

دا هم د Granulocyte د جملې څخه دی. Nutrophil سره یې تقریبا جسامت یو شان دی هسته یې دوه لوبه Bilobed nucleus ده. Eosinophil اسیدي رنګ اخلي. د Peroxidase او ځیني نورو انزایمونو درلودونکې دی. همدارنګه په

(c) ketabton.com: The Digital Library

ډېره اندازه Histamin لري. همدا علت یی دی چی په الرجیک حالاتو کی په وینه د Eosinophil اندازه زیاتیږی د ټول WBC د 2-4% برخه جوړوی.

3: Basophil

دا هم د Granulocyte د جملې څخه دی تقریباً د ټول WBC د 0,5-1% برخه جوړوی. ددی جسامت هم تقریباً د Nutrophil سره برابر دی. د Histamin، Heparin او Serotonin درلودونکی دی هسته یی غیری منظمه او Bilobed ده. Basophil قلوی رنګ اخلی.

b: Agranulocyte

دا اختصاصی دانی نه لری دا هم په دوه ډوله دی.

Lymphocyte

د ټول WBC 30% برخه جوړوی. د انسان د بدن د Immune system ځانګړی حجرات دی یعنی په دفاعی سیستم کی رول لری. جسامت یی د 6-8m پوری دی. هسته یی کروی او غټه ده سایتوپلازم یی Basophilic دی.

Lympohcyte په دری ډوله دی.

1: B- lymphocyte

انتی باډی Anti-body تولیدوی. یا د انسان په بدن کی خلطی معافیت Humural immunity رامنځته کوی.

2: T-lymphcyte

د انسان په بدن کی حجروی معافیت Cellular immunity جوړوی.

3: N-K cell (Nutrual killer cell)

دا وژونکی حجرات دی اجنبی شیان وژنی.

(c) ketabton.com: The Digital Library

Monocyte

دا حجرات د Mononuclear Phagosystic system ابتدایه حجرات دی جسامت یی د ټولو WBC څخه زیات دی جسامت یی تقریباً 18m دی. د وینی په دوران کی تقریباً د دریو ورځو لپاره پاتی کیږی او وروسته انساجو ته ځی او په اساجو کی په Macrophage بدلیږی.

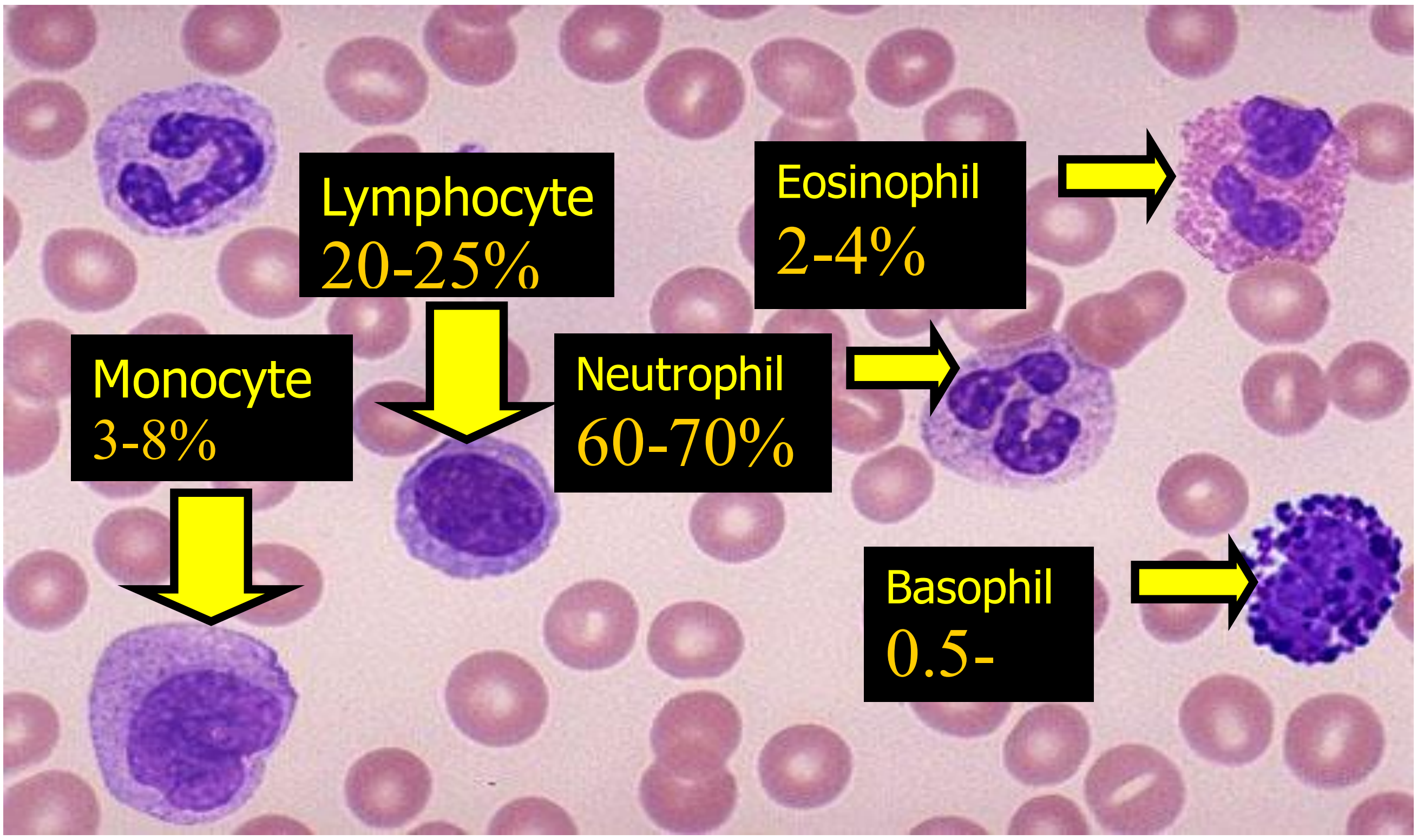

3: Platlets (Thrombocyte)

Platlets د Megakayocyte په نوم د یوی حجری Cytoplasmic پارچی دی. تقریباً جسامت یی د 2-4m پوری دی،هسته نه لری، د یوی غشاء درلودونکی دی. دوه برخی لری.

Periphral zone (Hayalomere) او Central zone (Granulomere)

Platlets یوه ماده تولیدوی چی Thromboplastin نومیږی، چی دا ماده دوه کارونه ترسره کوی یو Fibronogen په Fibrin بدلوی او Prothrombin په Thrombin بدلوی. او په دی طریقه د وینی د علقه کیدو یا Coagulation سبب کیږی. که چیری د Platlets اندازه د نارمل حالت څخه کمه شی هغی ته

(c) ketabton.com: The Digital Library

Thrombcytopenia وایی. او کله چی د Platlets اندازه د نارمل څخه زیاته شی هغی ته Thrombocytosis وایی.

د Pltlets نارمل اندازه د $200000\text{-}300000/mm^3$ پوری ده.

Blood Plasma

د وینی پلازما

د وینی پلازما د وینی 55% برخه جوړوی. او د دوه برخو څخه جوړه شوی ده.

Water یا اوبه او Formad elements چی Formad elements یی په دوه ډوله دی، Organic او Non organic

په پلازما کی دری شیان پراته دی اول پکی حجرات دی بیا پکی دوینی جذب شوی مواد،اضافی انساج،هورمونونه او Anti Body هم پکی شتون لری. او ددی څخه علاوه د پلازما په داخل کی کاربوهایدریتونه، پروتینونه، غازات،اضافی شحمیات او Chylomicron هم پکی شته. (Chylomicron د شحمیاتو یو ډول دی)

کله چی د Plasma څخه Protein ویستل شی هغی ته Serum وایی.

د وینی د حجراتو عمر

د RBC عمر

د RBC عمر 120 ورځی دی کله چی د RBC عمر 120 ورځو ته ورسیږی نو NADP انزایم له منځه ځی، چی کله دا انزایم له منځه لاړ شی نو لومړی د ایونونو تبادله خرابیږی او دوهم دوه ویلانسه اوسپنه په دری ویلانسه بدلیږی. چی کله دا دوه کارونه ترسره شی نو RBC خپل شکل ته تغیر نه شی ورکولای. نو RBC راځی Spean ته (Splean ته ځکه راځی چی په همدی باندی یی لار ده) او د Splean Redpulp ته راځی. د Splean په Redpulp کی نښلی ځکه د Redpulp قطر 2-3m پوری دی او د RBC قطر د 7-8m پوری دی نو کله چی ونښلی د Macrophage په واسطه په دوه برخو ویشل کیږی.

یوته یی Globin وایی او بل ته یی Heme وایی.

(c) ketabton.com: The Digital Library

Globin یی پلازما ته ځی. او Heme یی په اوسپنه او Protopophyrine IX باندی بدلیږی، له دی جملی څخه یی اوسپنه د Ferritin په شکل ذخیره کیږی.

او Protoporphyrine IX یی په Bilvedin بدلیږی او دبیا په Bilurobin بدلیږی، او Bilurobin یی د Stool په واسطه له منځه ځی.

د WBC عمر

د wbc ثابت عمر معلوم نه دی. ځکه wbc کله انساجو کی او کله حجراتو کی وی. خو په اوسط ډول د وینی په دوران کی 24 ساعته پوری ژوندی وی.

د Platlets عمر

د Platlets عمر تقریبآ د 4-5 ورځو پوری دی.

نوټ: کومه وینه چی د انسان د بدن څخه ضایع شی په 45 ورځو کی بیرته جوړیږی.

Hemopiosis (Hematopoisis)

د وینی جوړیدل

دا هغه پروسه ده چی وینه پکی جوړیږی.

وینه چی د څه شی څخه جوړیږی په دی اړه دری نظریی شاملی دی.

1: Monophyletic

ټوله وینه د یوی حجری څخه جوړیږی چی دی حجری ته Pluripotential hematopoitic stem cell وایی.

2: Diphyletic

د انسان د بدن د وینی ټول حجرات د دوه حجراتو څخه جوړشوی دی. د یوی حجری څخه Erythrocyte او Granulocyte حوړیږی. او د بلی حجری څخه Lymphocyte او Monocyte جوړیږی.

(c) ketabton.com: The Digital Library

3: Polyphyletic

د انسان دبدن د وینی حجرات د زیاتو حجراتو څخه جوړیږی. WBC د ځانګړو حجراتو څخه، RBC د ځانګړو حجراتو څخه او Platlets هم د ځانګړو حجراتو څخه جوړیږی. فعلآ د Monophyletic نظریی طرفداران زیات دی او دوینو د ټولو حجراتو منشاء یو ابتدایی حجره Stem cell په نوم قبلوی.

د وینی جوړیدل

د وینی جوړیدل په دوه مرحلو کی صورت نیسی.

1: Intrautrine life

په داخل رحمی ژوند کی وینه په دریو ځایونو کی جوړیږی.

a: Yolk salk b: Splean, liver c: Bone marrow

تقریبآ د داخل رحمی ژوند د دریمی هفتی څخه تر شپږمی هفتی پوری وینه په Yolk salk کی جوړیږی، د شپږو هفتو څخه وروسته د تولد څخه یوه میاشتی مخکی وینه په Liver او Splean کی جوړیږی او د تولد څخه یوه میاشت وړاندی تر مرګه پوری وینه په Bone marrow کی جوړیږی.

نوټ: د داخل رحمی ژوند کی د دریمی هفتی څخه مخکی په دوهمه هفته کی د انسان زړه جوړیږی، وروسته بیا د وینی جوړیدل پیلیږی.

2: Extrautrine life

په خارج رحمی ژوند کی وینه په دوه ځایونو کی جوړیږی.

a: Lymphoid tissue b: Myloid tissue

د Myloid tissue څخه RBC، Granulocyte او Platlets جوړیږی. او د Lymphid tissue څخه Lymphcyte او Monocyte جوړیږی.

(c) ketabton.com: The Digital Library

Bone Marrow

د هډوکو مغز

د انسان د ټول وزن 4,5% برخه تشکیلوی. او په دوه ډوله دی.

1: Red Bone marrow: دی ته Red bone marrow ځکه وایی چې RBC جوړوی سور رنګ لری او فعاله وی.

2:Yeloow Bone marrow: په دی کی شحمی منبع موجوده وی په همدی خاطر زیړ دی او دا غیری فعال دی.

Bone marrow د دری شیانو څخه جوړه ده.

a: Blood capillary

د وینی واړه رګونه دی د انسان د بدن مختلفو برخو ته غزیدلی دی. د انسان د بدن په Bone marrow کی Capillary موجود دی چې هغی ته Sinusoid وایی. (Sinusoid هغه Capillary ده چې غټ سوری ولری)

b: Stroma

دا برخه یی د دریو شیانو څخه جوړه شوی ده.

1: Macrophage 2: Fat cell 3: Reticular cell

c: Free cell

ازاد حجرات هم په Bone marrow کی شامل دی خصوصآ RBC او WBC.

Stem cell

یوه امیبی حجره ده یعنی امیب ته ورته شکل لری. سایتوپلازم یی Basophilic دی د 10-14mm پوری جسامت لری ددی څخه چې کومی حجری بیلیږی هغه کوچنی وی خو د وخت په تیریدو سره غټیږی. د Stem cell څخه د وینی ټول حجرات WBC، RBC او Platlets جوړیږی.

(c) ketabton.com: The Digital Library

Erythrocytopoisis

د RBC جوړيدل

د انسان په بدن کی په یوه ورځ کی 100 بیلیونه د وینی سره کرویات یا RBC جوړیږی. د Stem cell څخه یوه حجره منشاء اخلی چی هغی ته Pro erythroblast یا Pronormoblast وایی (دغه Pronormoblast د 15- 20M پوری طول لری، هسته یی غټه ده او د هیموګلوبین اندازه پکی کمه ده)د پوری طول لری، هسته یی غټه ده او د هیموګلوبین اندازه پکی کمه ده)

دغه Pronormoblast په Basophilic erythroblast بدلیږی. (Basophilic erythroblast د 10M پوری جسامت لری، د Hetrochromatin درلودونکی دی، په ډیر شمیر د Ribosome دانی لری ځکه یی سایتوپلازم هم Basophilic دی)

Basophilic erythroblast په Poly Chromatic erythroblast بدلیږی.

(په Poly chromatic erythroblast کی د Hemoglobon اندازه د Basophilic erythroblast په نسبت زیاته ده او جسامت یی د Basophilic erythroblast څخه کم دی)

همدغه Poly chromatic erythroblast په Orthochromatic erythroblast یا Normoblast بدلیږی.(په Orthochromatic erythroblast کی د هستی یوه برخه له منځه ځی ځکه چی ددی په مقابل کی Hemoglobin ننوځی)

Orthochromatic erythroblast په Reticulocyte بدلیږی.
(Reticulocyte چی کله منځ ته راشی Pre mature یا نیمه پوخ RBC وی، دټولی وینی 1% برخه تشکیلوی، مکمله هسته پکی نشته خو د هستی لړی توتی پکی موجودی دی)

او بلاخره Reticulocyte بیا په Mature RBC یا پوخ شوی RBC بدلیږی.

(c) ketabton.com: The Digital Library

Stem cell یوه دانه ده او ددی څخه دری ډوله حجرات جوړیږی دا ځکه چی د انسان په بدن کی دوه ډوله فکتورونه وجود لری

1: Growth inducer

هغه فکتور دی چی د Stem cell د غټوالی سبب ګرځی.

2: Diffrential inducer

هغه فکتور دی چی د Stem cell د ویش یا تقسیم سبب ګرځی.

دری فکتورونه د انسان په بدن کی د RBC تولید کنټرولوی:

1: Hypoxia 2: Bleeding(Hemorhage) 3: Distruction of RBC

هغه فکتورونه چی د RBC په جوړیدو تاثیر لری:

1: Fe

اوسپنه چی نه وی د RBC تولید کمیږی او کله چی RBC جوړه نه شوه نو Anemia به رامنځته شی.

2: Globin

کله چی Globin نه وی بیا به Hemoglobin کمیږی او کله چی HB کم شو نو RBC به نه جوړیږی او کله چی RBC جوړه نه شوه نو بیا به هم Anemia رامنځئته کیږی.

3: Vitamin C

Vitamin c دری ویلانسه اوسپنه په دوه ویلانسه اوسپنه بدلوی. دوه ویلانسه اوسپنه په HB کی موجوده ده او دا چی نه وی نو HB نه جوړیږی.

4: Vitamin B12

د Vitamin B12 یا Cyancobalamin په کموالی سره د RNA سویه کمیږی کله چی د RNA سویه کمه شوه نو حجره غټیږی، Vitamin B12 د DNA او RNA جوړیدل کنټرولوی.

(c) ketabton.com: The Digital Library

5: Vitamin B9

Vitamin B9 یا Folic Acid د RNA جوړیدل کنټرولوی کله چې Folic acid نه وی د RNA سویه زیاتیږی او بیا حجره غټیږی او د Megaloblastic anemia سبب ګرځی.

6: Intrinsic factor

Intrinsic factor د Vitamin B12 د جذب سبب کیږی.

7: Hypoxia

Hypoxia یا د اکسیجن کموالی د واقع کیدو وروسته دغه Hypoxia د پښتورګو څخه Erythroblast افرازوی کله چې دا افراز شو د هډوکو مغز ته ځی او هلته د RBC تولید نتبه کیږی.

نوټ: په محیک کی د اکسیجن کموالی ته Hypoxia وایی او په بدن یا انساجو کی د اکیسجن کموالی ته Anoxia وایی.

Granulocytopoisis

د Stem cell څخه بله حجره چې Myeloblast نومیږی منشاء اخلی.

(Myeloblast د 10-15M پوری جسامت لری، سایتوپلازم یی Basophilic دی)

دغه Myeloblast په دری حجرو ویشل کیږی:

اوله یی Promyelocyte Nutrophill ، دوهمه یی Promyelocyt Eosinophill او دریمه یی Promyelocyte Basophill دی. چې دا هره حجره بیا په بله حجره بدلیږی، Promyelocyte Nutrophill په Myelocyte nutrophill بدلیږی، Promyelocyte Eosinophill په Myelocyte Eosinophill بدلیږی او Promyelocyte Basophill یی په Myelocyte Basophill بدلیږی. په همدی مرحله کی په همدی حجراتو کی Specific granules پیداکیږی، کله چې یکی Specific granules پیدا شول نو

(c) ketabton.com: The Digital Library

په Myelocyte nutorphill په Nutrophill بدلیږی، Myelocyte Eosinophill په Eosinophill بدلیږی او Myelocyte Basophill په Basophill بدلیږی.

Agranulocytopoisis

په دی کی دوه ډوله حجرات شامل دی. Monocyte او Lymphocyte.

د Monocyte جوړیدل:

د Stem cell څخه Monoblast منشاء اخلی، چی دا په Promonocyte بدلیږی او Promonocyte په Monocyte بدلیږی.

د Lymphocyte جوړیدل:

Lymphcyte حجرات په دوه ځایونو کی جوړیږی.

هم د هډوکو په مغز کی او هم په لمفاوی ارګانونو(Lymph nodes، Thymus او Splean) کی جوړیږی.

اول ځل د Lymphoblast حجره منشاء اخلی او په Prolymphocyte بدلیږی، او ددی څخه بیا Lymphocyte لاسته راځی.

د Platlets جوړیدل:

د Stem cell څخه Megakaryoblast منشاء اخلی او په Megakaryocyte بدلیږی، چی د Megakaryocyte څخه بیا Platlets جوړیږی.

نوټ: کله چی د هډوکی مغز فلج شی د Extramedullary Hemopoisis د عملیی په واسطه په Liver او Splean کی وینه جوړیږی.

(c) ketabton.com: The Digital Library

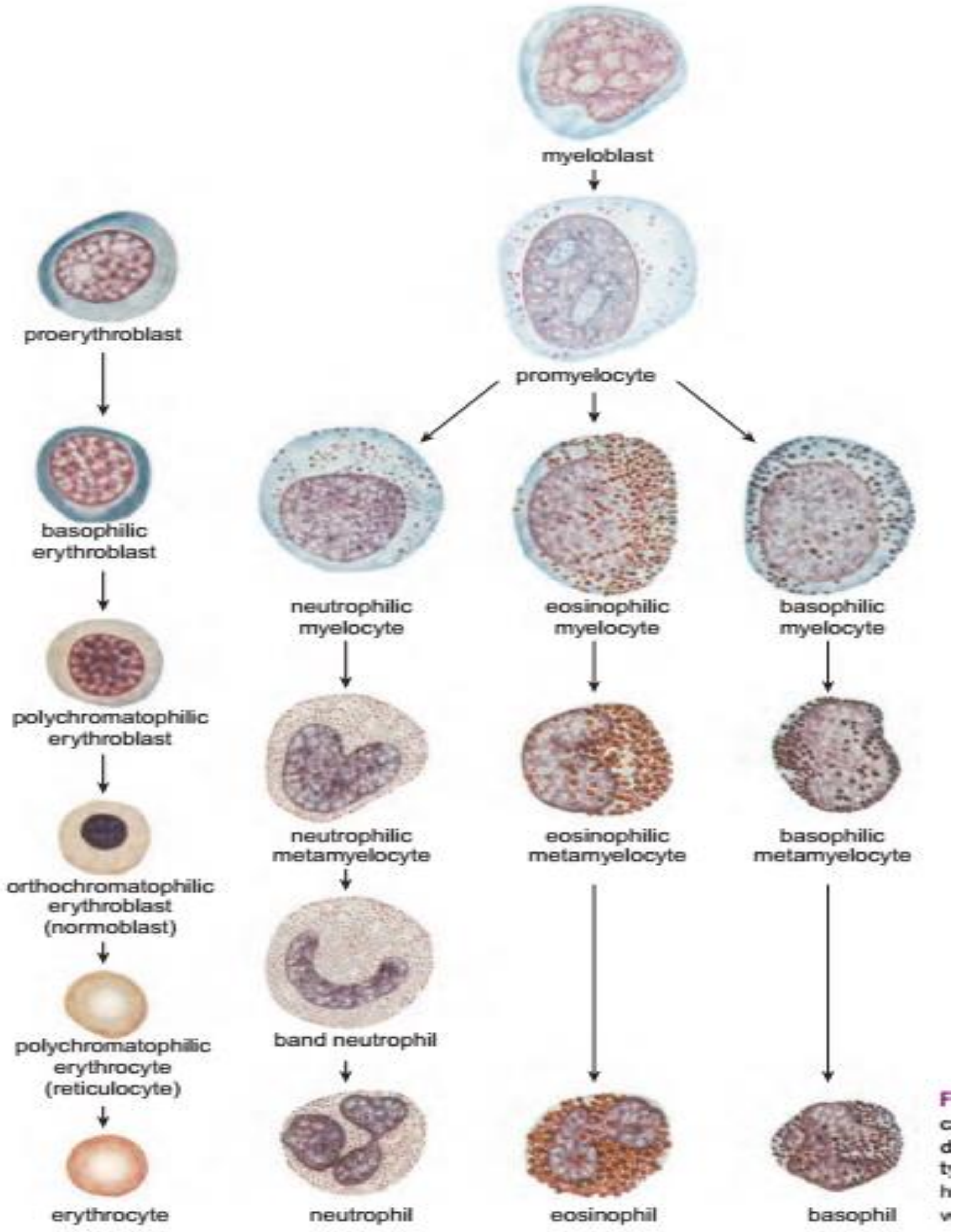

(c) ketabton.com: The Digital Library

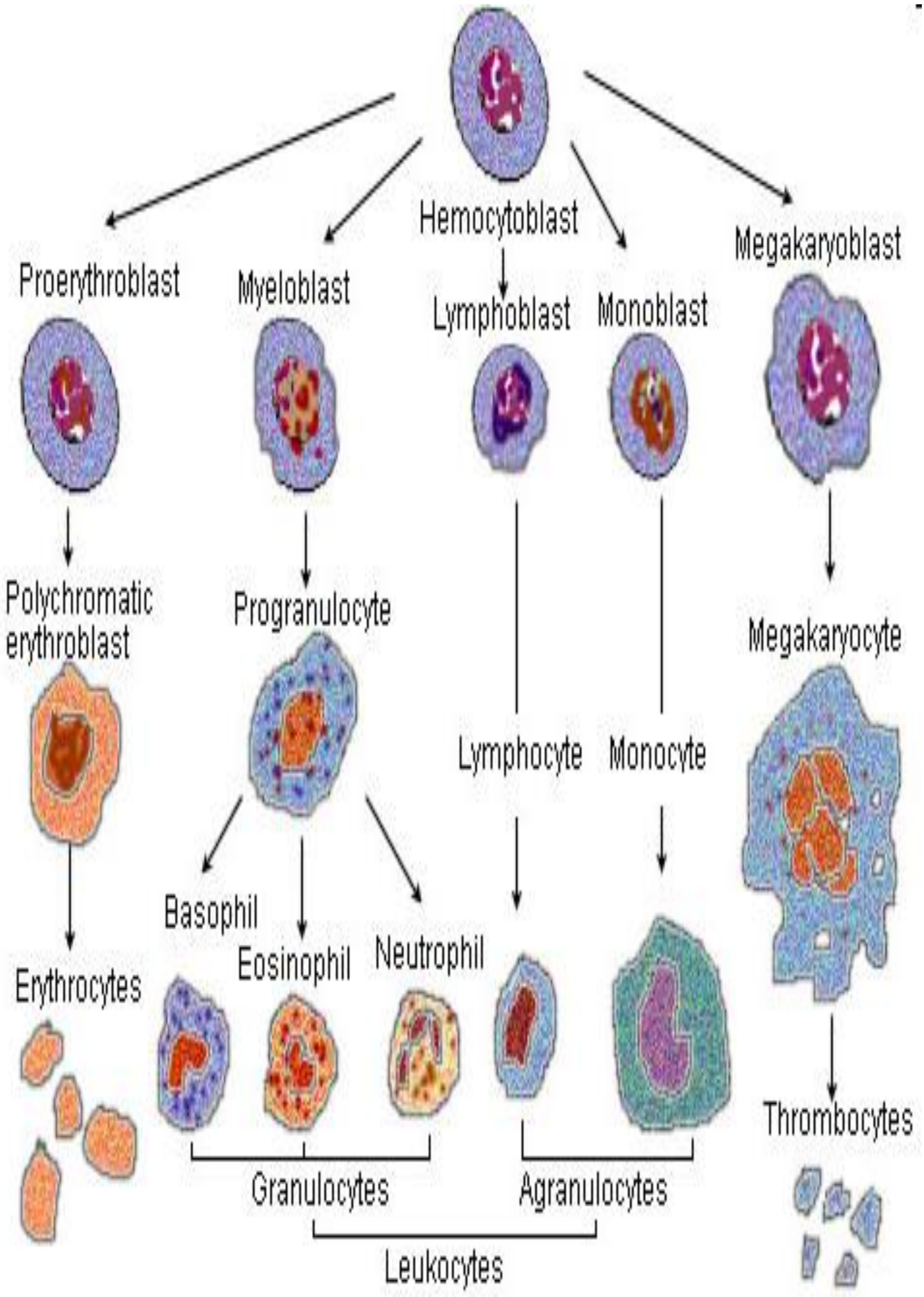

(c) ketabton.com: The Digital Library

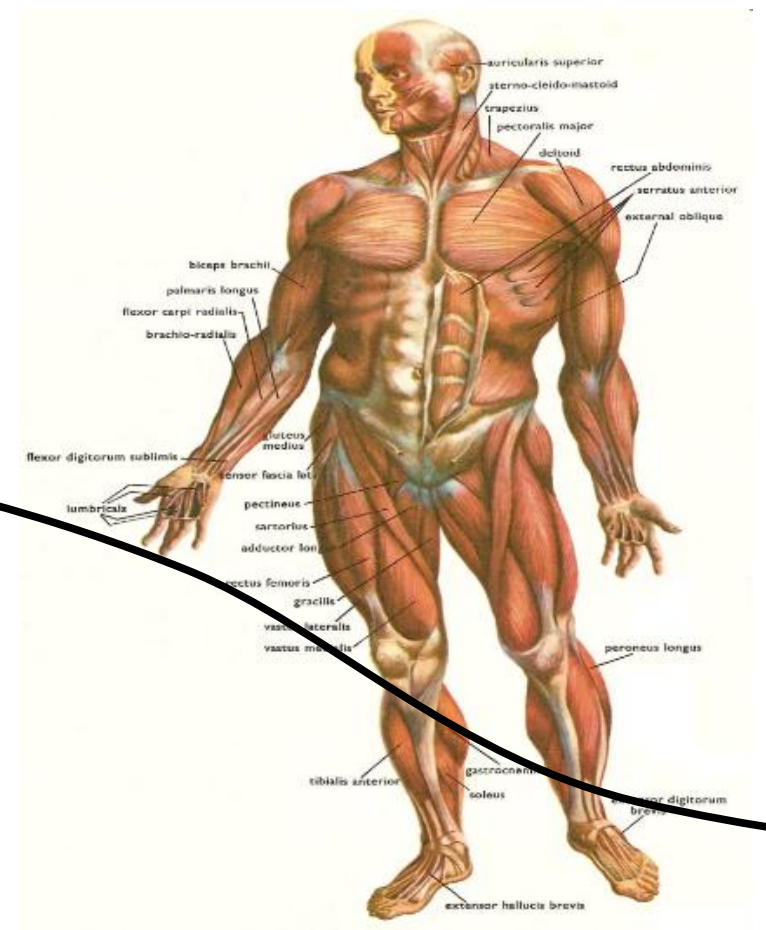

نهم فصل

Mucsle Tissue عضلی نسج

Muscle

عضلات

د عضلی الیافو مجموعی ته عضله وایی. د عضلاتو ساختمانی او وظیفوی واحد Muscle fiber دی. د Muscle Fiber طول په انسانانو کی فرق کوی خو په اوسط ډول د 1-40 ملی متره پوری طول لری او د 10-100 مایکرون پوری قطر لری.

عضلات په دری ډوله دی:

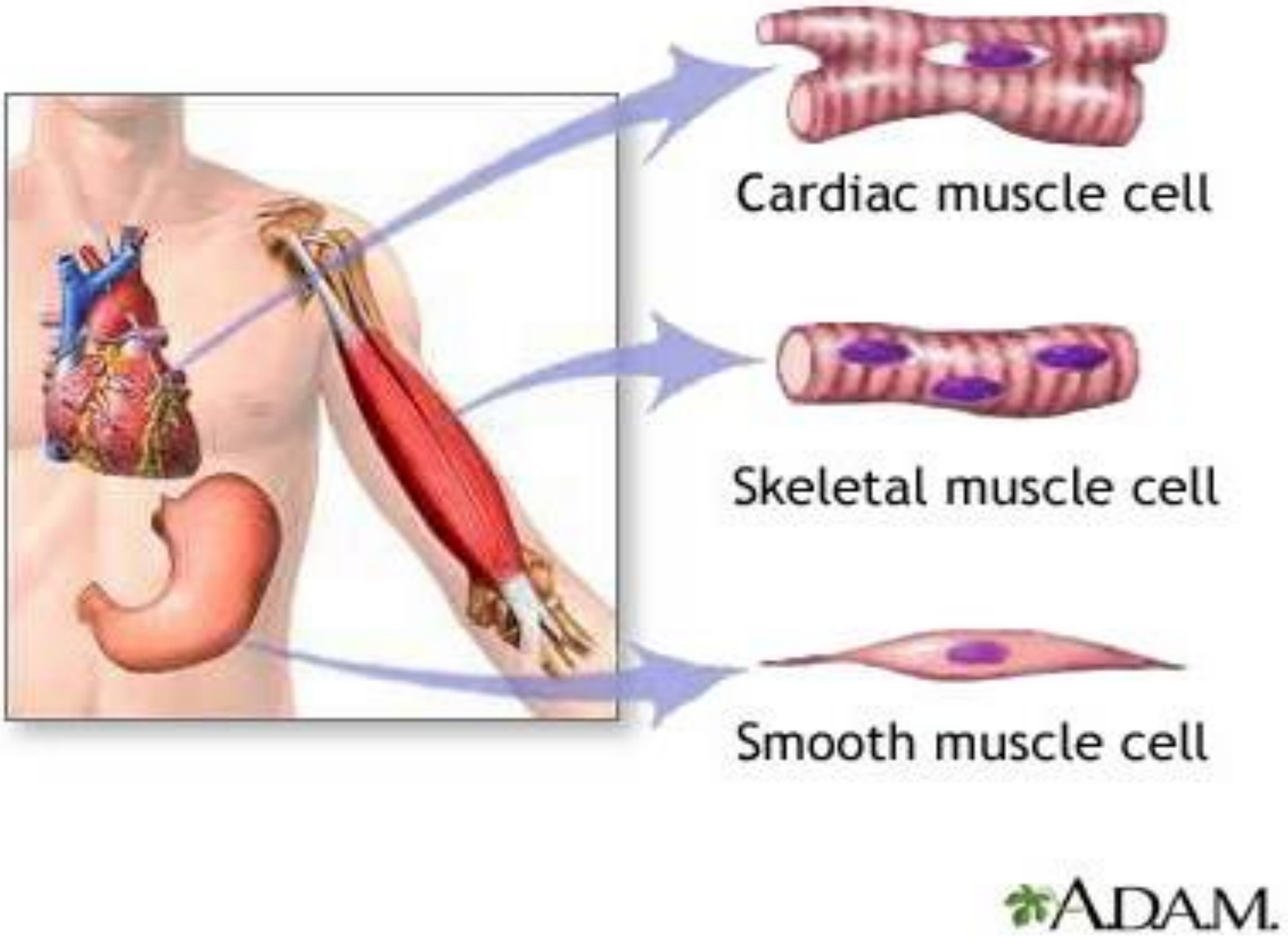

(c) ketabton.com: The Digital Library

1: Skeletal Muscle (Voluntary muscle)

هغه عضلات دی که د مایکروسکوپ لاندی یی ګوری نو خطونه لری او د انسانانو په واک کی دی.

2: Smooth Muscle (Unvoluntary muscle)

ښویه عضلات : هغه عضلات دی چی خطونه هم نه لری او د انسانانو په واک کی نه دی.

3: Cardiac Muscle

د زړه عضلات: هغه عضلات دی چی خطونه لری خو د انسانانو په واک کی نه دی.

عضلی لیف Muscle Fiber

عضلی لیف له دریو برخو څخه جوړشوی دی.

1: Nucleus

عضلی لیف اصلاً Syncitum دی یعنی څو هستی لری. یو عضلی لیف په یو ملی متر کی 35 هستی لری په عضلی لیف کی هستی محیطی یا Peripharlly موقیعت لری. د عضلی لیف د هستو شکل بیضوی Ovual دی.

2: Sarcolemma

د حجروی غشاء او قاعدوی غشاء مجموعی ته Sarcolemma وایی.

Sarcolemma په خپل داخل کی وتلی او ننوتلی برخی لری، دغه وتلی برخی د بهرنی محیط سره په تماس کی دی او په داخل کی د Endoplasmic Reticulum سره په تماس کی دی همدغی وتلی او ننوتلی برخو ته Transver Tubule یا په لنډه معنا Sarcolemma په داخل کی Transver tubule موجود دی چی د بیرونی محیط سره هم تماس لری او داخلی محیط کی د ER سره تماس لری.

(c) ketabton.com: The Digital Library

3: Sarcoplasm

د عمومی حجری د سایتوپلازم په شان جوړښت لری، Sarcoplasm اصلاً Smooth endoplasmic reticulum دی. او دا لاندی راګانیلونه پکی پراته دی.

a: Sacroplasmic Retiulum b: Mithochondria c: Golgi Body

d: Lysosome e: Ribosome and RER f: Vacules

او همدارنګه Myofibril هم پکی شتون لری.

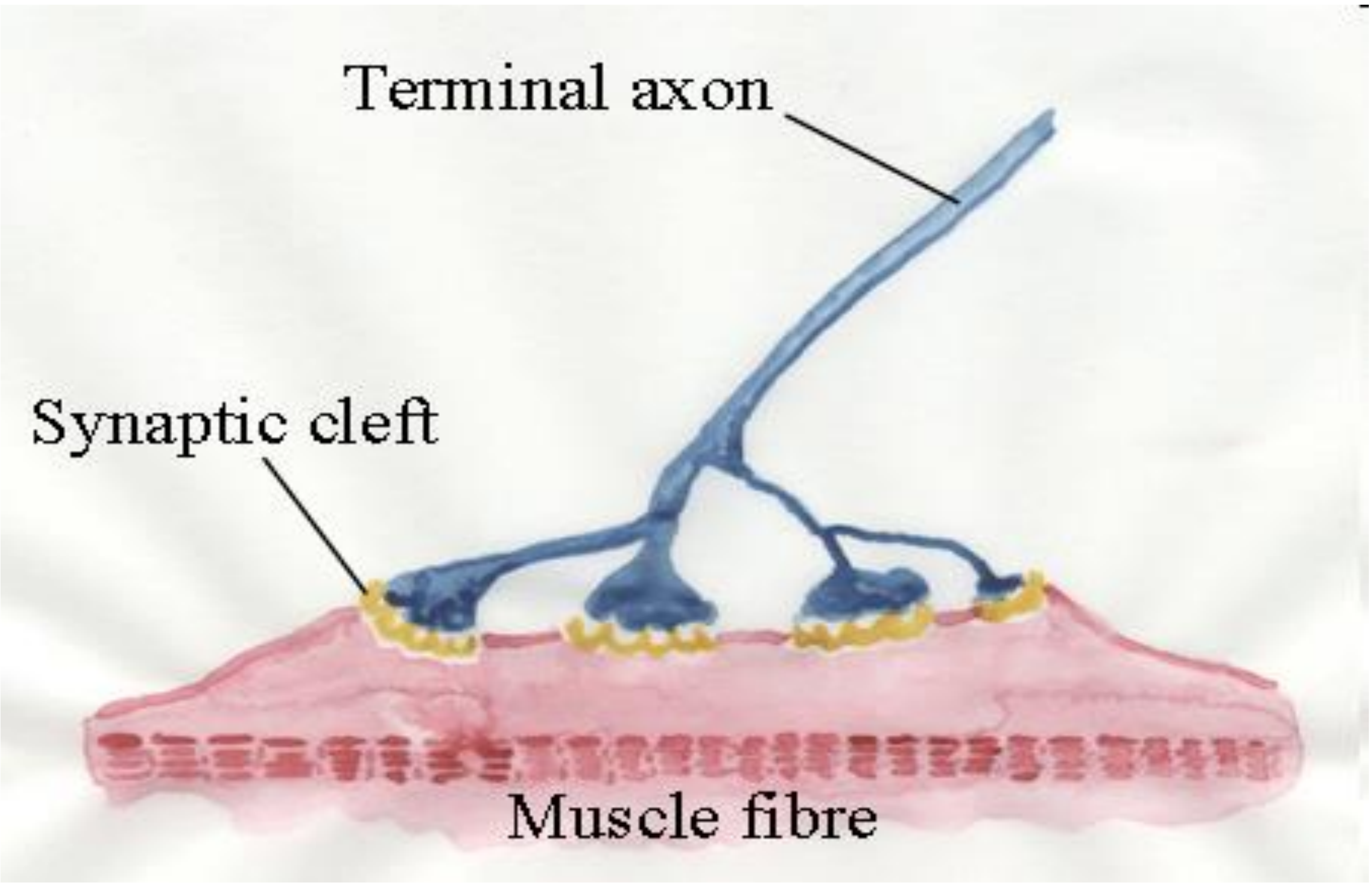

Myofibril

د یومایکرون پوری جسامت لری او د Myofilaments څخه جوړشوی دی. دغه Myofilament په دوه ډوله دی یا به نری وی او یا به ډبل وی.

که چیری دغه Myofilament نری وو نوهغی ته Actin وایی او کوم Myofilament چی ډبل وو هغی ته Myosin وایی.

(c) ketabton.com: The Digital Library

Actin او Myosin د خطونو په واسطه سره وصل دی چی هغی ته Band وایی.

Bands په دوه ډوله دی:

1: هغه Bands چی د Light microscope لاندی لیدل کیږی، چی دا په دری ډوله دی:

a: A band (Anisotropic band)

Anisotropic band معنا دا چی رڼا ورباندی ولګیږی انعکاس نه کوی.

b: I band (Isotropic Band)

Isotropic band معنا دا چی رڼا ورباندی ولګیږی انعکاس کوی.

c: Z line

د I band په منځ کی یو بله توره لیکه ده چی هغی ته Z line وایی.

2: هغه Bands چی د Elictron microscop لاندی لیدل کیږی،چی دا بیا په دوه ډوله دی:

a: H Band

دغه Band د A Band په منځ کی پروت دی.

b: M Band

دغه Band د H Band په منځ کی پروت دی.

Sarcomer

هغه فاصله چی د دوه Bands په منځ کی وی هغی ته Sarcomer وایی.
Sarcomer ته Contraction unit هم وایی، یعنی همدغه برخه تقلص کوی.

کله چی تقلص رامنځته کیږی نو A Band ثابت پاتی کیږی او I band کی تغیر رامنځته کیږی.

د Actin فعالی برخی ته Troponin وایی، او دغه Troponin په دری ډوله دی:

(c) ketabton.com: The Digital Library

1: Troponin I 2: Troponin T 3: Troponin C

د Myosin فعالی برخی ته Tropomyosin وایی، یعنی په همدی فعالو برخو باندی عضله تقلص کوی.

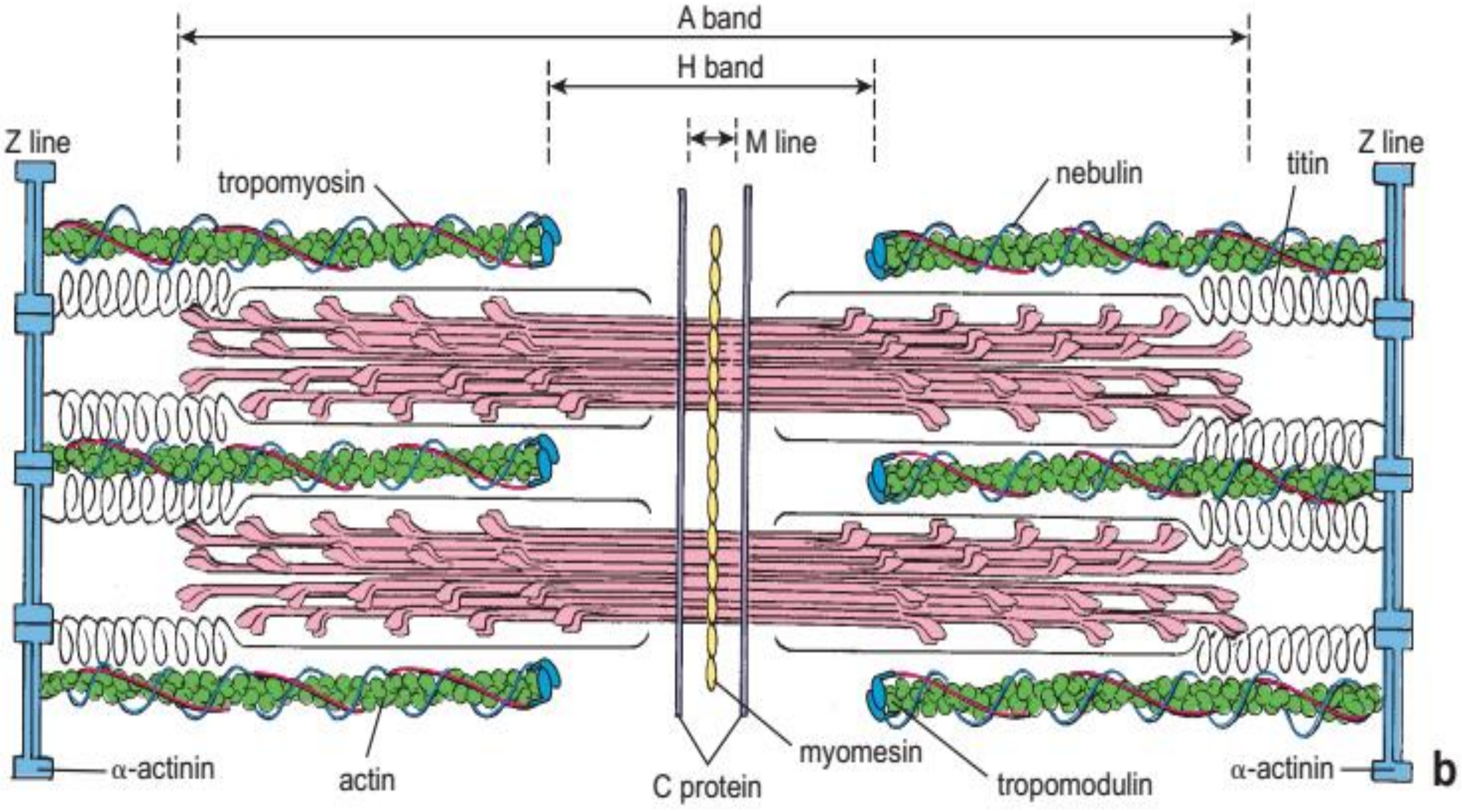

عضلی تقلص Muscle contraction

Skeletal Muscle Contraction

د اسکلیتی عضلی تقلص

لومړی باید Action potential تولید شی دغه Action potential په Sarcoplasmic Reticulum باندی تاثیر کوی، ددغی Sracoplasmic Reticulum څخه د کلسیم ایونونه ازادوی دغه د کلسیم ایونونه د Troponin C سره نښلی بیا د Tropomyosin د پاسه ښوویږی او په نتیجه کی عضلی تقلص رامنځته کیږی.

(c) ketabton.com: The Digital Library

Skeletal Muscle Fiber

اسکلیټی عضلات دری ډوله الیاف لری:

1: White Fibers

قطر یی زیات دی، د مایوفیبریل شمیره ډیره ده، د مایتوکاندریا شمیره پکی کمه ده، مایو ګلوبین هم پکی کم دی او د عضلی تقلص دوام یی هم کم دی.

2: Red Fibers (Tonic Fibers)

ددی ډول الیافو قطر کم دی، د مایوفیبریل شمیره پکی کمه ده، د مایتوکاندریاګانو شمیره پکی ډیره ده، د مایوګلوبین شمیره پکی ډیره ده او د عضلی تقلص دوام یی ډیر دی.

3: Intermidiated Fiber

په دی الیافو کی د پورتنیو دواړو الیافو شیان په منځنی حالت کی دی.

د اسکلیتی عضلی جوړښت

اسکلیتی عضله د Muscle fiber څخه جوړه ده او Muscle fiber څخه Boundle جوړیږی او ددی بنډلونو څخه اسکلیتی عضله جوړیږی.

Fiber د Endomyusm په واسطه پوښل شوی دی او Boundle یی جوړ کړی دی او دغه بنډل د Perimysium په واسطه پوښل شوی دی او Skeletal muscle یی جوړ کړی دی، دغه Skeletal muscle د Epimysium په واسطه پوښل شوی دی. (وینه عضلی ته د Epimysium له لاری رسیږی)

په حرکی اعصابو کی د Epimysium هغه برخه چی عصب ورننوځی هغی ته Motor end وایی.

هغه عضلات چی حرکت یی ډیر باریکه وی هری عضلی ته یو عصب راغلی دی، خو هغه عضلات چی حرکات یی باریکه نه وی تقریبآ یوی عضلی ته 100 عصبه راغلی دی.

حسی اعصاب یوی عضلی ته په دوه طریقو ننوځی:

(c) ketabton.com: The Digital Library

1: Neuro Muscular Spindle

د عضلی په داخل کی الیاف دی دغه الیاف Spindle مانند‌ه دی د همدی له لاری ورته حسی عصب ننوځی.

2: Neuro Tendinous Ending

د وتر له لاری ورته حسی عصب ننوځی.

Regenaration of Skeletal muscle

که تخریب لږ وی نو دوباره جوړیږی او که تخریب ډیر وی د منضم نسج په واسطه جوړیږی.

که چیرته یوی عضلی ته د وینی رګ او Nerve supply بنده شی نو عضله مړه کیږی. اسکلیتی عضلات د Satellite cell په نوم حجرات لری دا حجرات د Sarcolema او Endomyosium تر منځ پراته دی.

ددی حجراتو وظیفه داده چی ددی څخه myoblast جوړیږی او Myoblast په Myocyte بدلیږی او د Myocyte څخه عضله جوړیږی.

Cardiac Muscle

دا دانسانانو په واک کی نه دی، او د خطونو درلودنکی دی د زړه عضلی د زړه د myo cardium طبقه جوړه کړی ده. د زړه عضله هم د Muscle fiber عضلی الیافو څخه جوړه شوی ده ددغی عضلی الیافو طول 100micron او عرض یی 15micron ته رسیږی. هر لیف د بل لیف سره د یوساختمان په واسطه وصل دی چی هغی ته Intercalated disk وایی(هغه ساختمان دی چی د زړه عضلی الیاف یی سره نښلولی دی)

د زړه عضله لاندی ساختمانونه لری:

1: یوه هسته لری او هغه په مرکز کی پرته ده.

2: Sarcolema په نوم یو پوښ لری او داهم د اسکلیتی عضلی په شان Transvers tubule لری.

(c) ketabton.com: The Digital Library

3: Sarcoplasmic reticulum هم لری، ددی وظیفه دلته د عضلی تقلص لپاره د کلسیم ایون ازادوی. او همدارنګه د مایتوکاندریاګانو، ګلایکوجن او شحمو درلودونکی دی.

د زړه عضله Endomysium لری خو Perimysium او Epimysium نه لری.

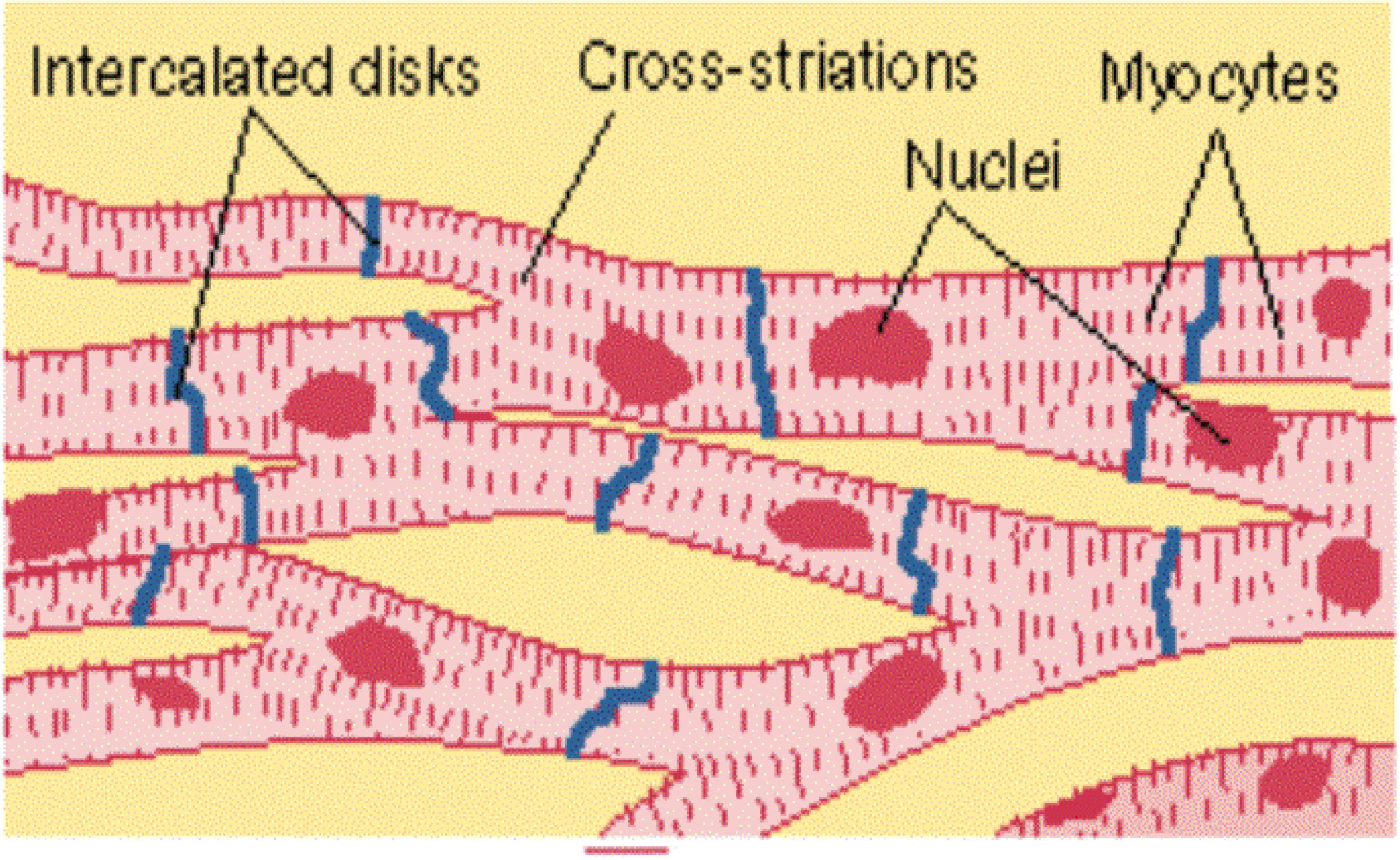

د زړه د عضلی تقلص

زړه په دوه مرحلو کی تقلص کوی:

1: په جنینی ژوند کی په یو انسان کی Myogenic تقلصات واقع کیږی.

2: خو کله چی انسان تکامل ته رسیږی د انسان د بدن په زړه کی یو سیستم دی چی هغی ته Conduting system of the heart وایی. ددی سیستم په ذریعه زړه تقلص کوی.

د زړه عضلی ترمیم

د زړه عضله په خپله د ترمیم قابلیت نه لری یعنی که لږه او که ډیره برخه یی تخریب وی د منضم نسج په واسطه جوړیږی.

(c) ketabton.com: The Digital Library

Smooth Muscle

ښویه عضلات

د انسانانو په واک کی نه دی او خطونه هم نه لری د بدن په هاضمی جهاز، تنفسی سیستم، بولی سیستم، په شریانونو، په رګونو، په وریدونو، لمفاوی رګونو، د پوستکی Dermis طبقه او په سترګو کی موقیعت لری.

ددی ډبلوالی په بدن کی بیلابیل دی یعنی په ځینو ځایونو کی ډیر دی او په ځینو ځایونو کی کم دی په رګونو کی یی ډبلوالی 20m دی او په رحم کی یی اوږودالی 0,5m دی. دیوی هستی درلودونکی دی.

ښویه عضلات د انسان په بدن کی په دریو شکلونو لیدل کیږی:

1: Mass، د کتلو په شکل د انسان په بدن کی لیدل کیږی.

2: د طبقاتو په شکل

3: د صفحو په شکل

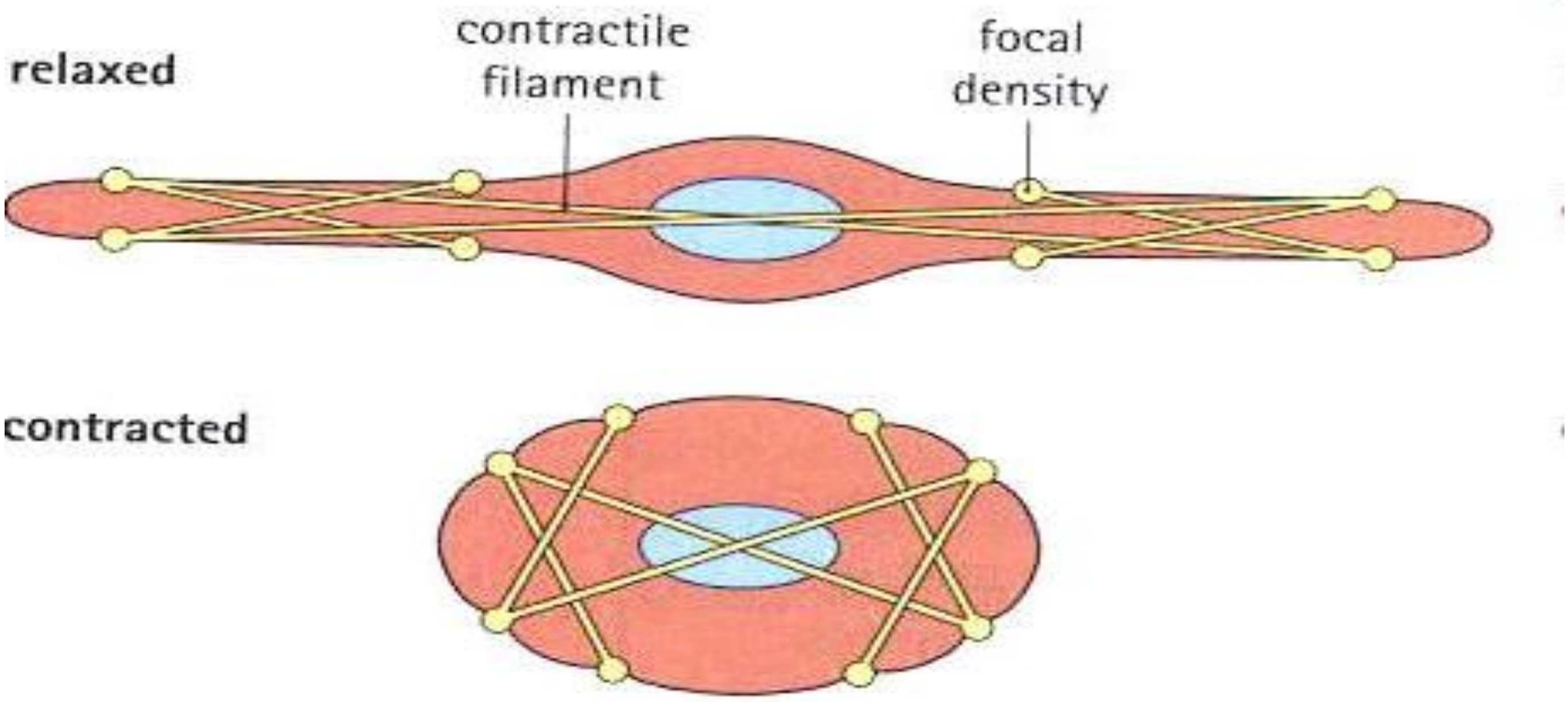

(c) ketabton.com: The Digital Library

د ښویه عضلاتو تقلص

د ښویه عضلاتو تقلص هم د نورو عضلاتو په شان دی یعنی Actin او Myosin یو دبل دپاسه ښوییږی. په دی تقلص کی د Ca^{++} ضروروت معلوم نه دی

ملساء عضلاتو ته Symphatic او Para symphatic اعصاب دواړه راغلی دی دلته هم هغه برخه چی وظیفه یی باریکه ده هغی ته د هر عضلی په سر یو عصب راغلی دی او هغه برخه چی وظیفه باریکه نه ده ځو عضلاتو ته یو عصب راغلی دی.

Regenaration of Smooth Muscle

ښویه عضلات د Mitosis توانایی لری.

(c) ketabton.com: The Digital Library

لسم فصل

Nervous Tissue عصبی نسج

Nerveous System

عصبی سیستم

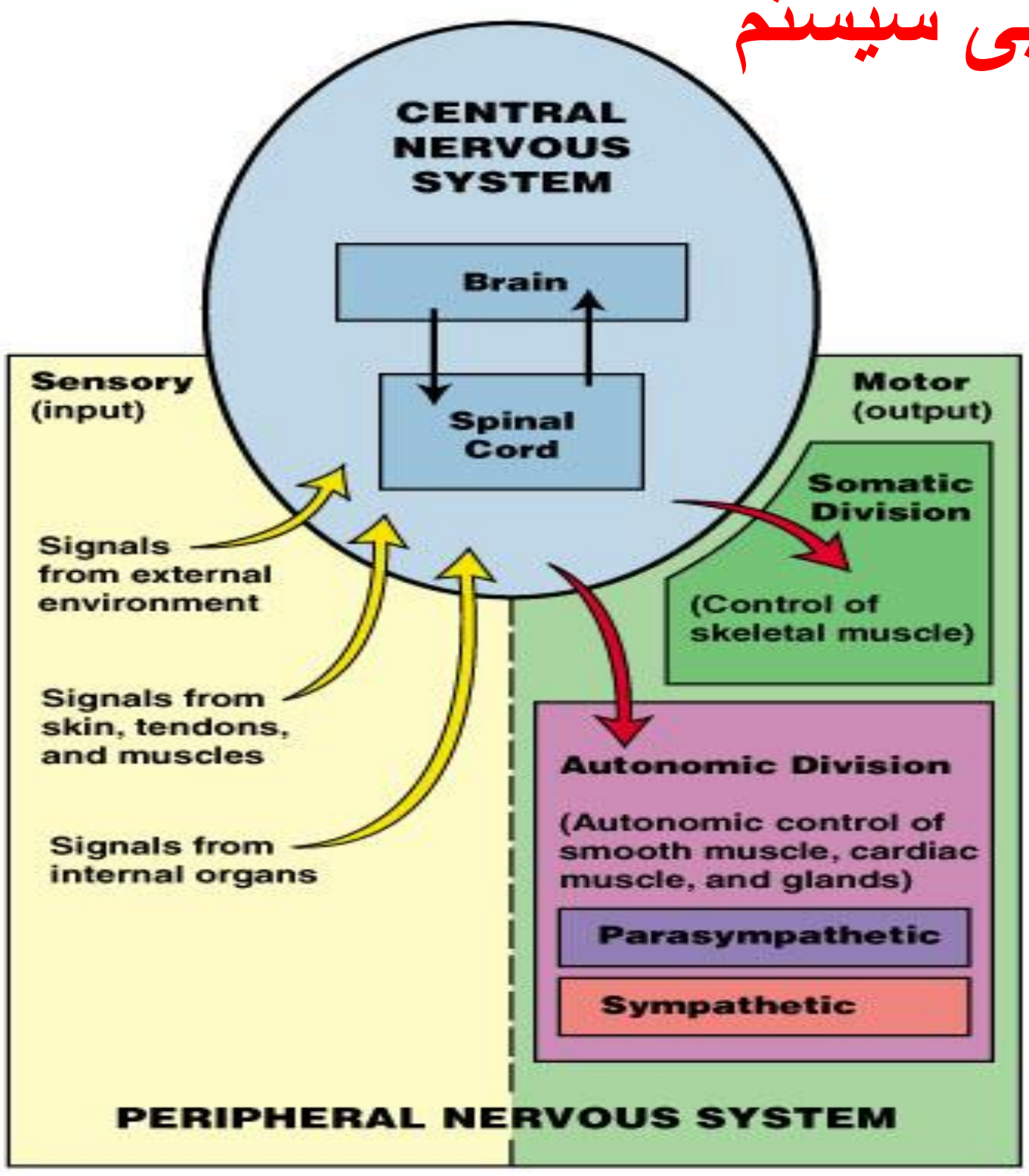

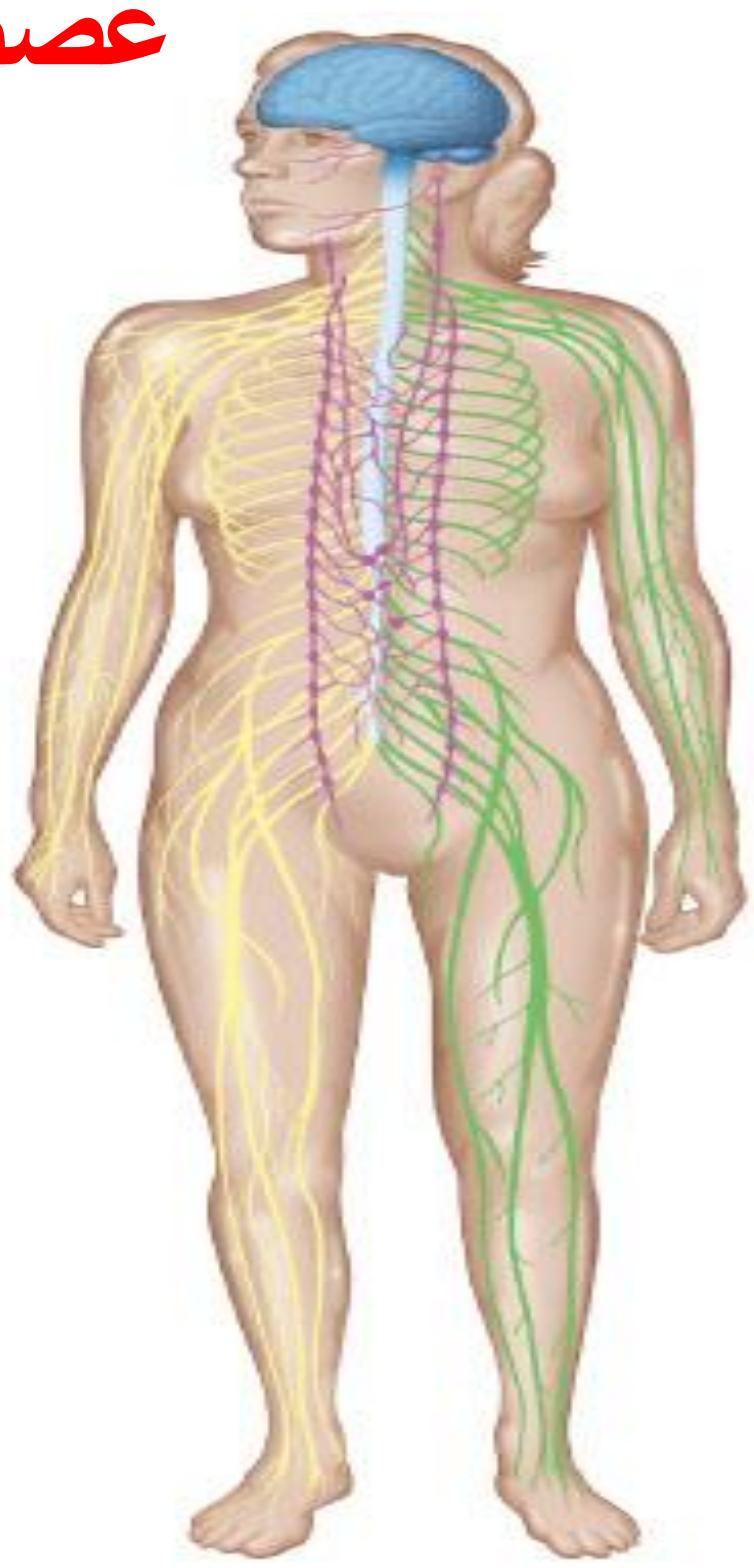

Copyright © 2003 Pearson Education, Inc., publishing as Benjamin Cummings.

عصبی سیستم د انسان په بدن کی ټول فعالیتونه کنټرولوی. داچی عصبی سیستم مطالعه کوو لومړی باید لاندی اصطلاحات وپیژنو:

1: Neuron

د عصبی سیستم ساختمانو او وظیفوی واحد دی.

(c) ketabton.com: The Digital Library

2: Neuroglia

یو ډول خاص حجرات دی چی د نیورونونو ترمنځ فاصلو کی پراته دی.

3: Reflex Arch

هغه پروسه ده چی دهغی په نتیجه کی Afferent حسی عصب Intermediat ارتباطی عصب او Efferent حرکی عصب په منظم ډول کار وکړی.

4: Dendrite and Axon

دا د نیورن وتلی برخی دی.

Structure of Neuron

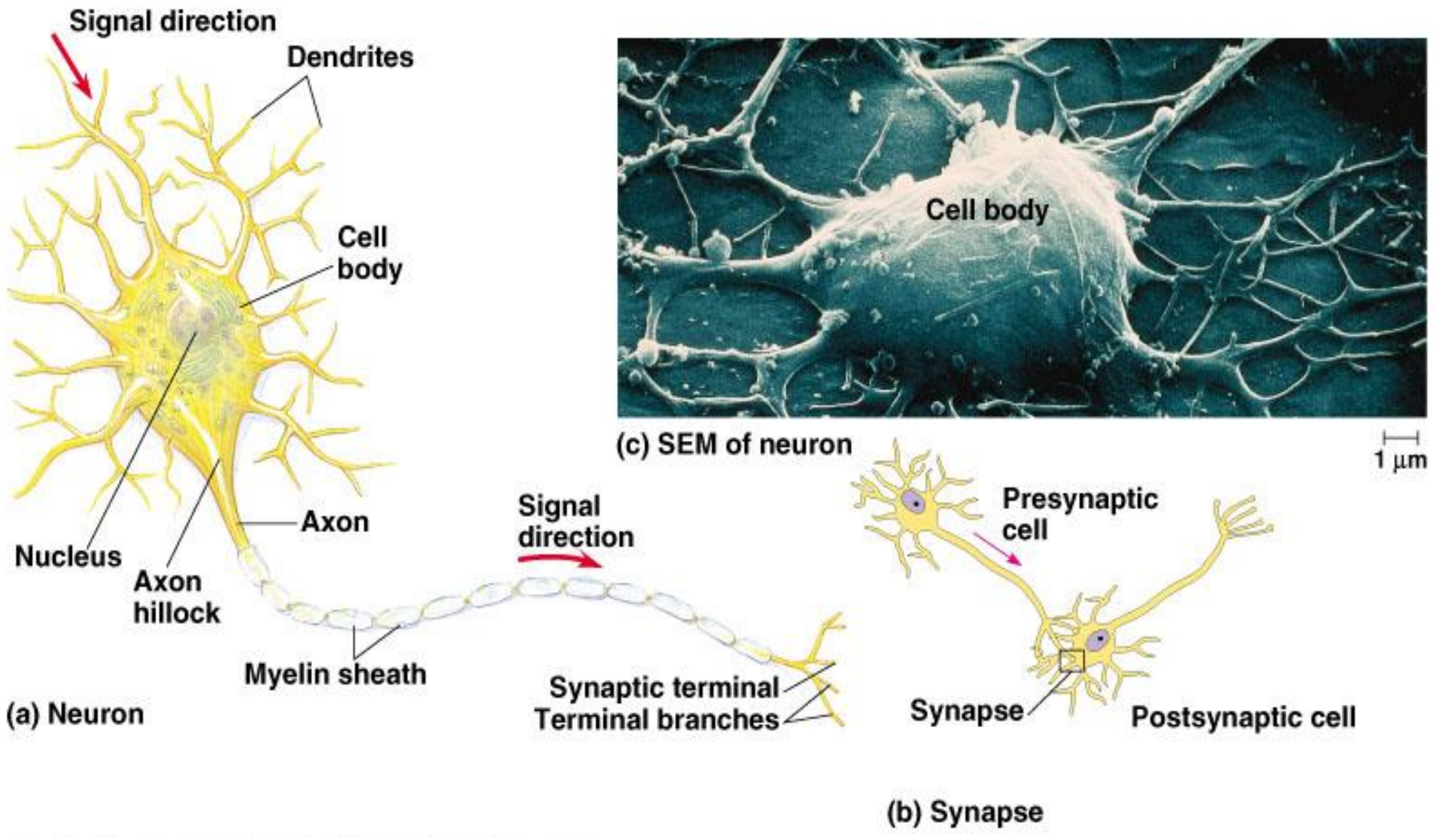

یو نیورون د دوه برخو څخه جوړ شوی دی.

1: Cell Body (Perikaryon)   2: Cell Process

Cell Body

Cell body یا حجروی جسم لاندی برخی لری:

(c) ketabton.com: The Digital Library

a: Cell membrane   b: Nucleus or Nucleolus   c: Neuroplasm

په Neuroplasm کی یی بیلابیل ساختمانونه موجود دی لکه:

Mitochandria، Golgi body، Inclusion، Nassle body او Neurofibrills (دا دوه وظیفی لری یو دا چی د نیورن په داخل کی ایونیک بلانس ساتی او بل دا چی د نیورن شکل ثابت ساتی)

د عصبی حجری هسته:

د عصبی حجری هسته کروی شکل لری د نیورن په مرکزی برخه کی پرته ده رنګ یی کم دی او د څو هستچو درلودونکی ده.

د عصبی حجری Neuroplasm

د عصبی حجری ارګانیلونه په لاندی ډول دی:

کوچنی مایتوکاندریا لری، ګلجی باډی یی غټه ده، RER د Ribosome دانی سره یوځای کیږی او یوساختمان چی Nassle body ورته وایی منځته راوړی.
Nassle body په Dendrite کی شتون لری خو په Axon کی نشته، SER نه لری، Primary lysosome درلودونکی دی د وخت په تیریدو سره پکی Lipofusin منځ ته راځی.

Cytoplasmic Inclusion

د نیورون په داخل کی دشحمی موادو Inclusion زیات دی، په جنینی ژوند کی د Glycogen inclusion موجود وی خو بلوغت کی نه وی یا په غټانو کی نشته. Lipofusin او Melanin هم پکی شته دی.

Cell Process

عصبی حجره دوه Process لری Dendrite او Axon

(c) ketabton.com: The Digital Library

Dendrite

په Unipolar او Bipolar کی یی شمیره یوه ده خو په Multipolar نیورونونو کی یی شمیره ډیره ده، نیورون په خپله سطحه باندی ساختمانونه لری دغه ساختمانونو Spin apparatus او Dendritic spin په نوم یادیږی.

د Dendrite د Microtubule، Mitochondria او Nassle body درلودونکی دی.

دندرایتونه د Neurofill په جوړیدو کی رول لری (Neurofill هغه جال مانند ساختمان دی چی د Neuroglia د وتلو برخو او Dendrite ترمنځ جوړیږی)

د دندرایتونو طول ثابت نه دی په هر نیورون کی یی طول فرق کوی.

Axon

د Cell body هغه نقطه چی Axon تری منشاء اخلی هغی ته Axon Hillock وایی. اکسون Neurofibrill لری خو Nassle body نه لری د اکسونونو قطر څو مایکرونه دی په بعضی کی یو، دوه او تر څلورو پوری وی، طول یی د 1mm-1m پوری دی. د Axon سطحه صافه یا ښویه ده Axon په وروستی برخه کی په څو شاخونو ویشل کیږی چی د Telodenria په نوم یادیږی.
د Teldenria د بل Dendrite سره وصل کیږی او Synapse جوړوی. د Axon یو پوښ په واسطه پوښل شوی دی چی هغی ته Axolemma وایی.

که د Axon دپاسه Myalin sheat یا Shwan sheat تاو شوی وی دی ته عصب یا Nerve وایی.

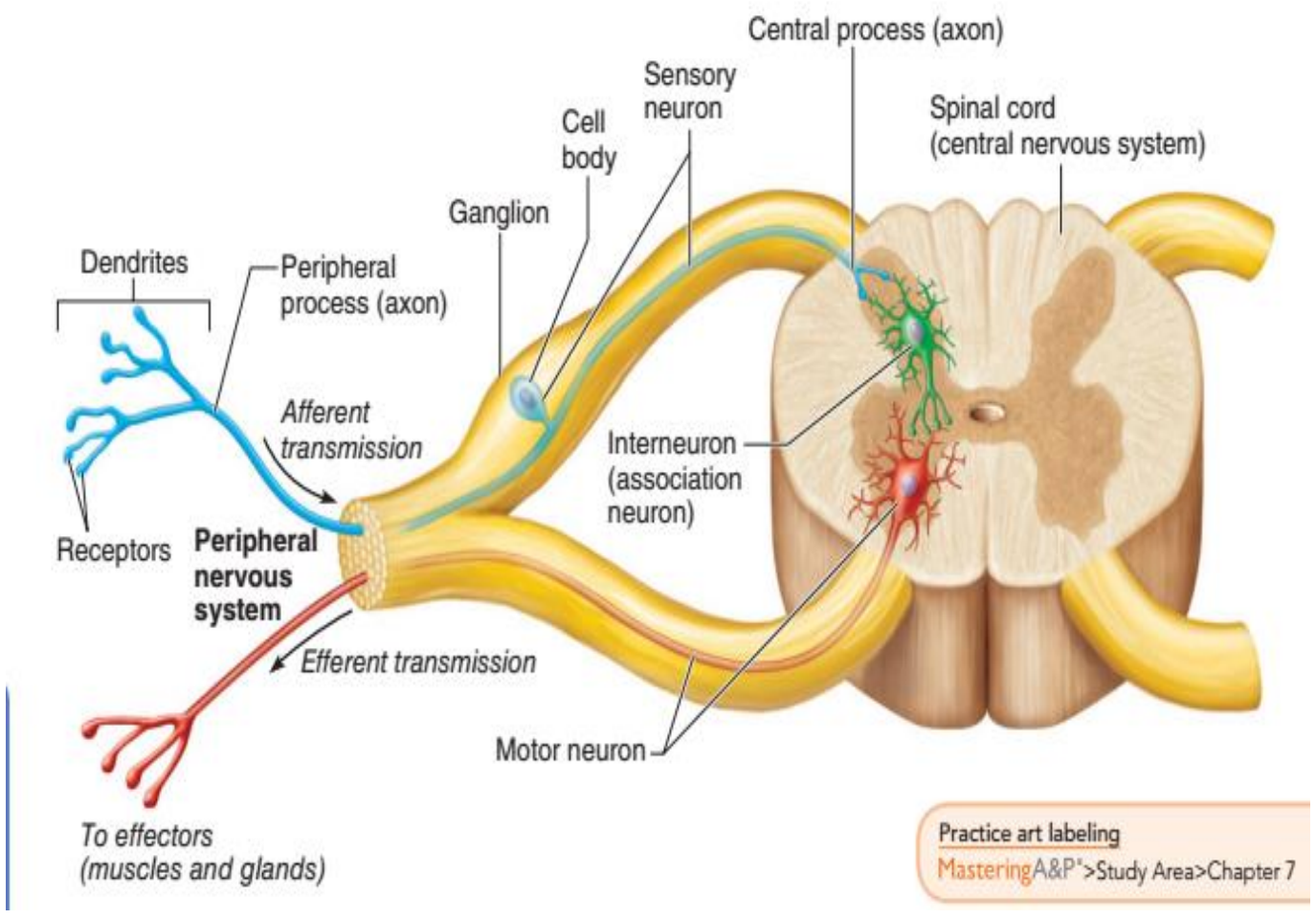

(c) ketabton.com: The Digital Library

د Axon پوښ

د اکسون پوښ د Shwan حجراتو څخه جوړ شوی دی. د Shwan حجرات د Hetrochromatin هستی درلودونکی دی د Mitochondria، Microfilament، RER، Lysosome او د Golgi body درلودونکی دی. Shwan cell د Ectoderm څخه منشاء اخلی، دوه مهمی وظیفی لری: لومړی دا چی د اکسون لپاره پوښ جوړوی، او دوهم دا چی Axon ترمیموی. او کله د Phagocytosis عملیه هم ترسره کوی.

هغه پوښ چی د Shwan cell په واسطه جوړیږی هغی ته Myalin sheat وایی. (Myalin sheat د Shwan cell د یوځای کیدو څخه منځ ته راغلی دی)

Myalin sheat د عصابو لپاره حیاتی ارزښت لری، Myalin sheat یو دبل سره نښتی نه دی په منځ کی فاصله لری دی فاصلی ته Node of ranviar وایی. د دوه Node of Ranviar ترمنځ فاصلی ته Inter Nodal space وایی.

په مرکزی عصبی سیستم کی Shwan cell نشته Myalin sheat د Oligodendrocyte په واسطه جوړیږی.

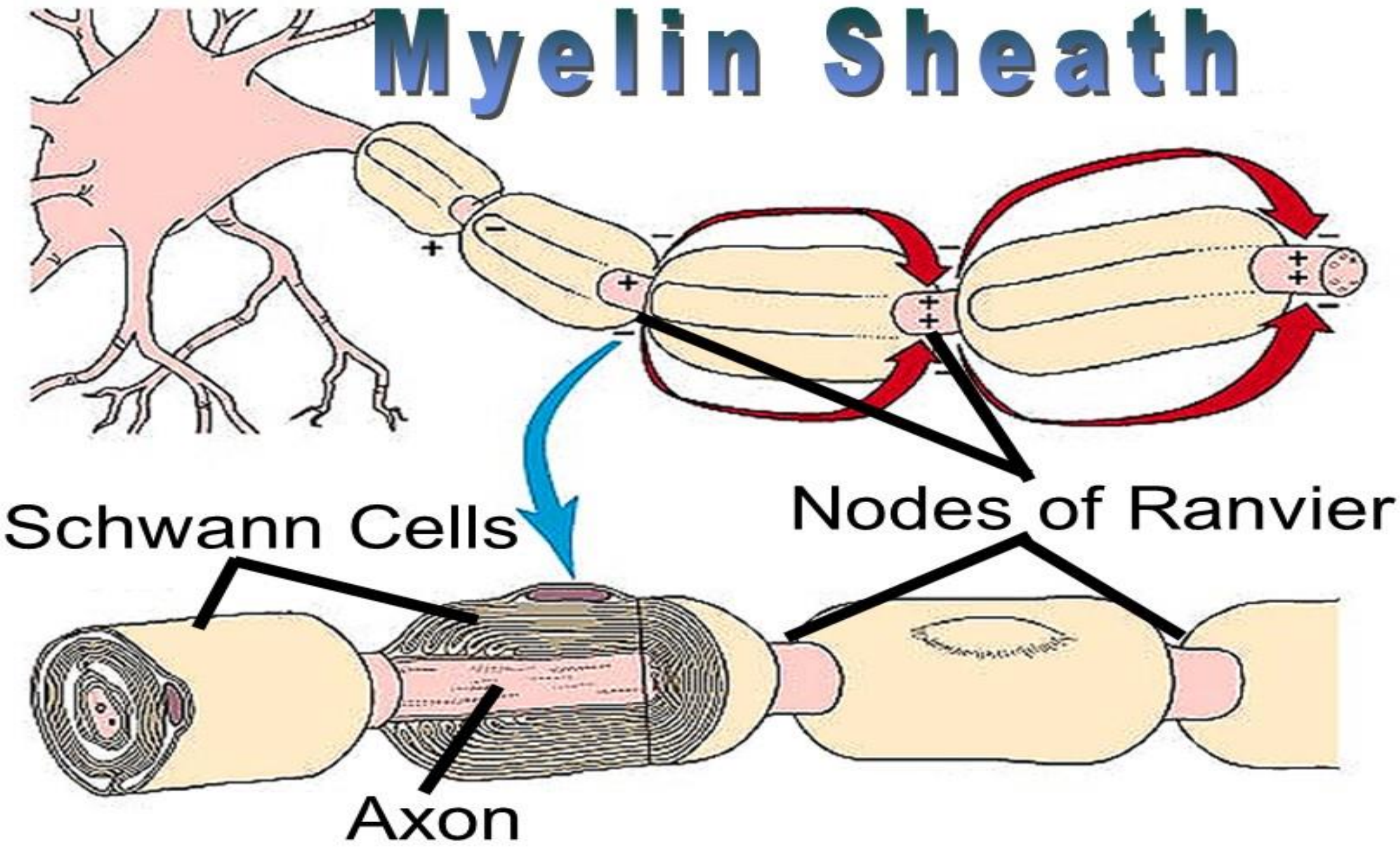

(c) ketabton.com: The Digital Library

د نیورون ډولونه Types of Neuron

نیورونونه په اووه ډوله دی:

1: Golgi Type I

دندرایتونو شمیر پکی ډیر دی او یو عدد اکسون لری حجروی جسم یا Cell body یی په C.N.S کی ده یا په بله معنا Cell body یی په Gray matter کی ده. (په دماغو کی د هستو مجموعی ته Gray matter وایی)

(نوټ: په دماغو کی د اکسونونو مجموعی ته White matter وایی)

او اکسون یی بدن ته د عصب په شکل غزیدلی دی.

وظیفه یی: سیالی د بدن نورو برخو ته انتقالوی.

2: Golgi Type II

دا ستاره یی حجرات دی په دی کی هم دندرایتونو شمیره ډیره ده او یو اکسون لری خو لنډ دی.

د بدن په دماغ اکبر Cerebrum، دماغ اضغر Cerebellum او Retina of eye کی موجود دی.

وظیفه یی: سیالی اخلی او نورو نیورونونو ته یی ورکوی.

3: Unipolar

دندرایټ نلری یواځی یو اکسون لری.

په Fetal life کی زیات وی خو په غټانو یا Adult period کی کم وی.

4: Psudounipolar

دا اصلآ دوه قطبه دی ددی دواړه دندرایټ او اکسون د یوی نقطی څخه منشاء اخلی. د بدن په Brain او Spinal card کی موجود دی.

(c) ketabton.com: The Digital Library

5: Bipolar

یو دانه دندرایټ او یو دانه اکسون لری.

د بدن په Olfactory حجراتو او په سترګو کی لیدل کیږی.

6: Multpolar

د نیورون معمول شکل لری یعنی د انسان د بدن نیورونونه اکثره په دی شکل کی وی په دی کی اکسون یودانه دی خو دندرایتونه پکی څو دانی وی، اکثره یی Star shape ستاره مانندہ شکل لری.

7: Purking cell

ناک ته ورته شکل لری دا دوه برخی لری یوه برخه یی ډبله ده او بله برخه یی نری ده. د نازک نهایت څخه یی Dendrite منشاء اخلی او د ډبلی برخی څخه یی Axon منشاء اخلی. زیاتره دا په Cerebral cortex کی موجود وی.

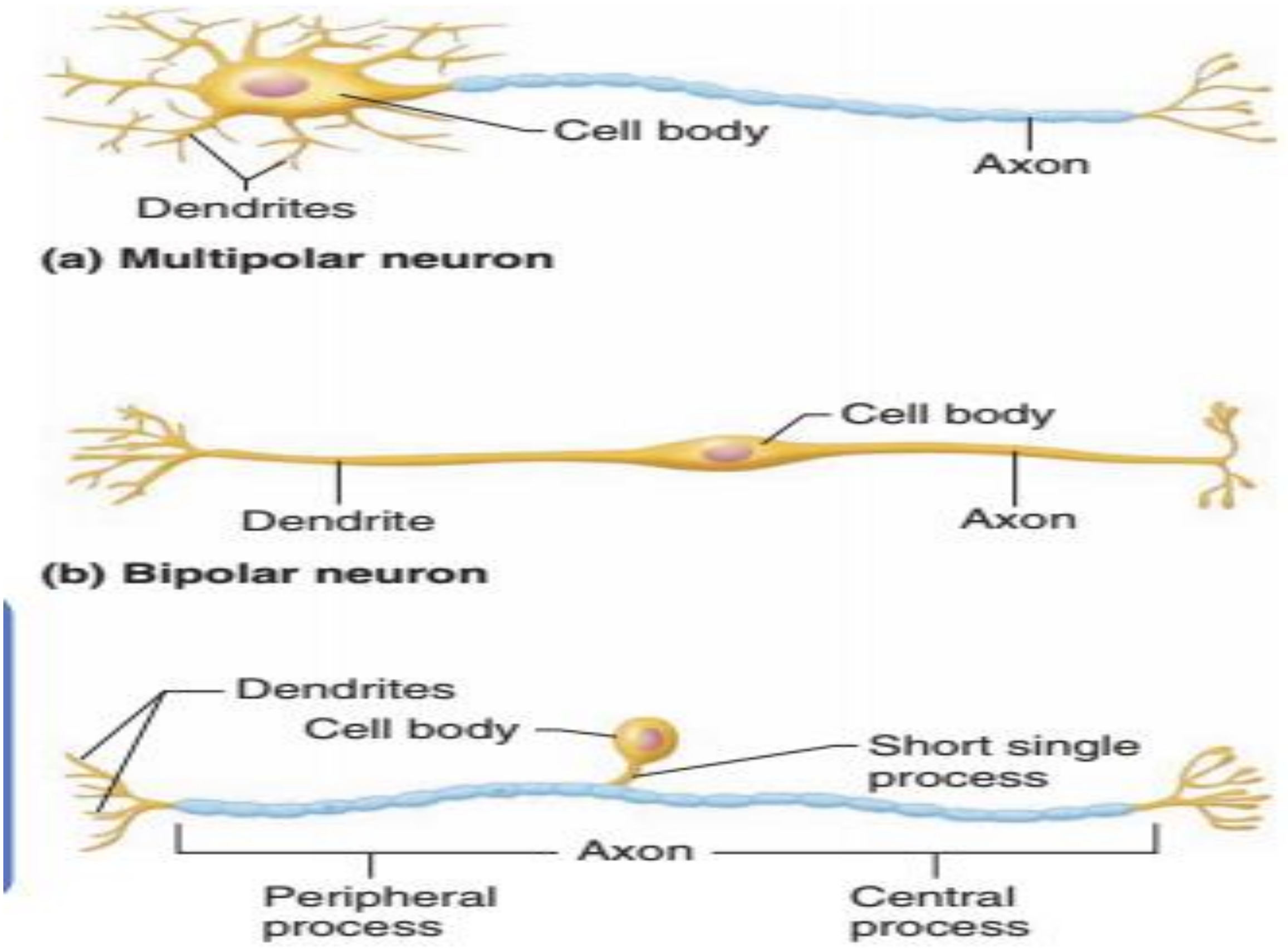

(a) Multipolar neuron

(b) Bipolar neuron

(c) Unipolar neuron

Figure 7.8 Classification of neurons on the basis of structure.

(c) ketabton.com: The Digital Library

ساینپس Synaps

د عصبی حجری او عمل کوونکی غړی ترمنځ غشایی تماس دی، دا عمل کوونکی غړی بل نیورون کیدای شی او یا کیدای شی یوه غده اوسی.

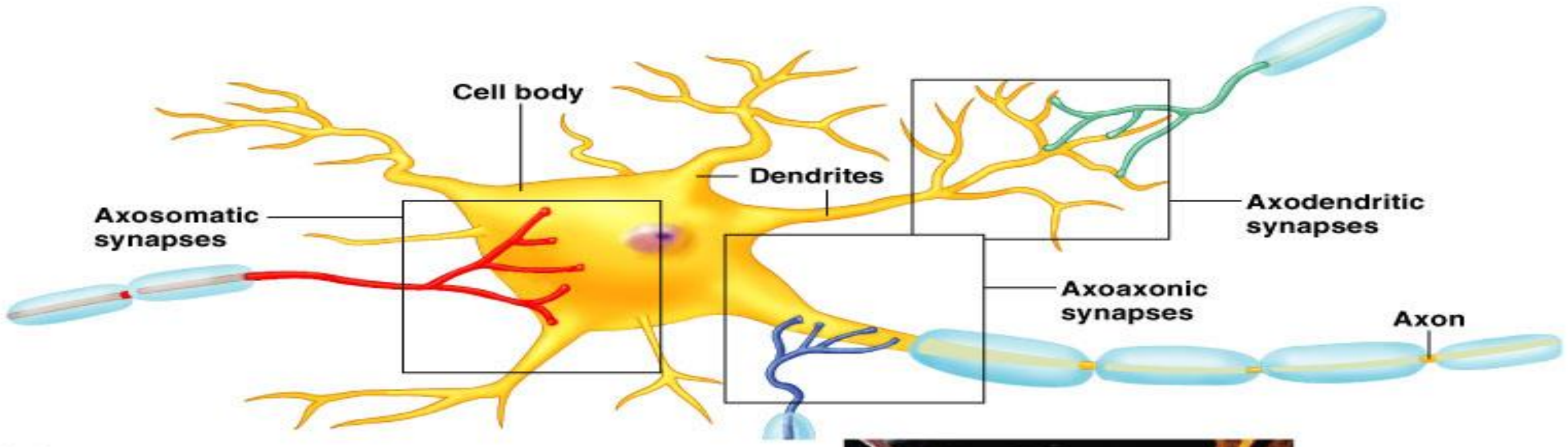

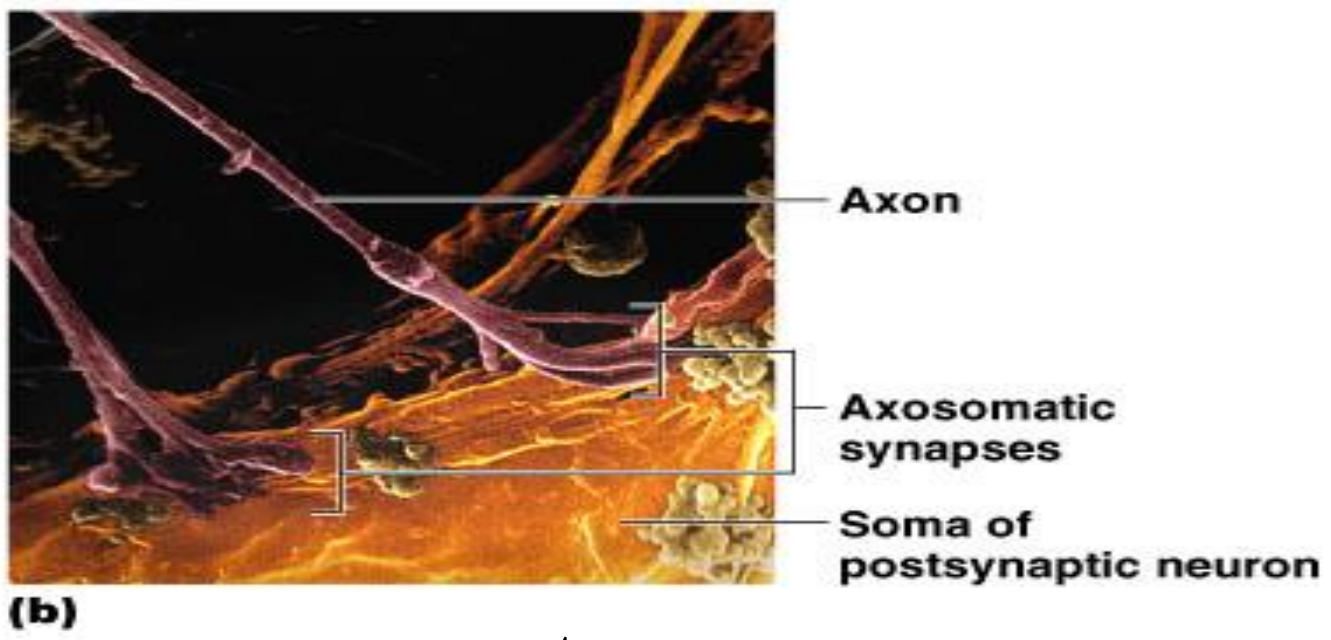

ساینپس په دوه ډوله دی:

1: Electrical

په دی ډول ساینپس کی د سیالو انتقالیدل د برقی چارجونو په واسطه صورت نیسی.

2: Chemical

په دی ډول ساینپس کی د سیالو انتقالیدل د Neurotransmitter په واسطه صورت نیسی.

یو نیورون بل نیورن سره په دری ډوله یوځای کیږی:

1: اکسون د اکسون سره چی دی ته Axoaxonic وایی.

2: اکسون د دندرایټ سره چی دی ته Axodendritic وایېږ.

3: اکسون د بل حجروی جسم سره چی دی ته Axosomatic وایی.

(c) ketabton.com: The Digital Library

ساینپس د جوړښت له نظره دری برخی لری:

1: Pre synaptic neuron 2: Post synaptic neuron

3: Synaptic cleft

اکسون په وروستی برخه کی د Terminal button لری ددی وظیفه داده چی: د ساینپس په جوړیدو کی برخه اخلی.

Presynaptic neuron خاص vesicle لری په دی کڅوړو کی به Acytylcholin وی او یابه Epineprin موجود وی. که چیری ورکی Acytylcholin وی هغی ته Cholenergic neuron وایی. او چیری ورکی Epineprin وی هغی ته Adrenergic neuron وایی.

کله چی ددی Cholenegic neuron څخه Acytylcholin د کڅوړی څخه راوځی او خپله وظیفه ترسره کړی نو د Cholinesterase انزایم په واسطه له منځه ځی.

Adrenergic neuron د Epinephrin ماده افرازوی. کله چی دا افراز شو ددی له منځه وړلو لپاره بل کوم انزایم نشته دوباره د Endocytosis د عملیی په واسطه Recycle کیږی.

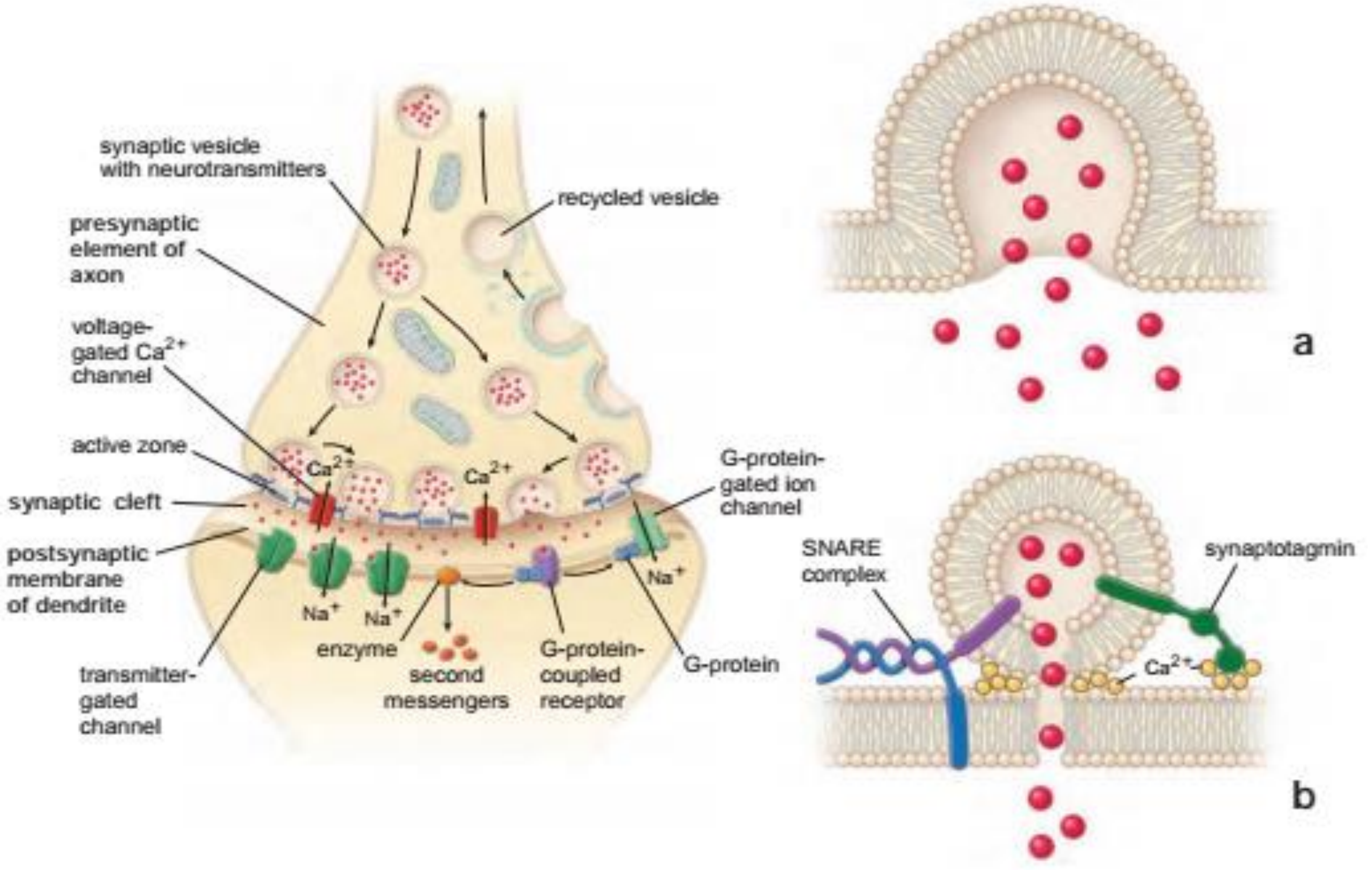

(c) ketabton.com: The Digital Library

Neuroglia

یو ډول خاص حجرات دی او وتلی برخی لری.

په C.N.S کی د نیورونونو ترمنځ موقیعت لری. په محیطی عصبی سیستم کی د Shwan cell سره مشابه دی.

وظیفه یی: نیورونونو ته استناد ورکوی د نیورونونو د تغذیی سبب ګرځی. د انسان د بدن دفاع کوی او د C.N.S بیلابیلی برخی ترمیموی، څلور ډولونه لری.

Astrocyte، Oligodendrocyte چی دی دواړو ته یی په شریکه Macroglia هم وایی، Microglia او Ependymal cell.

Astrocyte

ستاره یی حجرات دی ډیر شمیر بارزی لری دوه ډولونه لری.

1: Fibrous astrocyte 2: Protoplasmic astrocyte

په Protoplasmic astrocyte کی د بارزو شمیره ډیره ده په Gray matter او د Capillary په شاوخوا کی(د Capillary ګرد چاپیره یو ساختمان دی چی د Perinascular feet نومیږی پراته دی)

Fibrous astrocyte بارزی یا استطالات یکی کم دی په White matter کی موجود دی او د دماغو او Spinal card تخریب شوی برخی دوباره ترمیموی.

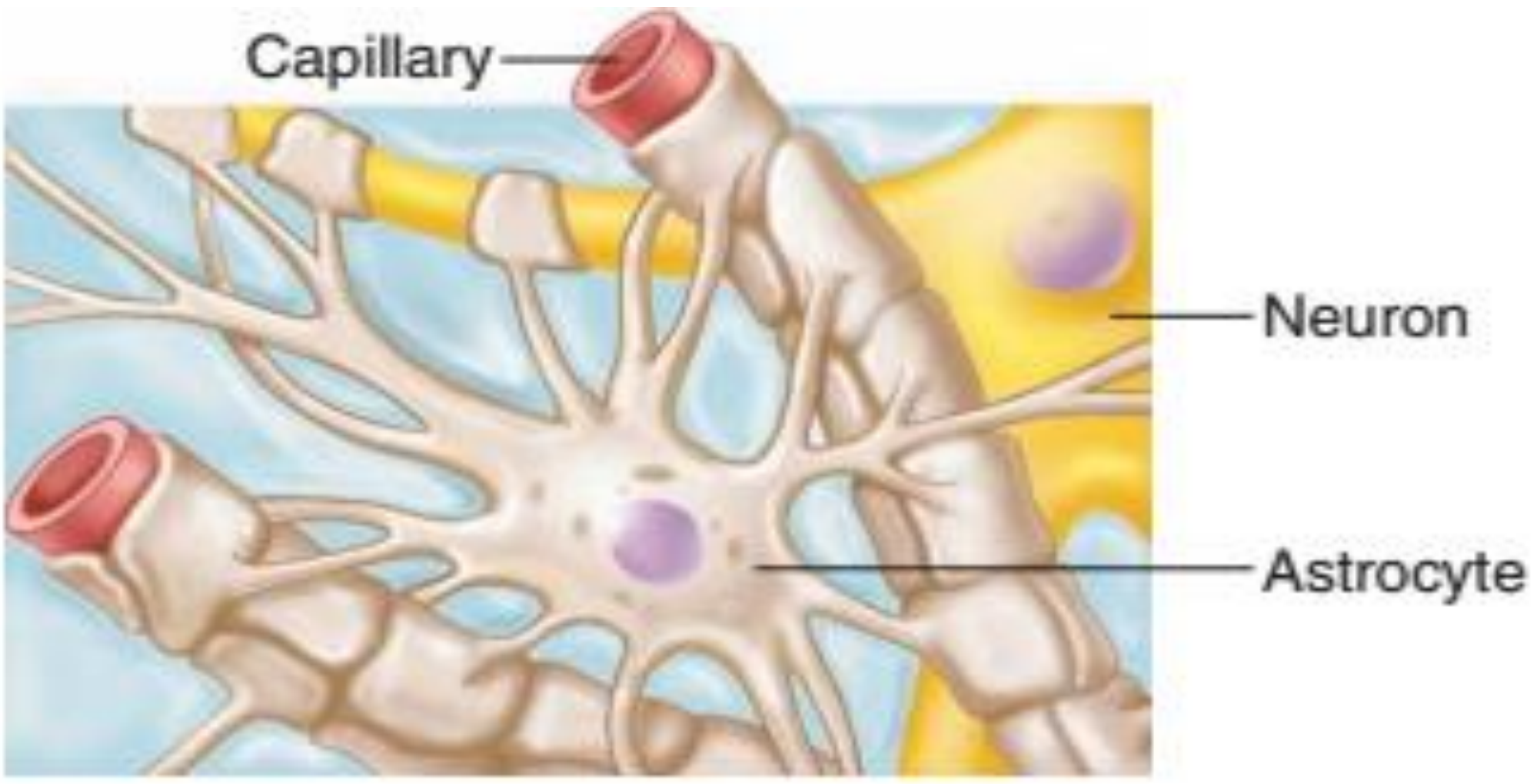

(a) Astrocytes are the most abundant and versatile neuroglia.

(c) ketabton.com: The Digital Library

Oligodendrocyte

دا د Astrocyte څخه کوچنی دی استطالات یی هم د Astrocyte په نسبت کم دی د وینی د رګونو په شاوخوا کی ډیر دی په Gray matter کی هم شتون لری لږه اندازه یی په White matter کی شتون لری.

وظیفه یی: په C.N.S کی د Myalin sheat جوړوی.

Astorcyte او Oligodendrocyte دی دواړو ته په شریکه Macroglia هم وایی.

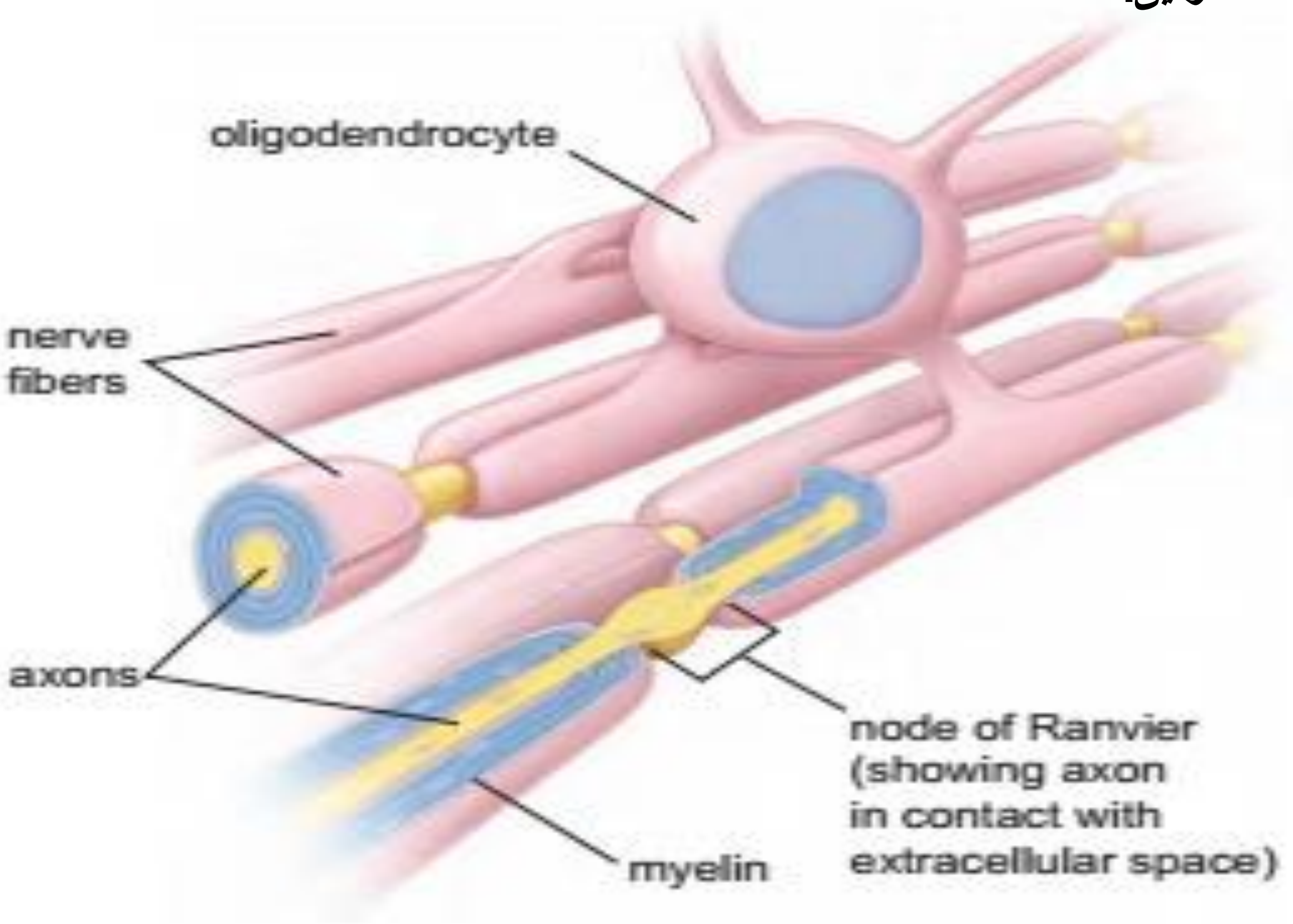

Microglia

دا د Mesoderm څخه منشاء اخلی جوړښت یی د Fibroblast حجراتو سره مساوی دی او د لایزوزوم شمیر پکی ډیر دی د همدی کبله یی وظیفه هم

(c) ketabton.com: The Digital Library

Pahgocytosis بلع کولو کی رول لری. دا حجرات په Gray matter، White matter او د Blood capillary کی موجود دی.

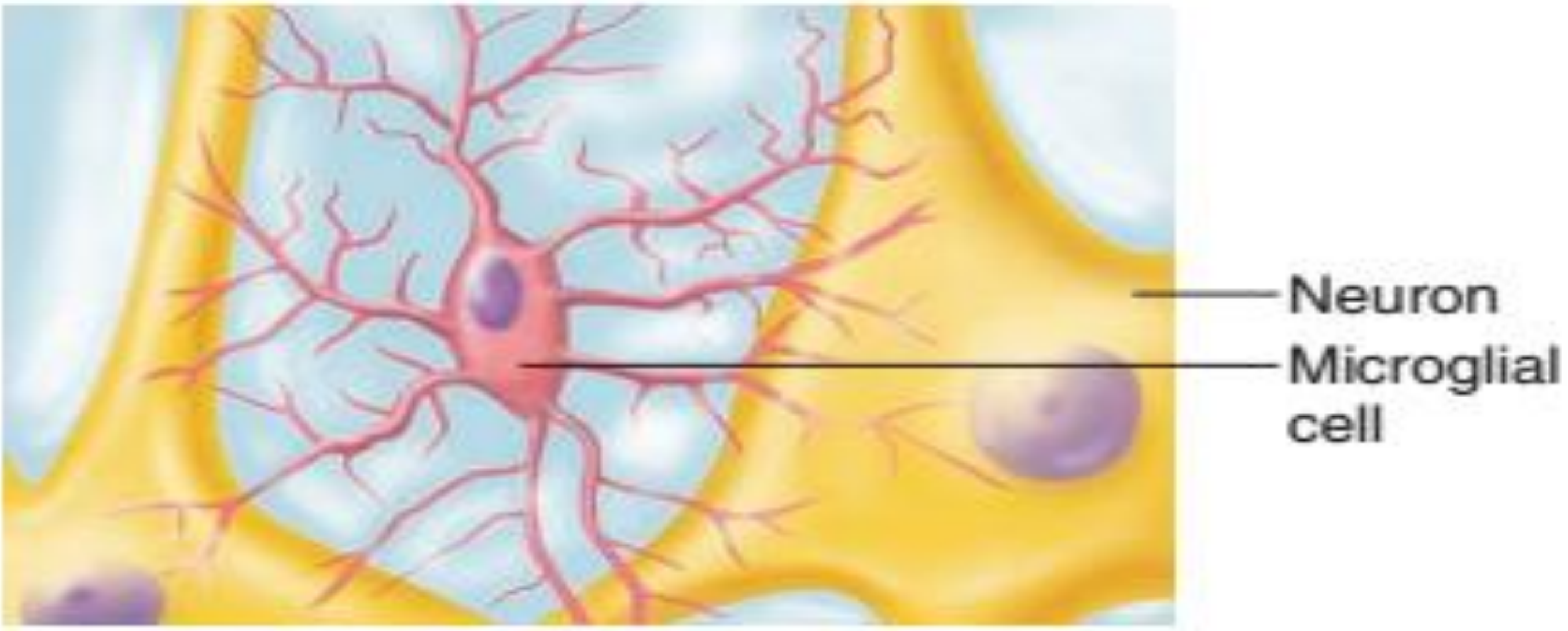

(b) Microglial cells are phagocytes that defend CNS cells.

Epindymal cell

دا حجرات په Spinal canal او Ventricle of brain کی موجود دی د Microvillia درلودونکی دی. دوه دانی Ependymal cell د Desmosome په واسطه وصل دی.

کله چی Epindymal cell د Blood capillary سره یوځای شی دی ته Chroid plexus وایی.

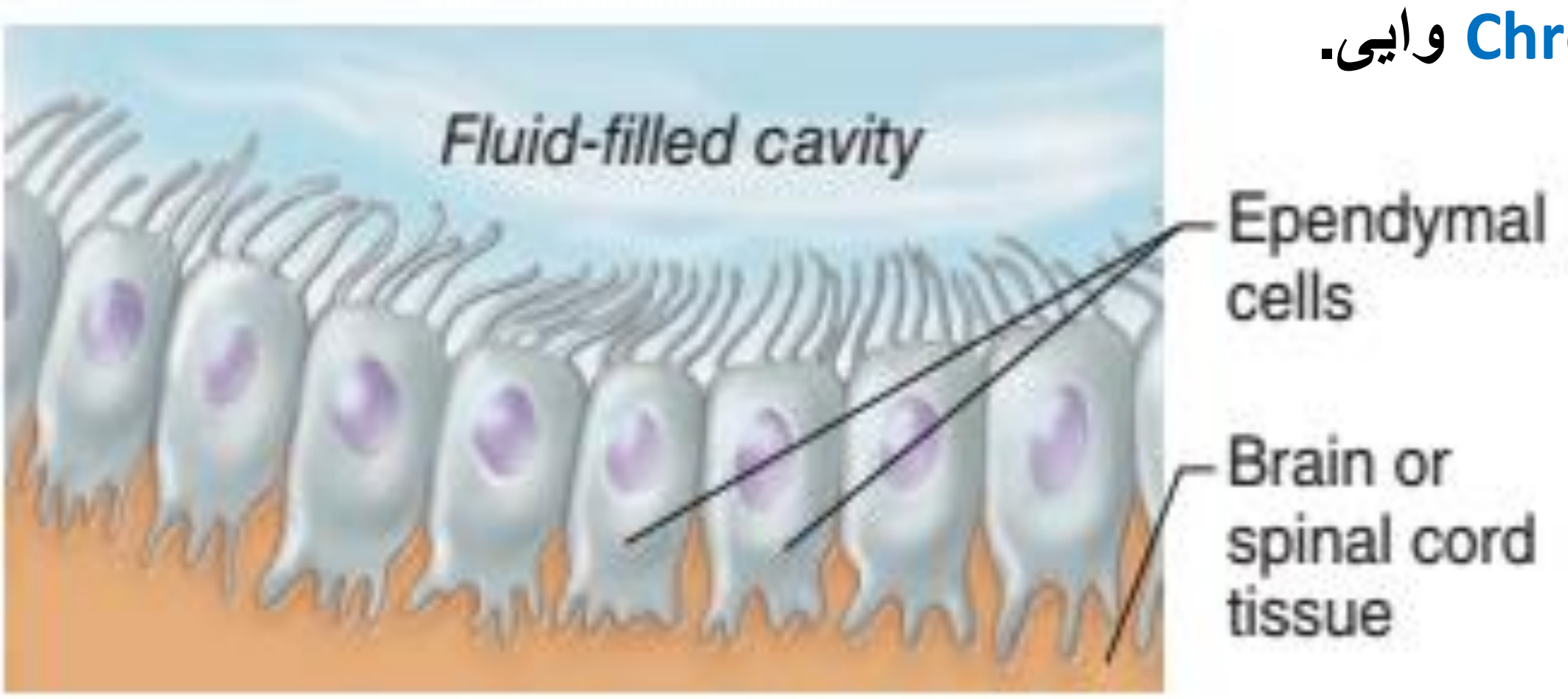

(c) Ependymal cells line cerebrospinal fluid–filled cavities.

(c) ketabton.com: The Digital Library

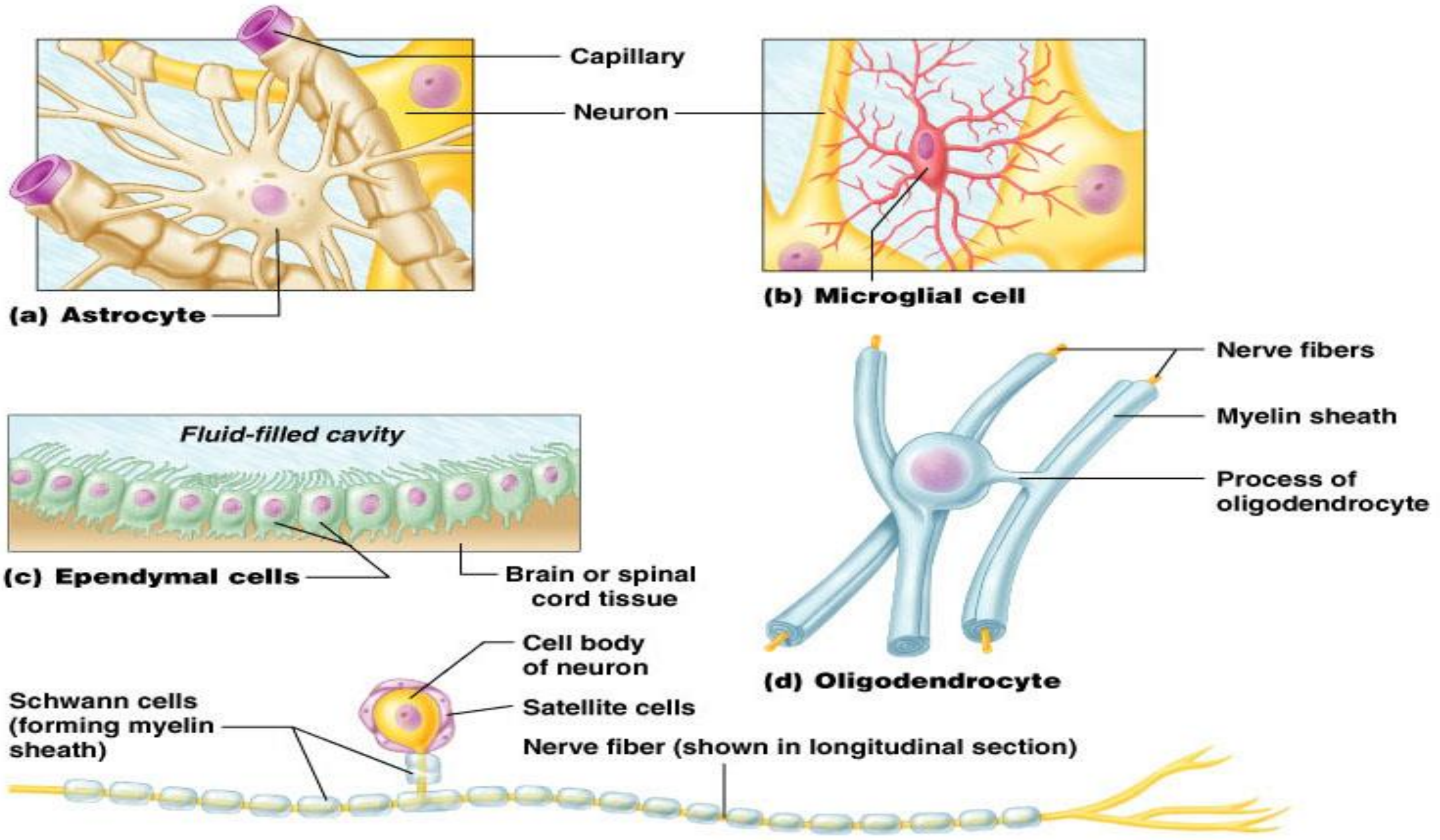

BBB(Blood brain barrier)

د انسان په دماغ کی چی کومه Neuroglia د Blood capillary سره یوځای کیږی په همدی ډول ددی Brain او Blood capillary ترمنځ یی پرده جوړه کړی چی دی ته BBB وایی.

BBB ځینی موادو ته د تیریدو اجازه ورکوی او ځینو ته د تیریدو اجازه نه ورکوی یعنی Semipemible غشاء ده.

(c) ketabton.com: The Digital Library

سیستمیک هستولوژی

یوولسم فصل

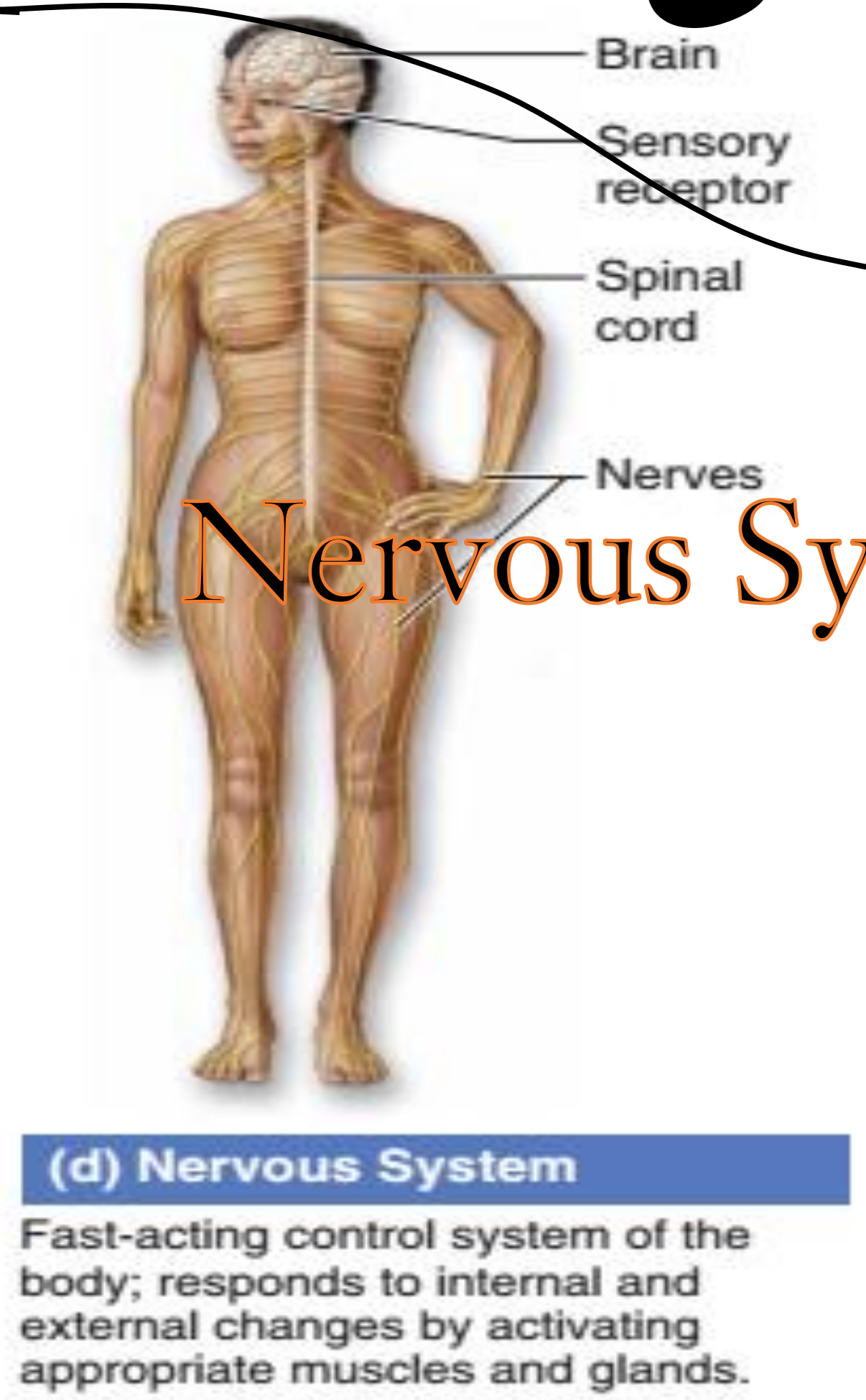

Nervous System عصبی سیستم

د اناتومی له نظره عصبی سیستم له دوه برخو څخه جوړ شوی دی:

■ Central nervous system

کوم چې د نخاع یا Spinal cord او Brain څخه جوړ شوی دی، چې Brain هم د Cerebrum او Cerebellum څخه په وجود راغلی دی.

■ Peiphral nervous system

د Periphral nerves او Periphral ganglion څخه جوړ شوی دی.

(c) ketabton.com: The Digital Library

چی بیا Peripharl nerves د Spinal nerves او Cranial nerves څخه جوړ شوی دی.

او Periphral ganglion د Cerebro spinal ganglion او Autonamic ganglions څخه جوړ شوی دی.

مرکزی عصبی سیستم ټول عصبی موجی دبدن د داخلی برخو (Interoceptive) او خارجی محیط څخه (Exteroceptive) اخلی او محیطی عصبی سیستم یا PNS انساج او اعضاء د مرکزی عصبی سیستم سره وصلوی.

همدارنګه د عملی له نظره عصبی سیستم په Somatic nervous system او Autonamic nervous system باندی ویشل شوی دی، چی هر یو یی یوه Central برخه او یوه Periphral برخی لری.

د نیورون یا عصبی حجری په سایتوپلازم کی دوه خصوصیات زیات تبارز کوی:

- Irritability یا تخریش

یعنی د خارجی عواملو په مقابل کی څه فزیکی او یا کیمیاوی عکس العمل ښکاره کوی.

- Conductivity یا انتقال

نیورون کولای شی چی عصبی امواج د یوی نقطی څخه بلی نقطی ته یعنی عصبی امواج د نیورون نورو برخو ته او یا نورو نیورونونو ته انتقال کړی.

د مرکزي عصبي سیستم نسجي جوړښت:

- Gray matter (Cell bodies)
- White matter (Neuron process)

Neuropil

The meshwork of axonal, dendritic, and glial processes associated with the gray matter is called the neuropil.

(c) ketabton.com: The Digital Library

Spinal cord

شوکی نخاع

یو مخروطی شکله اوږد ساختمان دی چې د Vertebral column په کانال کې قرار لري. چې په عرضانی مقطع کې بیضوی شکل لري. چې په خلفی برخه د Dorsal medium septum په واسطه په دوو برخو ویشل کیږي، حال داچې په قدامی برخه کې یې Anterior median fissure وجود لري. نخاع د Piamatter په واسطه پوښل شوی ده، چې Anterior median fissure ته داخلیږي، که څه هم نخاع د Cervical، Dorsal، Lumber او Sacral برخو څخه جوړه شوی خو د نسجی ساختمان له نظره سره تقریباً یوشان جوړښت لري.

د نخاع په مرکزی برخه کې یو H مانند ساختمان لیدل کیږي کوم چې د Gray matter څخه جوړ شوی دی د H د ساختمان قدامی بازو د Anterior corn یا Ventral horn په نوم او خلفی بازو د Post- xom یا Dorsal horn په نوم یادیږي. علاوه ددی څخه ظهری نخاع او د 1-2 lumber فقراتو د نخاع د H په ساختمان کې یو جنبی بازو یا Lat corn هم وجود لري چې قدامی Corn حرکتی یا Motor، خلفی Corn حسی یا Sensory او جنبی Corn د Autonumic سیستم پوري مربوط دی.

همدارنګه د H د ساختمان د افقی خط په وسط کې د نخاع Central canal قرار لري، چې د Ependyma په واسطه پوښل شوی، د H ساختمان په شاوخوا کې سپینه ماده قرار لري او خاکستری ماده یی احاطه کړي، همدارنګه د نخاع په خارجی سطحه کې د نورو ګلیا یوه نازکه طبقه هم لیدل کیږي.

د شوکی نخاع نسجی جوړښت:

- Gray matter یا خاکستری ماده

د نسجی ساختمان له نظره د عصبی حجراتو د جسم، نوروګلیا او یو تعداد الیافو څخه جوړه شوی ده، چې نیورونونه یې اکثراً multi polar دی.

- White matter یا سپینه ماده

صرف د عصبی الیافو او نوروګلیا څخه جوړه شوی ده، مګر د نیورون جسم په کې نه لیدل کیږي.

(c) ketabton.com: The Digital Library

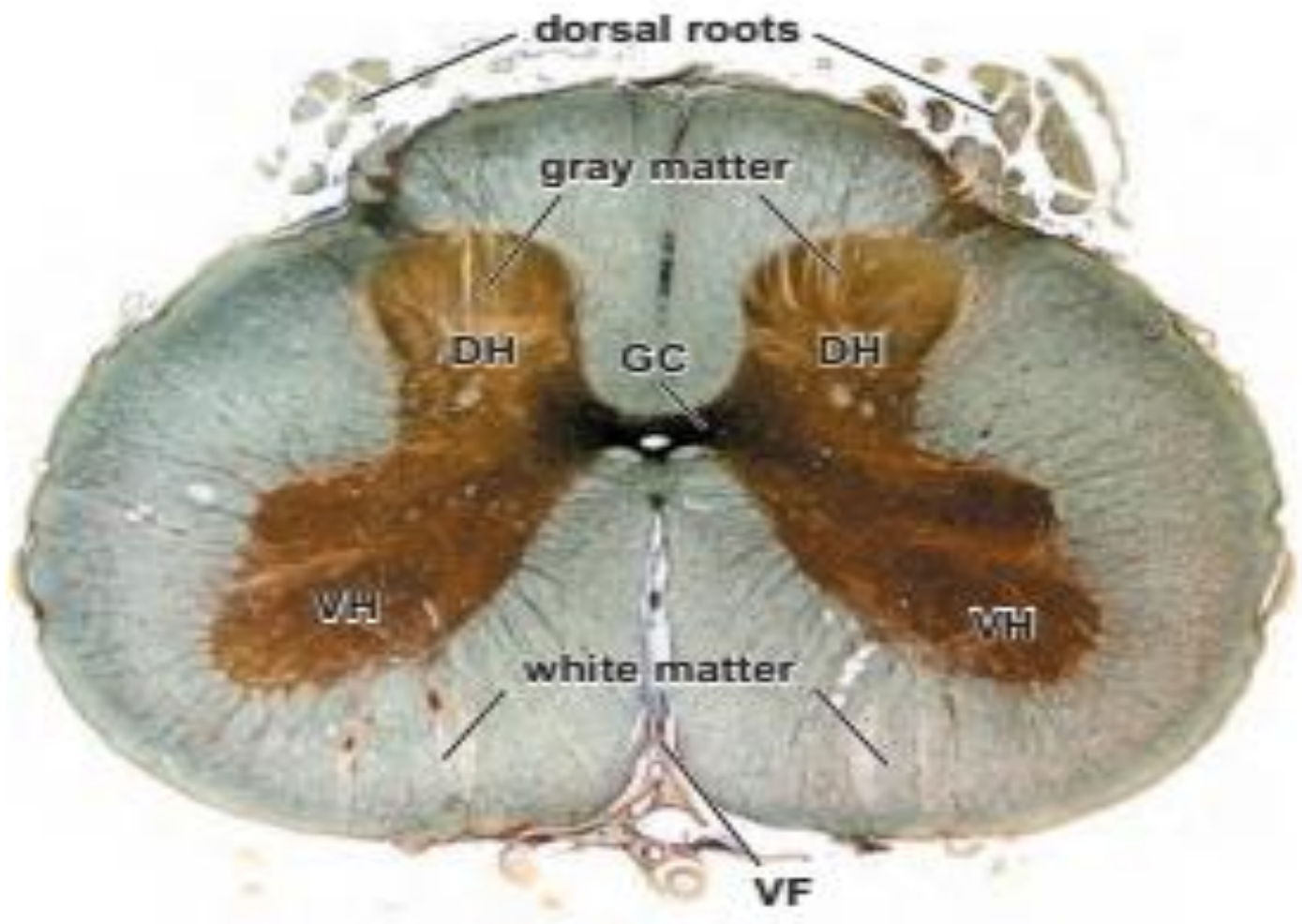

Cerebellum یا مخیخ

مخیخ د دونیم کرو او یو مرکزی برخی یا Vermis څخه جوړ شوی دی چې د یو تعداد Fissure په واسطه په Lobules باندی ویشل کیږی او په مقطع کی د یوی ونی په شان ښکاری، نو ځکه د شجرالحیاهٔ یا The Arbor vitae په نوم یادیږی.

د نسجی ساختمان له نظره د سپینی مادی څخه جوړ شوی.

د مخیخ قشر د دریوو طبقو څخه جوړ شوی دی:

- Molecullar layer

د یوتعداد کوچنیو عصبی حجراتو او بی له میالین الیافو څخه جوړ شوی.

- Middle layer

د یوه قطار لویو عصبی حجراتو څخه د Purkinje cells په نوم جوړ شوی دی.

- Granular layer

د یو زیات تعداد کوچنیو دانه دارو عصبی حجراتو څخه جوړه شوی.

د مخیخ دنده د مخططو عضلو په کنترول سره په توازن او تعادل کی برخه اخلی.

د مخیخ د حجرو ترمنځ اړیکي:

- دانه داره طبقه : ۳ - ۶ دندرایتونه او یو بی میالین اکسون یې مالیکولي طبقې ته ورځي

(c) ketabton.com: The Digital Library

- Purkinje Cells په منځنۍ طبقه کې دي دندرایتونه یې ماليکولي طبقې ته ځي او بې میالینه اکسون یې له دانه دارې طبقې تېر او د مخیخ سپینې مادې ته ځي
- د ماليکولي طبقې حجرې دستوري شکل لري د سطحي حجرې کوچنۍ او لنډ اکسون او ډنډرایت لري او لاندیني حجرې یې اوږد اکسون لري . د پورکینجي حجرو په جسم قرار نیسي .
- په قشر کې د Mossy Fibers او Climbing Fibers الیافو نـهایات شته
- دا الیاف له دماغ او نخاع څخه مخیخ ته ورځي
- Mossy الیاف د دانه دارې طبقې له حجرو سره ساینپس جوړوي
- Climbing الیاف له دانه دارې طبقې تېرېږي او او پرکینجي حجرو سره اړیکه نیسي .

Cerebrum

دماغ اکبر

له دوو نیمو کرو څخه جوړ دی، خړه ماده په قشر کې واقع ده، سطحه یې تبارزات او فرورفتګي لري، د سطحې مساحت ۲۰۰۰۰۰ ملي متره مربع دی، پنډوالی یې ۱،۵ - ۴ ملي متره دی، په سپینه ماده کې یو شمېر خړمواد د nucleus په نامه شته، سپینه ماده میالین داره الیاف لري،خړه ماده حجروي اجسام ، عصبي الیاف ، نیوروګلیا او د ویني شعریه لري.

Cerebrum نسجي جوړښت:

د لاندې طبقو څخه جوړه ده:

- **Molecular layer**

دا طبقه زیاتره د لاندینو طبقو د حجراتو د الیافو څخه جوړه شوی ده چې د قشر د سطحې سره موازی قرار نیسی. خو یو لږ تعداد عصبی حجرات هم په کی لیدل کیږی.

- **External granular layer**

د یو تعداد کوچنیو عصبی حجراتو څخه جوړه شوی، چې د حجراتو جسم یی اکثرآ په مثلثی شکل لیدل کیږی.

(c) ketabton.com: The Digital Library

- **Extrnal Pyramidal layer**

په دی طبقه کی اهرامی شکل عصبی حجرات او کوچنی دانه داره عصبی حجرات لیدل کیږی.

- **Internal Granular layer**

د کوچنیو دانه دارو عصبی حجراتو یا Granule cells څخه جوړه شوی ده.

- **Internal pyramidal or Ganglionar layer**

دا طبقه د لویو او متوسطو اهرامی حجراتو څخه جوړه شوی.

- **Poly morph layer**

په دی طبقه کی مختلف الشکله عصبی حجرات لیدل کیږی.

د Cerebrum سپینه ماده د میالین داره عصبی الیافو او نورو ګلیا څخه جوړه شوی ده او معمولآ دری نوع الیاف په هغه کی لیدل کیږی.

- Association fibers

د یوی نیمی کری مختلف قشری مراکز سره وصلوی.

- Commissural fibers

د یوی نیمی کری مختلف قشری مراکز د بلی نیمی کری د قشری مراکزو سره وصلوی.

- Projection fibers

د دماغ اکبر قشر له نورو مرکزونو سره وصلوی.

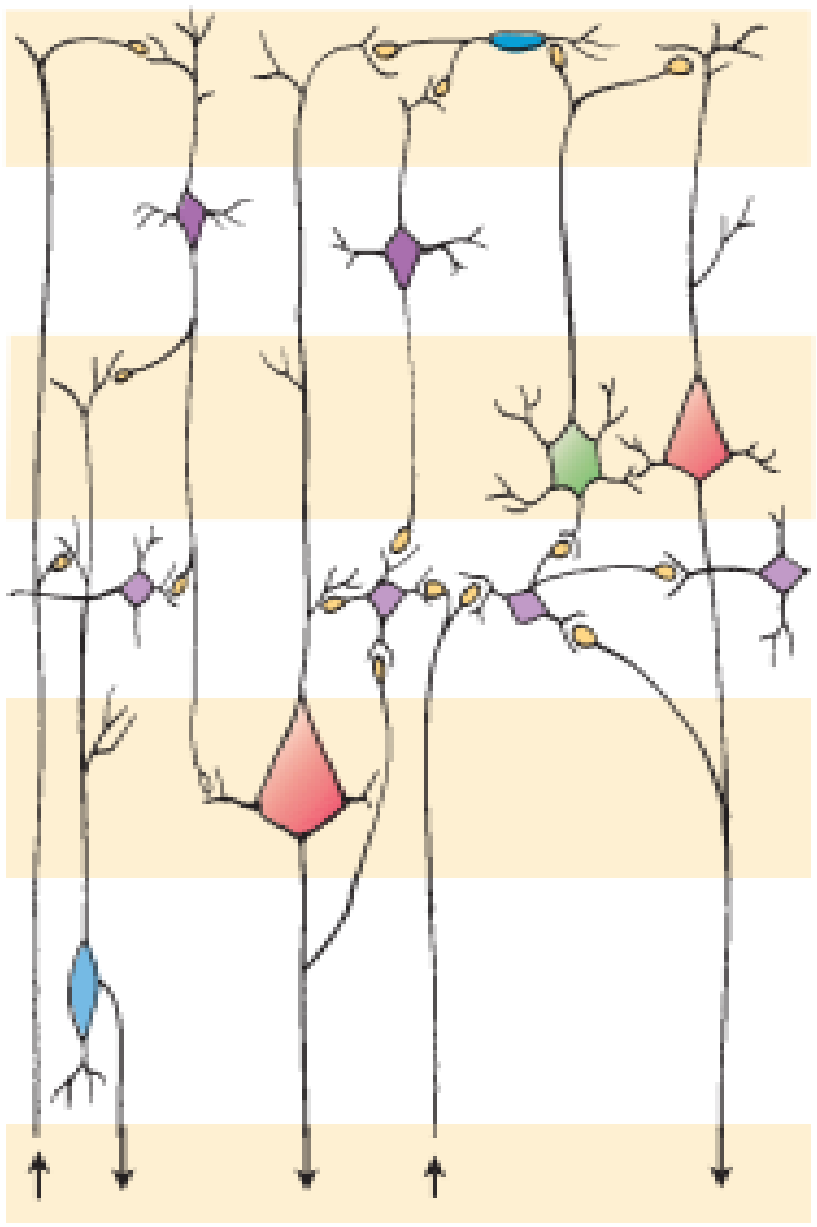

(c) ketabton.com: The Digital Library

Nerve Ganglion

د عصبي حجرو د جسم اجتماع خارج له مرکزي عصبي سیستم څخه عصبي عقده بلل کیږي.

د عصبي حجرو د جسم اجتماع په مرکزي عصبي سیستم کې عصبي هسته بلل کیږي.

په دوه ډوله دي :

- Cerebrospinal Ganglions
- Autonomic Ganglions

هره عقده تقریباً 50000 عصبي حجرې لري، ټول عصبي عقدات و منضم نسج د یوه کپسول په وسیله احاطه شوي دي، له کپسول څخه کولاجن او شبکوي الیاف عقدې ته داخلیږي، د حجرو جسم، اکسون او دنډرایت یې په جوړښت کې برخه لري، سټلایت حجرې د پوښ په ډول په هره عقده کې د موجودې حجرې د جسم په محیط کې واقع دی.

Cerebrospinal ganglions

نخاعی عقدات یو تعداد دوک مانندہ تبارزات دی، چی د نخاع د Dorsal root په مسیر کی او دماغی عقدات هم یو تعداد دوک مانندہ تبارزات دی، چی د قحفی اعصابو په مسیر کی قرار لری، ددی عقداتو عصبی حجرات د Pseudo unipolar neurone ډوله څخه دی، چی صرف یو اکسون لری او د T په شکل په دوه ښاخو ویشل کیږی. یو شاخ یی چی لږ ضخیمه ده او نخاعی عصب او یا قحفی عصب ته داخل او محیط ته ځی او بل شاخ یی چی لږ څه نازکه ده مرکزی عصبی سیستم ته داخلیږی، د ساختمان له نظره دواړه ښاخی مشابه ساختمان لری، د عصبی حجراتو جسمونه زیاتره د عقدی په محیط کی قرار لری. او د هری حجری د جسم په شاوخوا کی یو تعداد مکعبی حجرات د Satellite cells او یا Amphicyte په نوم (احاطه کوونکی حجرات) د یوه پوښ په شکل وجود لری، همدارنګه ددی حجراتو په شاوخوا کی د مرکزی عصبی سیستم د نوروګلیا حجرات هم قرار لری.

Autonomic Ganglion

دا عقدات د یو تعداد متبارزو ساختمانونو په شکل د سمپاتیک زنځیر په مسیر کی او همدارنګه د احشاّ په جدار کی لیدل کیږی. خو د احشاّ د جدار عقدات ډیر واړه دی او عصبی حجرات یی د Multipolar neurone د ګروپ څخه دی. چی ستاره یی شکل لری. ددی عصبی حجرات په خپل شاوخوا کی Satellite cells نه لری او دهغه پر ځای یو تعداد دوک مانندہ حجرات چی د Fibroblast سره مشابه دی وجود لری.

(c) ketabton.com: The Digital Library

د یو تعداد عصبی عقداتو عصبی حجراتو تغیر شکل کړی دی مثلآ: د Adrenal gland د Medulla عصبی حجرات د نداریت او اکسون نه لری، خو یو تعداد افرازی دانی د Cathecolamine د ګروپ څخه (ادرینالین او نارادرینالین) د حجراتو د تحریک په وخت کی وینی ته داخلوی.

Dorsal Root Ganglions

- Neurons
- Fibers
- Connective Tissue

Periphral Nerves

محیطی اعصاب

د یو تعداد زیاتو عصبی الیافو څخه عبارت دی چی د منضم نسج په واسطه د یو بل سره وصل شوی او Spinal nerves او Cranial nerves په هغه کی شامل دی. ددی اعصابو په ترکیب کی هم حرکی عصبی الیاف او هم حسی عصبی الیاف شامل دی.

محیطی عصب د یوه منضم نسج په واسطه چی Epineurium نومیږی پوښل شوی دی.

چی په هغه کی Collagen، Fibroblast، په کم تعداد Elastic fibers او Capillaries شامل دی.

د Epineurium په داخل کی Fascicles موجود دی، چی د هر Fascicle په شاوخوا کی یو مقدار منضم نسج د Perineurium په نوم موجود دی. د Perineurium څخه یو تعداد د منضم نسج نازکی ورقی منشاء اخلی او د عصبی الیافو په شاوخوا کی قرار نیسی چی د Endoneurium په نوم یادیږی. چی دا ورقه د Schwann cell د قاعدوی غشاء سره ارتباط لری.

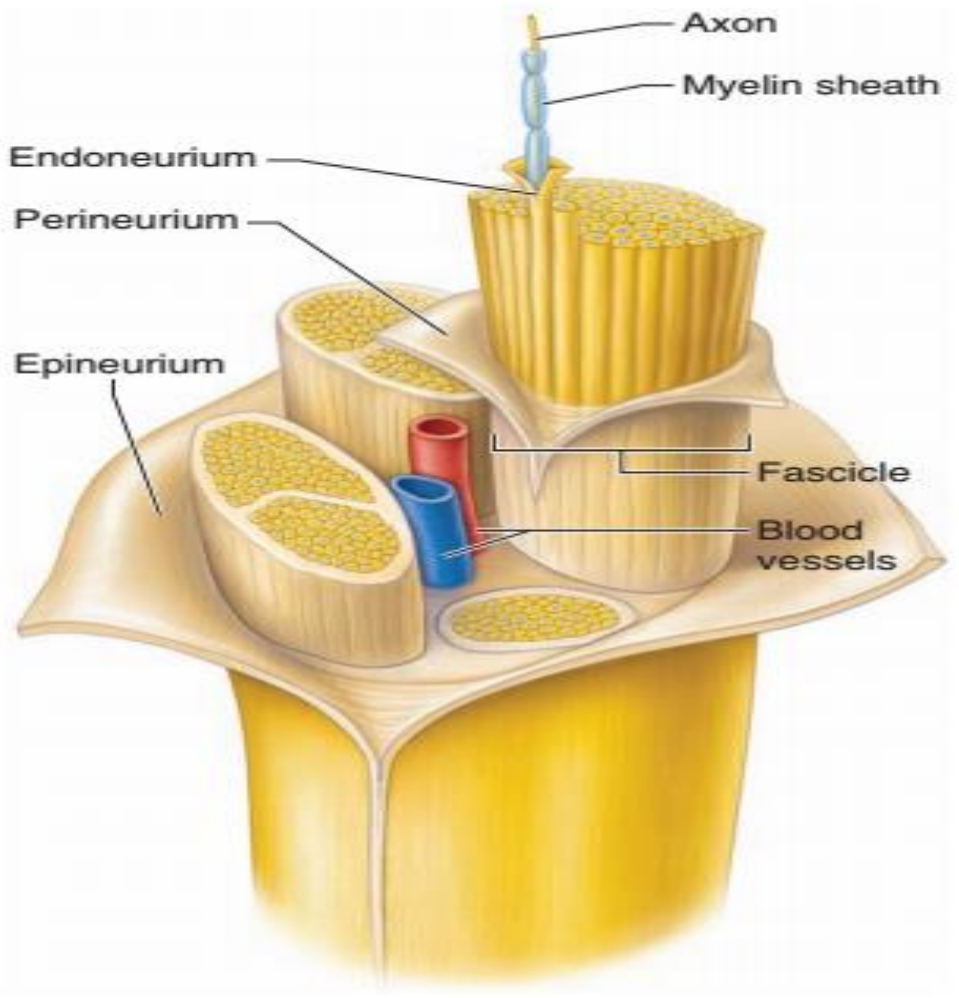

(c) ketabton.com: The Digital Library

Connective Tissue Components of a Peripheral Nerve

• The endoneurium includes loose connective tissue surrounding each individual nerve fiber.

• The perineurium includes specialized connective tissue surrounding each nerve fascicle.

• The epineurium includes dense irregular connective tissue that surrounds a peripheral nerve and fills the spaces between nerve fascicles.

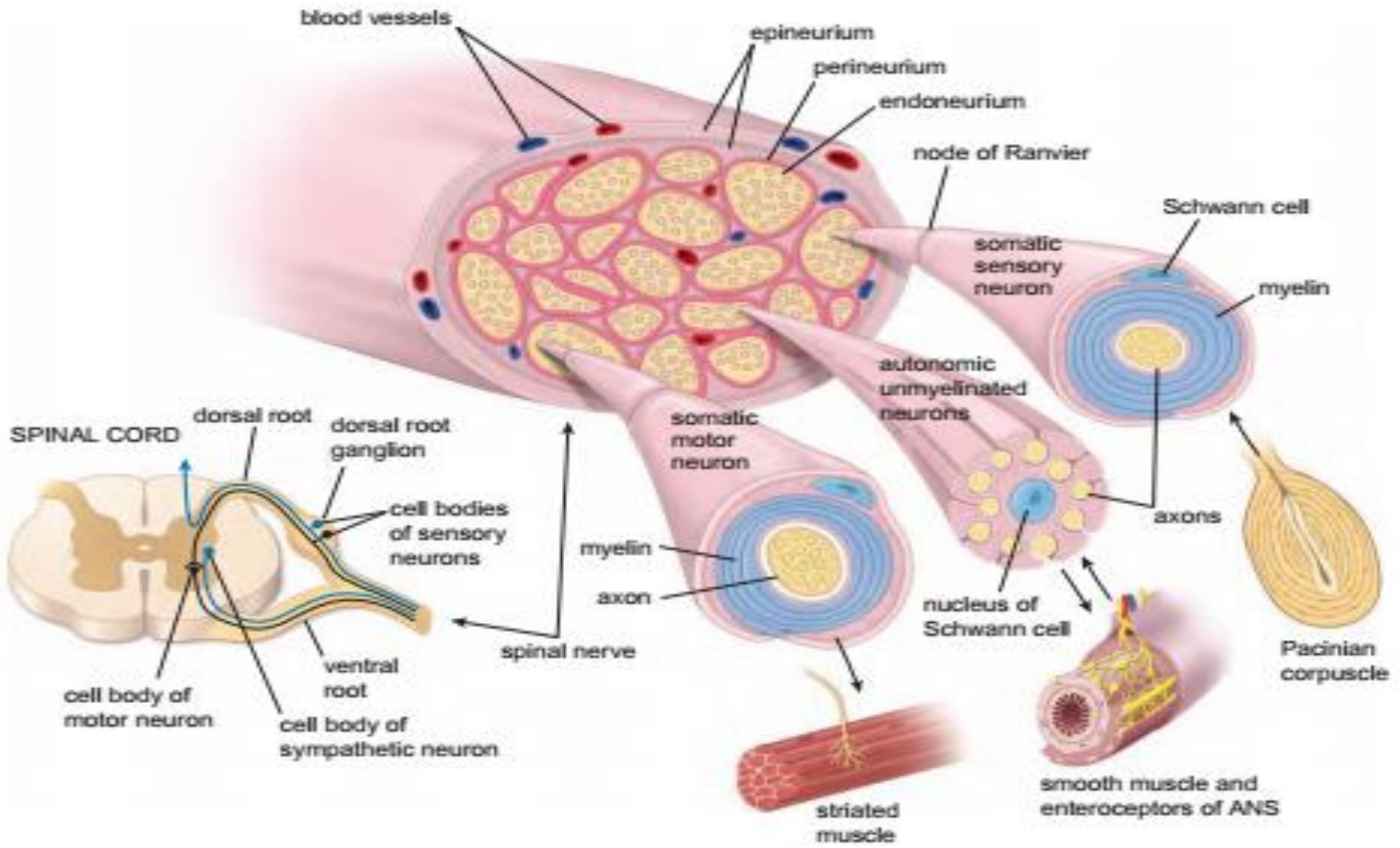

د مرکزی عصبی سیستم محافظوی ساختمانونه

عصبی نسج ډیر نازک او ظریف دی او کافی حفاظت او تغذیی ته اړتیا لری. چی په اول قدم کی د هډوکو د یوی محافظی په واسطه چی عبارت دی له جمجمی یا Cranium او Vertebral column څخه دی. د هډوکو ددی پوښ څخه لاندی دری طبقی وجود لری، چی د Meninges یا سحایا په نوم یادیږی. چی د Meninges خارجی طبقه Dura matter یا pachy meninges نومیږی، چی د جمجمی د هډوکو د داخلی سطحی سره نښتی ده او یوه لیفی او مستحکمه طبقه ده چی د Foramen magnum له لاری د یو تیوب مانند ساختمان په شکل چی د نخاع په شاوخوا کی قرار نیسی. خو د هډوکو سره د یوی فاصلی په

(c) ketabton.com: The Digital Library

واسطه چی Epidural or Extradural space نومیږی جدا کیږی. د Meninges منځنی طبقه د Arachnoid په نوم یادیږی چی د شبکوی الیافو د نازکو رشتو څخه جوړه شوی ده، د Meninges داخلی طبقه چی د مغزو او نخاع سره په تماس کی ده د Piamatter په نوم یادیږی، چی په هغی کی Capillaries شامل دی.

د Arachnoid او Piamatter ساختمان سره شباهت لری او بعضی اوقات د یوی واحدی غشاء په توګه چی Lepto menige نومیږی مطالعه کیږی.

Dura matter

د جمجمی دا برخه دوه طبقی لری، چی خارجی طبقه یی د Dense connective tissue، Capillaries او Nerves څخه جوړه ده.

او داخلی طبقه یی د Dense connective tissue څخه جوړه شوی ده او د یوی طبقی Mesothelial cells په واسطه پوښل شوی ده.

- Arachnoid

دا یوه نازکه او د Vessles درلودونکی طبقه ده. د Arachnoid څخه یو تعداد Trabeculae منشاء اخلی او د Piamatter سره ارتباط لری.

- Piamatter

یوه نازکه پرده ده چی دمغزو د سطحی سره ارتباط لری او د مغزو د سطحی په Fissure کی دننه ننوځی. دا ورقه د دوو طبقو څخه جوړده. چی یوه یی داخلی طبقه ده چی د Intima pia په نوم یادیږی، چی د شبکوی الیافو او الاستیک الیافو څخه جوړه شوی ده او هغه رګونه چی مغرو ته داخلیږی ددی طبقی په واسطه پوښل کیږی.

او بله یی خارجی طبقه ده چی د Epipial layer په نوم یادیږی چی د کولاجن الیافو او یو تعداد فبروبلاستو څخه جوړه شوی ده. دا طبقه د Arachnoid سره ارتباط لری او د یوی طبقی Mesothelial cells په واسطه پوښل شوی ده، د Carotide شریان او Vertibral شریان ښاخي د Piamatter له لاری مرکزی عصبی سیستم ته داخلیږی.

(c) ketabton.com: The Digital Library

Choroid Plexus & CSF

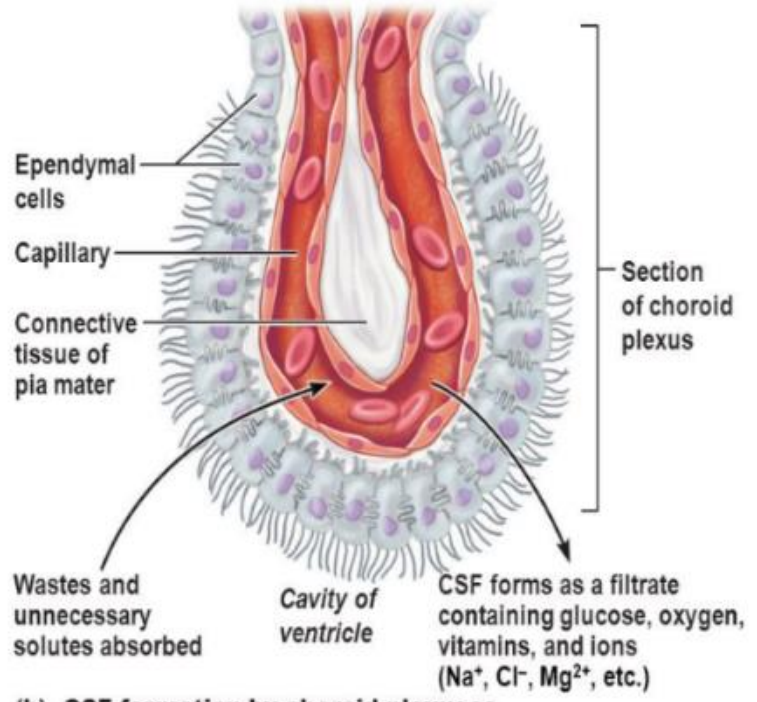

(b) CSF formation by choroid plexuses

NON NERVOUS EPITHELIUM

3rd and 4th ventricle roof and lat ventricle walls

ependymal cells (cuboid cells)

د عصبی نسج تشکیل

په ابتدایه کی د Ectoderm څخه یو تیوب مانند ساختمان د Neural tube په نوم په وجود راځی، او د هغه د اطرافو حجرات Neural crest جوړوی، چی د عصبی تیوب او Neural crest څخه د عصبی سیستم مختلف ساختمانونه په وجود راځی. د نیوروګلیا حجرات او Satellite cells تول عمر انقسام کوی خو نیورون له تولد وروسته د انقسام خاصیت د لاسه ورکوی او که تخریب شی د نیوروګلیا حجرات د هغه ځای نیسی.

(c) ketabton.com: The Digital Library

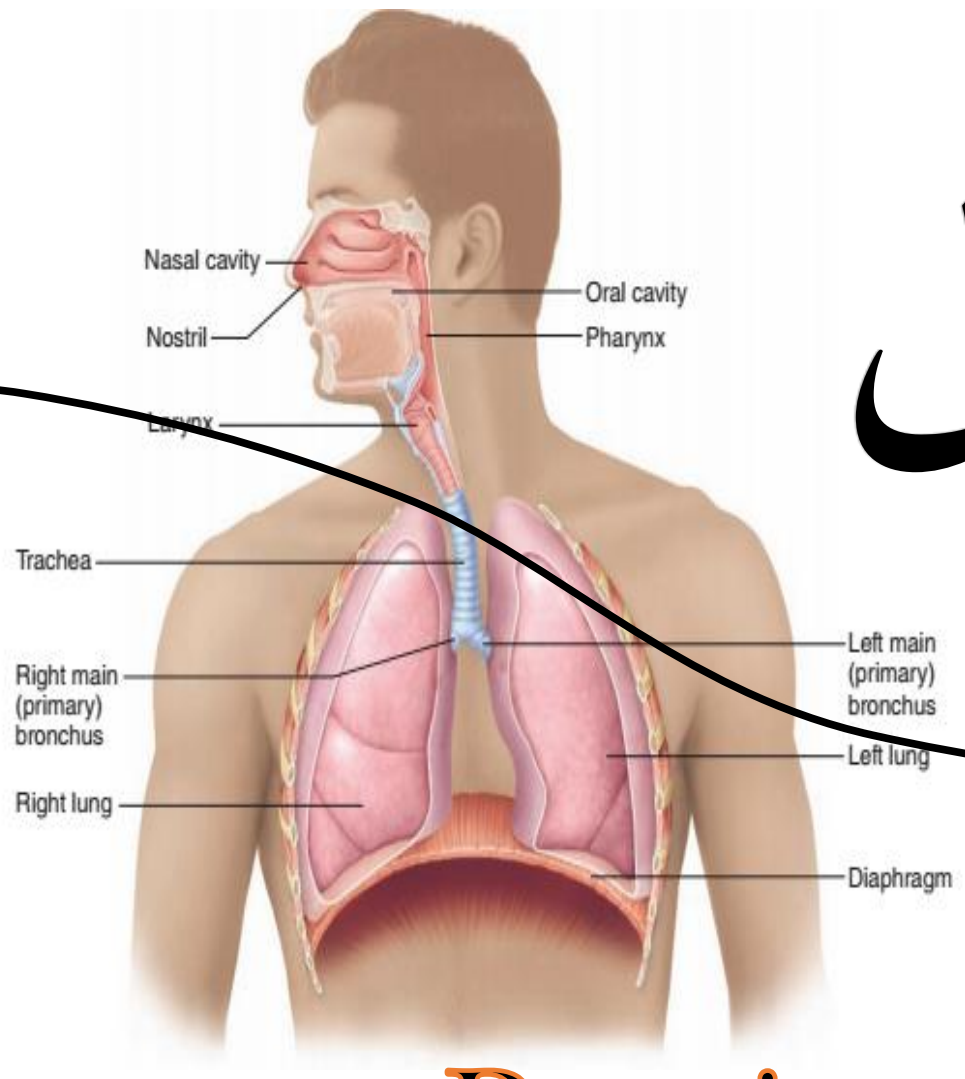

دولسم فصل

Respiratory system تنفسی سیستم

تنفس د حجری د حیاتی او اصلی فعالیتونو د جملی څخه دی چی د هغی په نتیجه کی اکسیجن د سږو د الویولو په واسطه اخستل کیږی او په عوض کاربن ډای اکساید خارجیږی.

تنفسی سیستم د دوو برخو څخه جوړ شوی دی:

1: Conductive Portion (Transitional portion)

انتقالی برخه ده یواځی هوا انتقالوی د محیط څخه داخل طرف ته اکسیجن او د داخل څخه کاربن ډای اکساید خارجوی. دغه برخه د لاندی ساختمانونو څخه جوړه شوی ده.

a: Bronchus (Extra pulmonary or Intra Pulmonary Bronchus)

b: Cavum nasi (Nasal cavity) c:Pharynx
d: Nasopharynx

e: Larynx f: Trachea

2: Respiratory Portion (Exchange portion)

تنفسی برخه: په دی برخه کی د ګازاتو تبادله صورت نیسی او دا برخه یی د لاندی ساختمانونو څخه جوړه شوی ده:

(c) ketabton.com: The Digital Library

a: Respiratory Bronchiole (Respiratory (10%) or Terminal Bronchiole (20%) b: Alveolar Duct (30%)

c: Alveolar Atrium (40%) d: Alveolar Sac (50%)

e: Alveolus (90% Exchange) unit of Respiratory

Function of Respiratory system

د تنفسی سیستم وظایف

1: Respiration

تنفس په دوه برخو ویشو

a: Inspiration

د هوا یا محیط څخه اکسیجن اخستل.

b: Expiration

د کاربن ډای اکساید اطراح کول.

Respiration یا تنفس څکه د تنفسی سیستم په واسطه کیږی چی دلته خاص ساختمانونه موجود او هغه په تنفس کی رول لری:

- Inter costal muscle
- Diaphragm
- Lungs Elasticity
- Negative Pressure of thoracic cavity

د Thoracic cavity فشار څکه منفی وی چی د Alveoli څخه گرد چاپیره په زرگونه Capillary تاوی شوی دی نو دا همیشه هوا ته ضرورت لری.

Respiratory Epithelium

د تنفسی سیستم داخلی سطحه یی پوښلی ده. دغه اپیتیل اصلاً Pseudo stratified ciliated columnar epithelium

(c) ketabton.com: The Digital Library

او Goblet cells څخه ترکیب شوی دی. دا اپیتیل که په EM ولیدل شی نو د لاندی حجراتو څخه جوړ شوی دی:

Ciliated columnar cells

د تنفسی اپیتیل د ټولو نه زیاتی حجری تشکیلوی چی هره حجره یی د 300 دانو په شاوخوا کی Cilia لری. اکسیجن انتقالوی. او د Dynin Protein او Nexin Protein څخه جوړی شوی دی.

Mucous Goblet cells

دا حجری واړه واړه سریبښناکه ځاځکی جوړوی چی هغی ته Mucus وایی.

Mucus اصلاً Poly saccharide دی.

Brush Cells

په خپله ازاده سطح کی Microvilli لری. د عصبی حجری سره تماس لری د اخذو په شکل عمل کوی.

Stem cells یاBasal Cells

د نورو حجراتو د ترمیم Healing جوړیدو سبب ګرځی.

Small Granular cells (Kulchisky cell)

د اندوکراین سیستم سره اړیکه لری جسامت یی کوچنی دی، کوچنی اندوکراینی Granule یا دانی لری چی دا دانی هورمونونه تولیدوی.

په Nasal cavity او Larynx کی یو تعداد نواحی لیدل کیږی چی هغی کی د تنفسی اپیتیل پرځای Stratified squamous epithelium دی لکه په oropharynx, Epiglottis او Vocal cord کی.

په ځینو حالاتو کی مثلاً د دوامداره تخریش په نتیجه کی تنفسی اپیتیل د څه وخت لپاره په Stratified squamous epithelium تبدیلیږی چی دی حادثی ته Metaplasia وایی.

(c) ketabton.com: The Digital Library

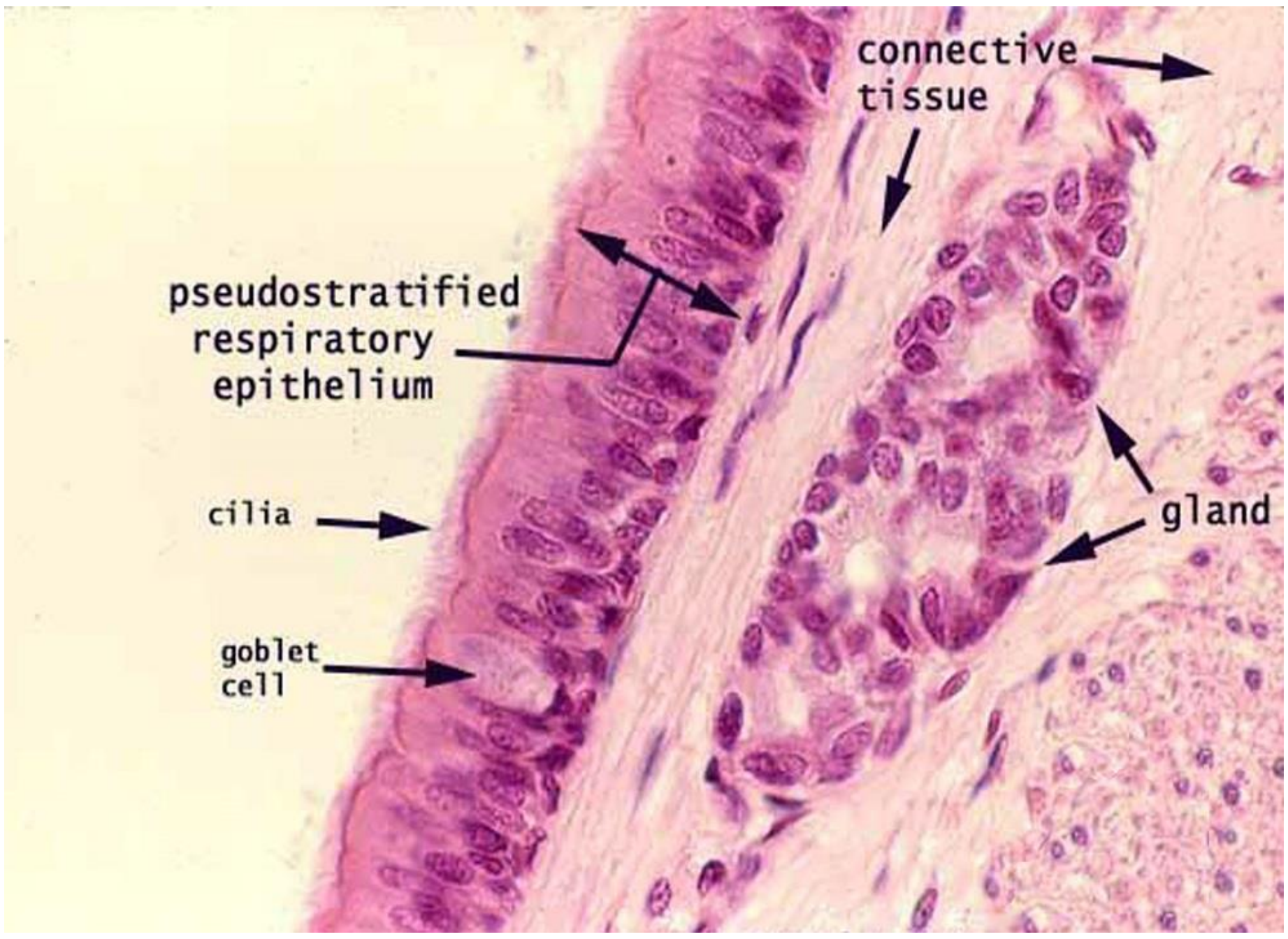

Squamous Cell Metaplasia

1: Vocal cord اواز تولیدوی

2: Oropharynx د هضمی او تنفسی سیستم لاره ده

3: Epiglottis د ګنګړی په شان ساختمان دی

دا ټول د Stratified squamous Epithelium په واسطه پوښل شوی دی ځکه چې دا د Irritation یا د تخریش واقع کیدو سره مخامخ کیږی.

(Hoarseness د اواز خپ والی)

(Voice Resonance د اواز نری والی)

Metaplasia د یو اپتیل بدلیدل په بل اپیتیل باندی.

(c) ketabton.com: The Digital Library

Conducting Portion

انتقالی برخه

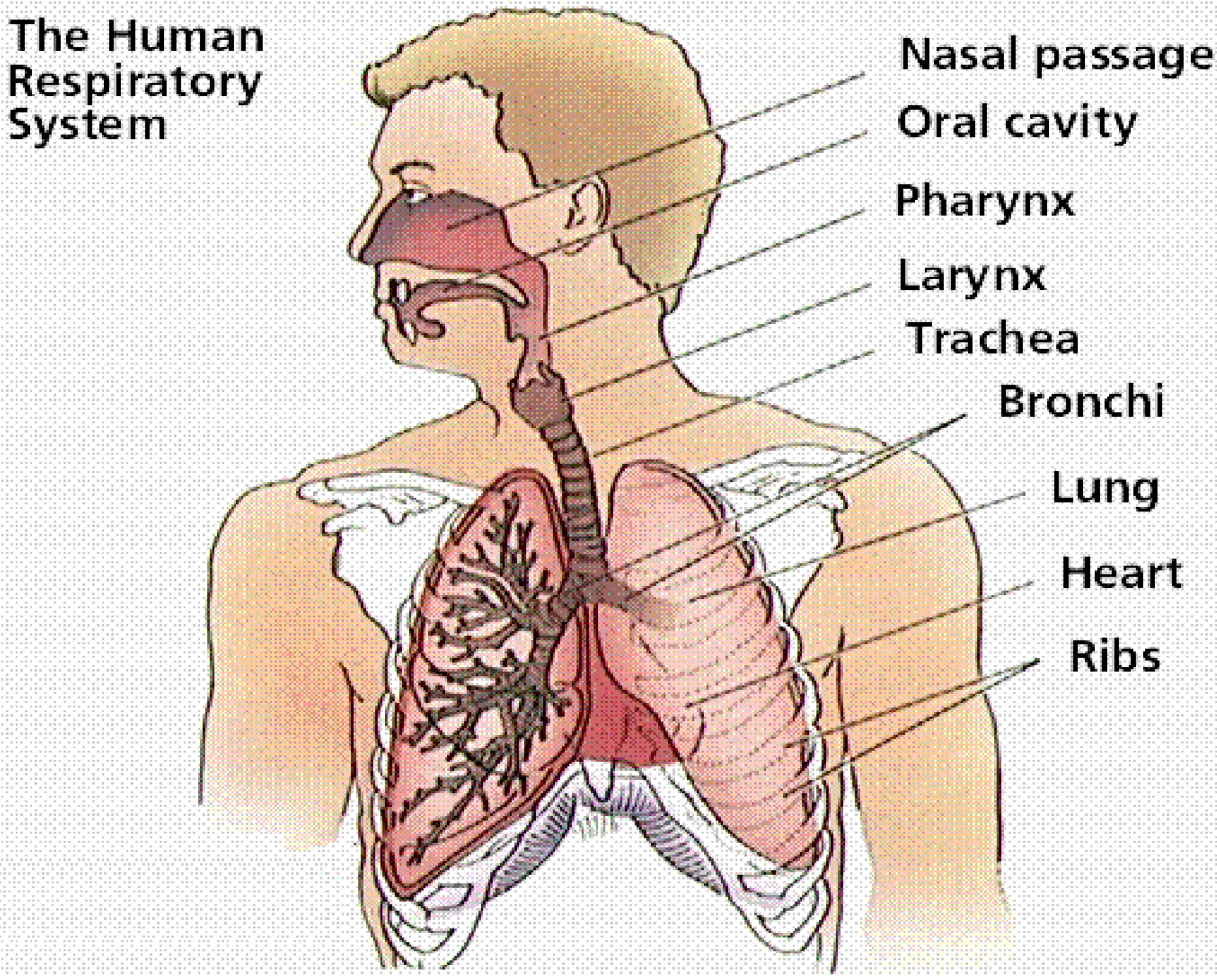

د یو شمیر تیوب مانندہ ساختمانونو څخه جوړ شوی چی د ګازاتو تبادله په کی صورت نه نیسی او دتنفسی اپیتیل په واسطه پوښل شوی دی. لاندی برخی لری:

1: Nasal Cavity (Cavum nasi)

دا برخه د دری برخو څخه جوړه شوی ده:

a: Vestibulum nasi

د دوو سوریو په واسطه اکسیجن اخستل کیږی، خارج کی د پوستکی په واسطه او داخلی برخه یی د **Keratinized stratified squamous epithelium** په واسطه پوښل شوی چی هغی کی **Sebaceous gland** یا شحمی غداوات، **Sweat gland** یا د خولو غداوات او د **Hair follicle** د ویښتانو فولیکلونه لیدل کیږی.

دا دری واړه د **Irritant** څخه مخنیوی کوی.

(c) ketabton.com: The Digital Library

b: Respiratory potion

د اناتومی له نظره دا برخه د Septum sinuses nasi او Conchae Nasalis څخه جوړه شوی ده، چی د Septum sinuses nasi یی د هوا په تیز والی کی رول لری(په خارجی برخه کی دوه سوری چی Nostril یا Naris نومیږی لری، دا Nostril په وحشی کی دAla nasi او په انسی کی د Septal nasi په واسطه احاطه کیږی) او د هستولوژی له نظره یو ګلابی رنګه مخاطی غشاء چی د Schneider's Membrane په نوم یادیږی د هغی په واسطه پوښل شوی ده.

Schneider's Membrane

د میکروسکوپیک ساختمان له نظره دا غشاء د لاندی څلورو ساختمانونو څخه جوړه شوی ده:

■ Epithelium

د تنفسی اپیتیل په واسطه پوښل شوی ده یعنی د Pseudo stratified ciliated columnar epithelium په واسطه پوښل شوی.

■ Lamina Propria

چی په هغی کی منضم نسج، مخاطی او مصلی غداوات (Serous Glands)، مدافعوی عناصر لکه: Lymphocyte، Plasma cell او Erectile tissue لیدل کیږی. Erectile tissue یو تغیر خوړلی وریدی ساختمان دی. دا ساختمان د هوا په ګرم کولو کی رول لری.

■ Sub Mucosa

وجود نه لری.

■ Supporting layer

دا طبقه یی د Periosteum او Perichondrium څخه جوړه ده.

(c) ketabton.com: The Digital Library

c: Olfactory Region

د پوزی د جوف 1/3 علوی برخه د بویولو ساحه جوړوی چې ساختمان له نظره د لاندی طبقو څخه جوړه شوی ده.

■ Mucus Membrane

دا طبقه د Pseudo stratified ciliated columnar epithelium او Lamina Propria څخه جوړه شوی ده او دهغه په اپتیل کی دری نوعه حجرات شامل دی:

- Basal cells چی ډیر واړه حجرات دی.
- Supporting cells چی دا غټ استوانه یی حجرات دی.
- Olfactory cells چی د Olfactory neuron په نوم هم یادیږی.
  چی هره حجره د لاندی برخو درلودونکی ده:
  - Olfactory Hairs
  - Olfactory Vesicle
  - Olfactory Dendrite
  - Cell Body چی دا د Nucleus او Neurofibril څخه جوړه ده.
  - Axon

■ Lamina Propria

دا طبقه د منضم نسج څخه جوړه شوی ده چی په هغی کی د شحمی حجراتو اکسون، Venosus plexus او Bowman غداوات وجود لری.

■ Submucosa layer

وجود نه لری.

■ Supporting layer

د Ethmoidal هډوکی د Periosteum څخه جوړه شوی ده.

(c) ketabton.com: The Digital Library

Olfactory Mucosa of the Nasal Cavity

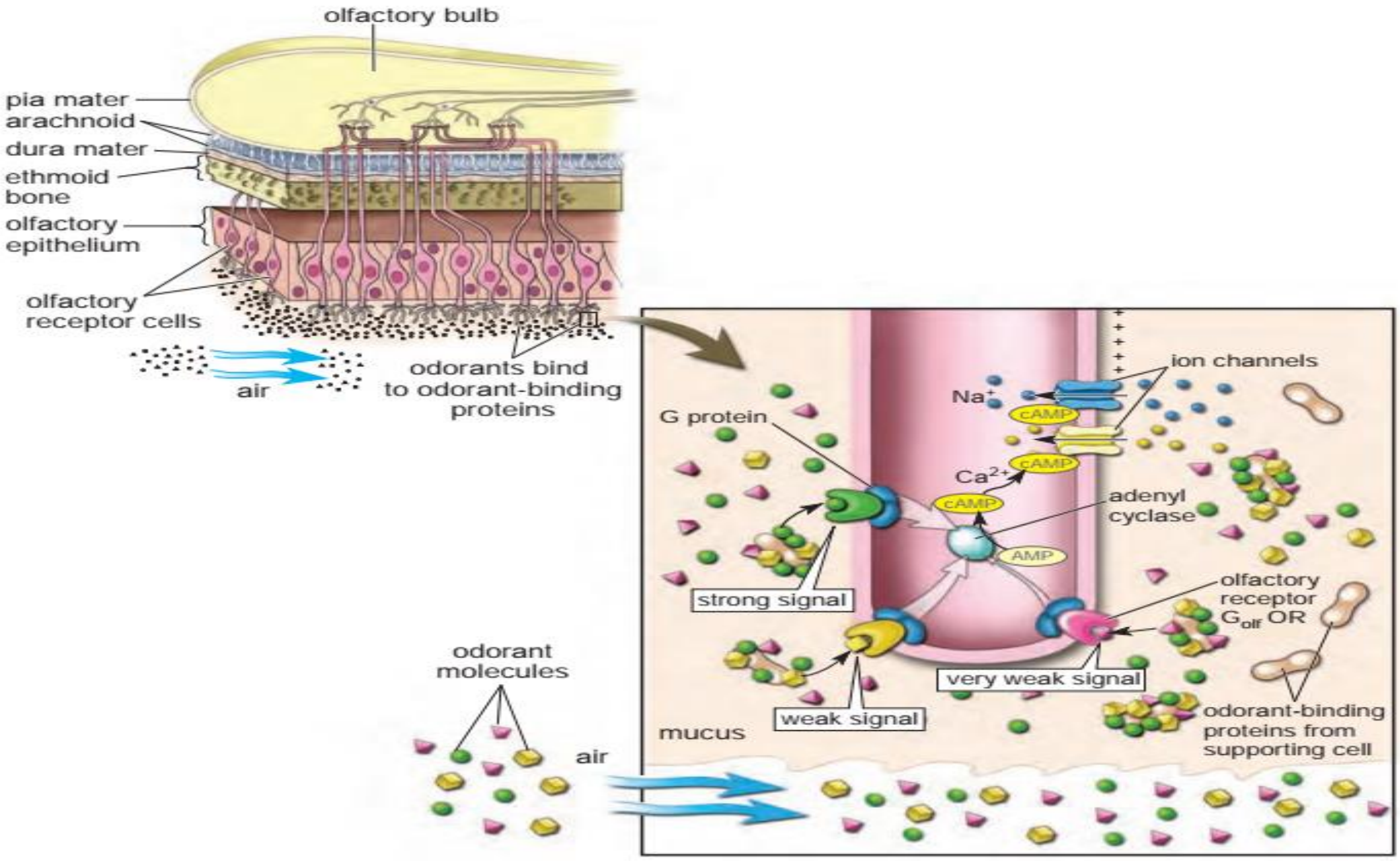

2: Nasopharynx

د نسجی ساختمان له نظره د لاندی طبقاتو څخه جوړه شوی:

■ Tunica Mucosa

د لاندی ساختمانونو څخه تشکیل شوی ده:

- Epithelium د تنفسی اپیتیل د نوعی څخه دی.
- Lamina Propria د منضم نسج څخه جوړه شوی ده چی د لمفاوی نسج Lymphocyte یکی موجود دی (T-lymphocyte او B-lymphocyte)
اود غداواتو (Mucus Glands) څخه جوړ شوی دی.، چی لمفاوی نسج یی Pharyngeal tonsil جوړوی.
- Elastic layer (Muscularies mucosa) دا د Elastic fiber څخه جوړ شوی دی.

■ Tunica submucosa

دا طبقه د منضم نسج څخه جوړه شوی ده.

(c) ketabton.com: The Digital Library

- **Tunica muscularies (Supporting layer)**

د خط لرونکی عضلو درلودونکی ده **Striated muscles**

- **Tunica Adventitia**

دا په ځینو برخو کی د نازک منضم نسج څخه جوړه شوی ده او په ځینو برخو کی یی د **Ethmoid** هډوکی هم شامل دی.

3: Larynx

خنجره

دا تیوب ماننده ساختمان دی د **Pharynx** او **Trachea** په منځ کی قرار لری او دلاندی طبقو څخه جوړ شوی دی:

- **Tunica mucosa**

په دی طبقه کی **Respiratory epithelium** دی او کله ورکی **Stratified squamous epithelium** هم وی. ددی څخه لاندی **Lamina Propria** ده چی هغه د منضم نسج څخه جوړه شوی ده.

عضلی مخاطی طبقه پکی وجود نه لری.

- **Tunica submucosa**

دا طبقه یی په واضح ډول نه لیدل کیږی.

- **Tunica muscularies (Supporting layer)**

په دی طبقه کی د **Cricoid cartilage** شامل دی.

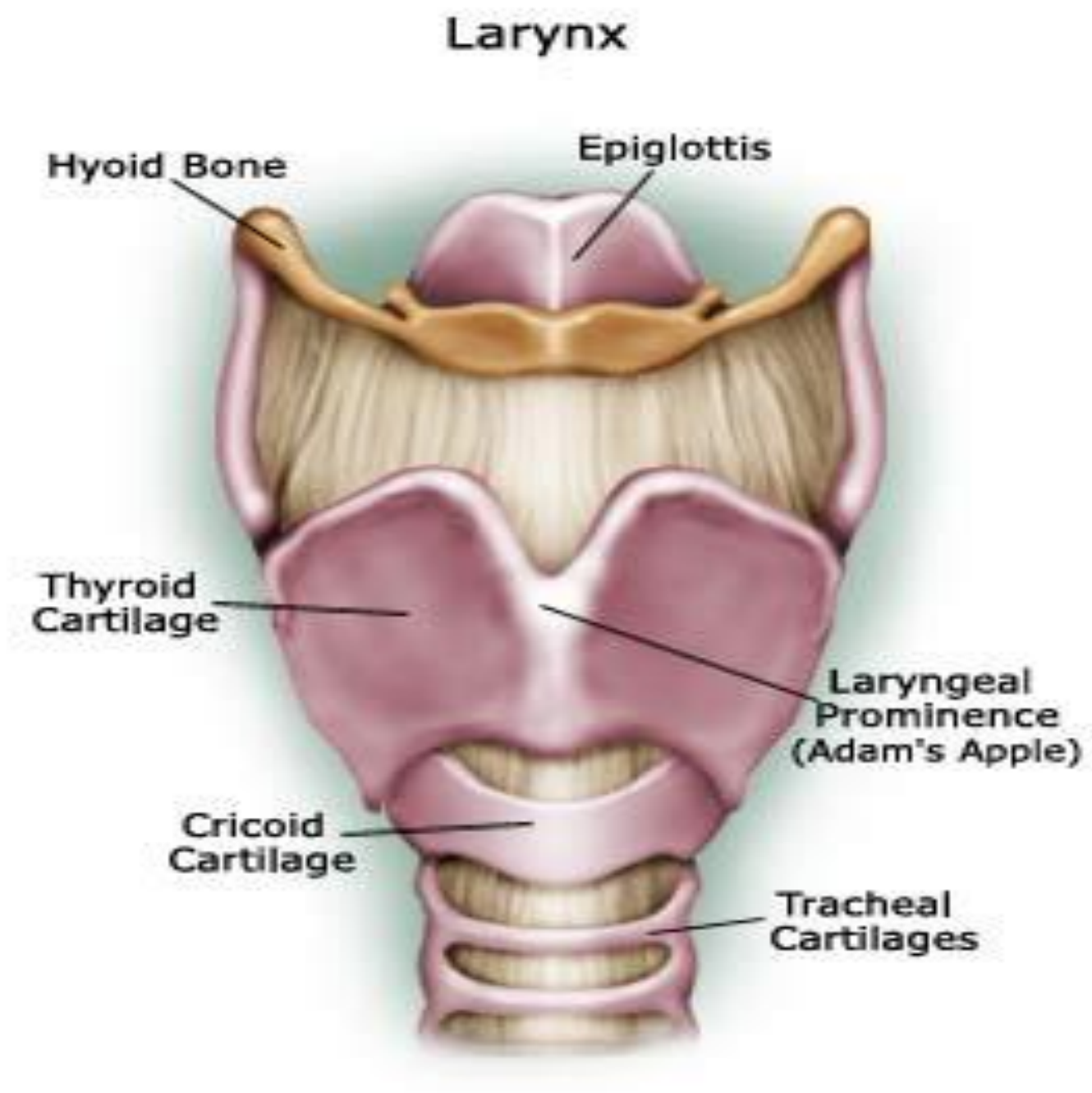

(c) ketabton.com: The Digital Library

4: Trachea

شزن

یو اوږد تیوب مانند ساختمان دی چې تقریباً 10cm طول لری او دلاندی طبقو څخه جوړه شوی ده:

- **Tunica mucosa**

چې لاندی طبقې په کې لیدل کیږی:

- Epithelium د Respiratory epithelium په واسطه پوښل شوی.
- Lamina Propria د منضم نسج او لمفاوی نسج څخه جوړه شوی ده.
- Muscularies mucosa د عضلی مخاطی طبقې په عوض الاستیک الیاف وجود لری.

- **Tunica submucosa**

د منضم نسج څخه جوړه شوی ده.

- **Tunica Muscularies (Supporting layer)**

دا طبقه یی د Hyaline cartilage څخه جوړه شوی ده.

- **Adventitia**

د منضم نسج څخه جوړه شوی چې Trachea د مجاورو اعضاوو سره نښلوی.

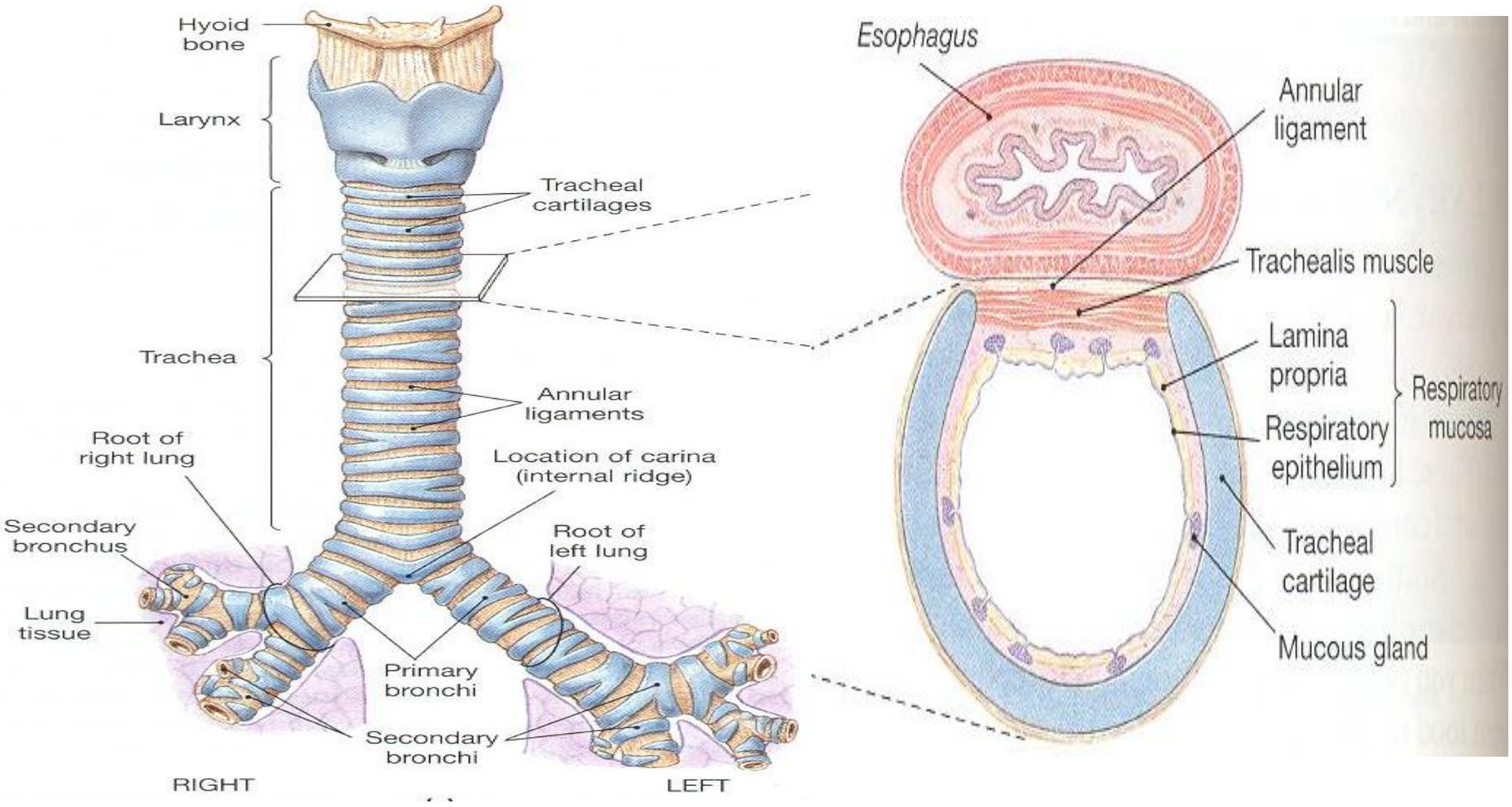

(c) ketabton.com: The Digital Library

Photomicrograph of a section of the trachea and esophagus.

a. This specimen, obtained from an elderly individual, shows the relationship between the trachea and the esophagus at the base of the neck. The cartilaginous tracheal rings, which keep the trachea patent, have a C-shaped appearance. The cartilage gap, where the trachea is adjacent to the esophageal wall, is spanned by a fibroblastic membrane. It contains the trachealis muscle and numerous sero mucous glands. In this specimen, the tracheal ring has been transformed, in part, to bone, a process that occurs in aging. The darker-staining material represents cartilage, whereas the lighter-staining material has been replaced by bone tissue. The very light areas (*arrows*) are marrow spaces.

b. b. This high magnification photomicrograph shows an area of the tracheal ring that has partially transformed into bone. The top of the micrograph shows the tracheal mucosa and submucosa. Below is part of the tracheal ring. In this particular region, however, a substantial portion of the cartilage has been replaced by bone tissue and marrow. The bone tissue exhibits typical lamellae and osteocytes. The cartilage tissue, in contrast, exhibits nests of chondrocytes.

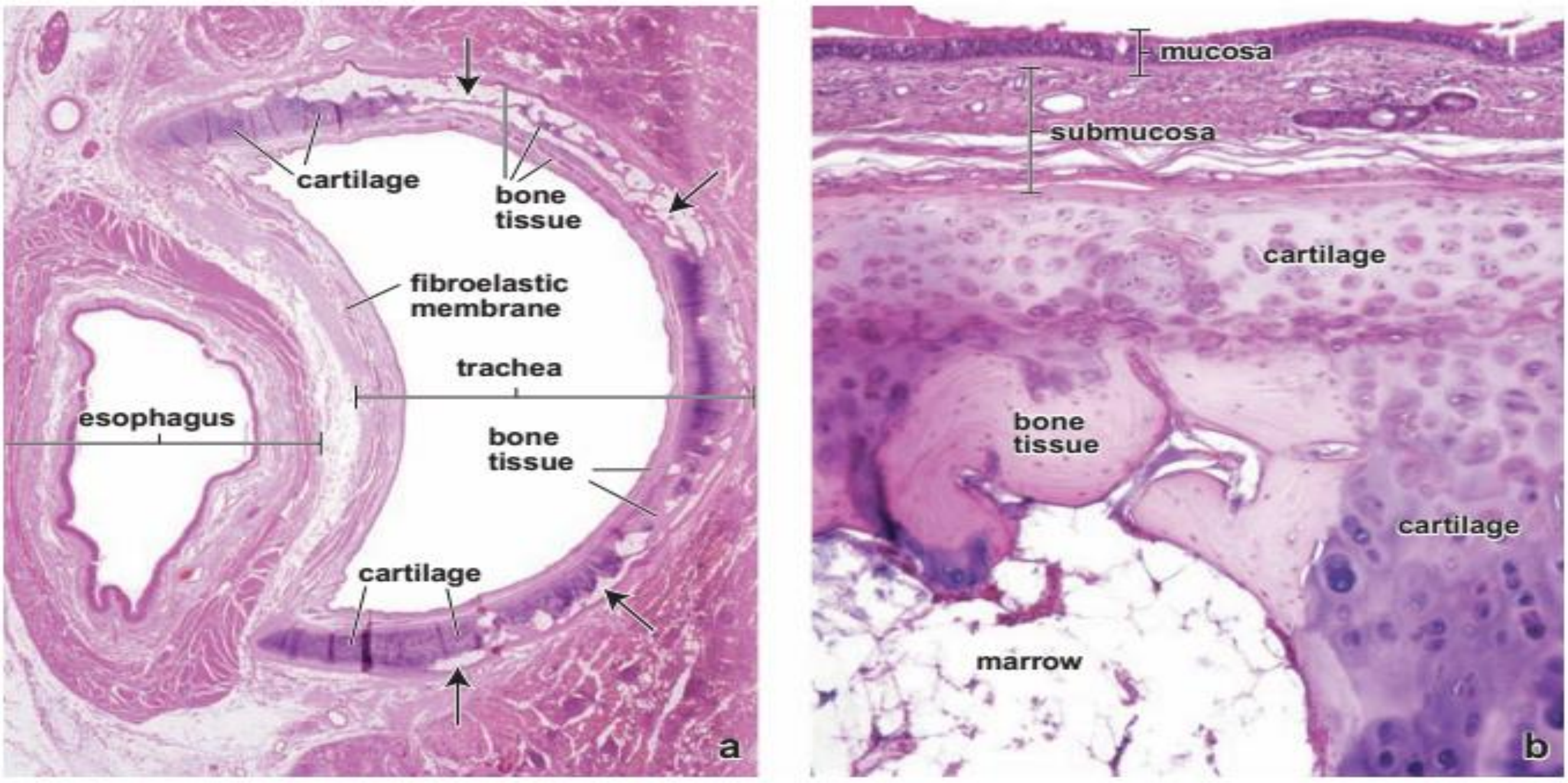

Diagram of A Brush Cell and Small Granule Cell

a. The brush cell, as illustrated here, is interposed between type I and type II alveolar cells of an alveolus. Blunt microvilli are distinctive features of the brush cell. The cytoplasm typically shows a Golgi apparatus, lysosomes, mitochondria, and glycogen inclusions.

b. This small granule cell is shown located between two Clara cells, as in a terminal or respiratory bronchiole. The cell contains small secretory vesicles, most of which are in the basal portion of the cell. In addition to the vesicles,

(c) ketabton.com: The Digital Library

the most conspicuous organelles of the cell are rough-surfaced endoplasmic reticulum (*rER*), a Golgi apparatus, and mitochondria. A nerve terminal is shown within the epithelium adjacent to the cell.

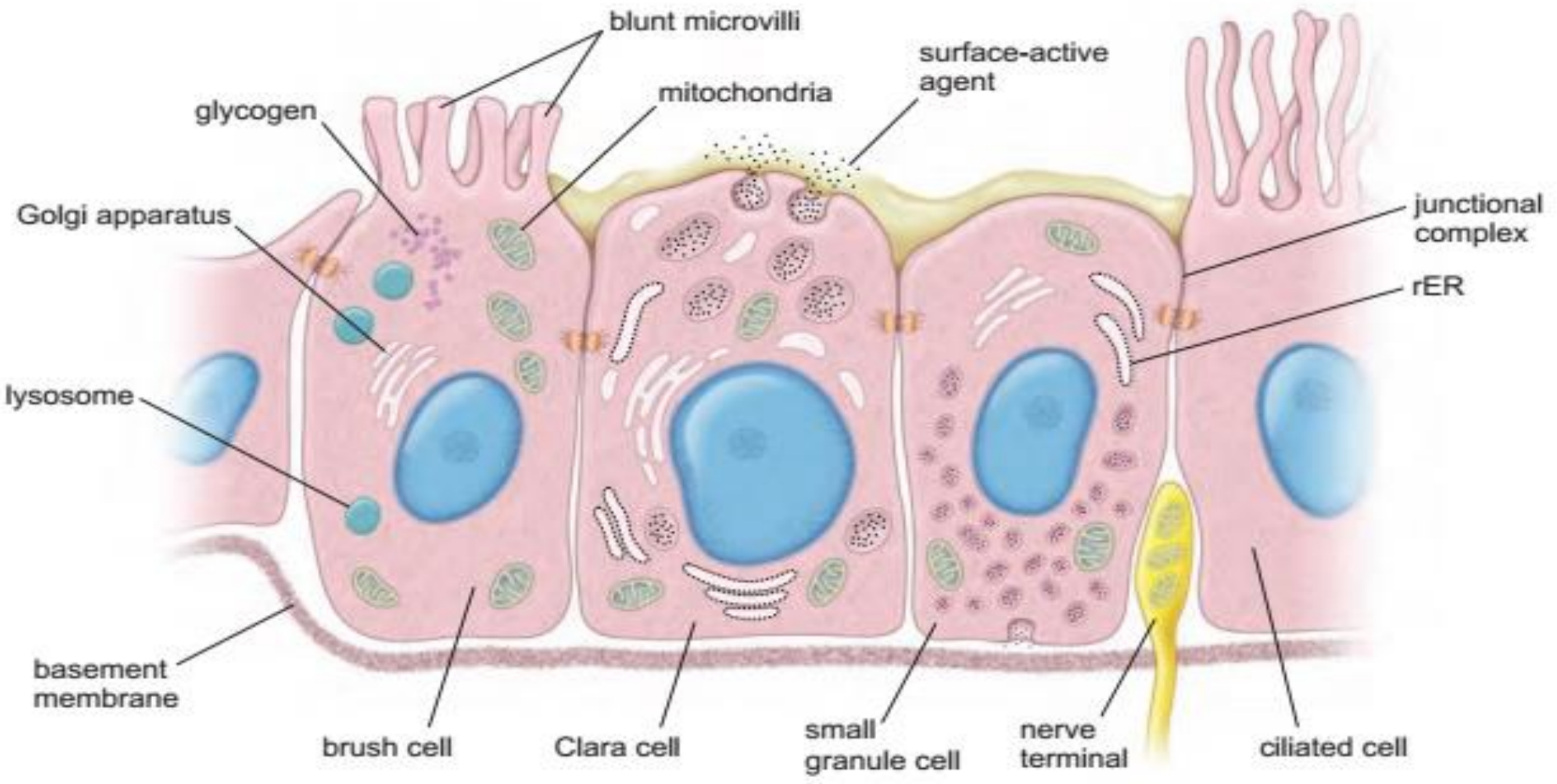

5: Bronchial Tree

شزن د سږو د Hilus ته نژدې په دوو Primary bronchus ویشل کیږی چې سږو ته د داخلیدو څخه وروسته بنی Bronchus په دریو او چپ Bronchus په دوو Secondary Bronchus یا Lobar bronchus ویشل کیږی چې بیا هر یو ددوی څخه په وړو شعبو د Terminal Bronchus یا Bronchiole په نامه او بلاخره Bronchiole یی هم په وړو شعبو Terminal Bronchiole په نامه ویشل کیږی. د Primary Bronchus نسجی ساختمان د Trachea سره یوشان دی خو د Bronchial tree په مختلفو برخو کی دا لاندی نسجی تغیرات لیدل کیږی:

■ Epithelium

په ابتدایه کی Pseudo stratified ciliated columnar epithelium وی خو څومره چی د Bronchus قطر کم شی ددی اپیتیل ارتفاع هم کمیږی چی په Simple columnar ciliated epithelium او د Terminal bronchiole په برخه کی په Simple cuboidal epithelium باندی بدلیږی او Goblet cell تعداد په تدریجی توګه کمیږی.

(c) ketabton.com: The Digital Library

Lamina Propria ■

د Bronchial tree په ټول مسیر کې د منضم نسج، لمفاوی نسج او یو تعداد مخاطی او مصلی غداواتو څخه جوړه شوی ده.

Muscularies mucosa ■

په لومړی سر کې د Elastic fiber څخه جوړه شوی ده خو وروسته په تدریج سره د هغه ځای Smooth muscles نیسی.

Tunica submucosa ■

د منضم نسج څخه جوړه شوی ده.

Supporting layer ■

په ابتدایه کې د Hyaline cartilage څخه جوړه شوی ده.

Adventitia ■

د منضم نسج څخه چې په هغه کې Elastic fiber هم لیدل کیږی.

د Terminal bronchiole د اپتیل په حجراتو کې یو تعداد گنبد مانند حجرات Dome shape د Clara په نامه لیدل کیږی چې دا حجرات Cilia نه لری او وظیفه یی په صحیح توګه معلومه نه ده. خو په سایتوپلازم کې په کافی اندازه Cytochrome وجود لری، چې د مضره موادو په بی اثره کولو کې چې سږو ته ننوځی مهم رول اجرا کوی.

نوټ: (د تنفسی سیستم ساختمانی او وظیفوی واحد د Alveoli څخه عبارت دی چې 90% تبادله Exchange په دی برخه کی صورت نیسی)

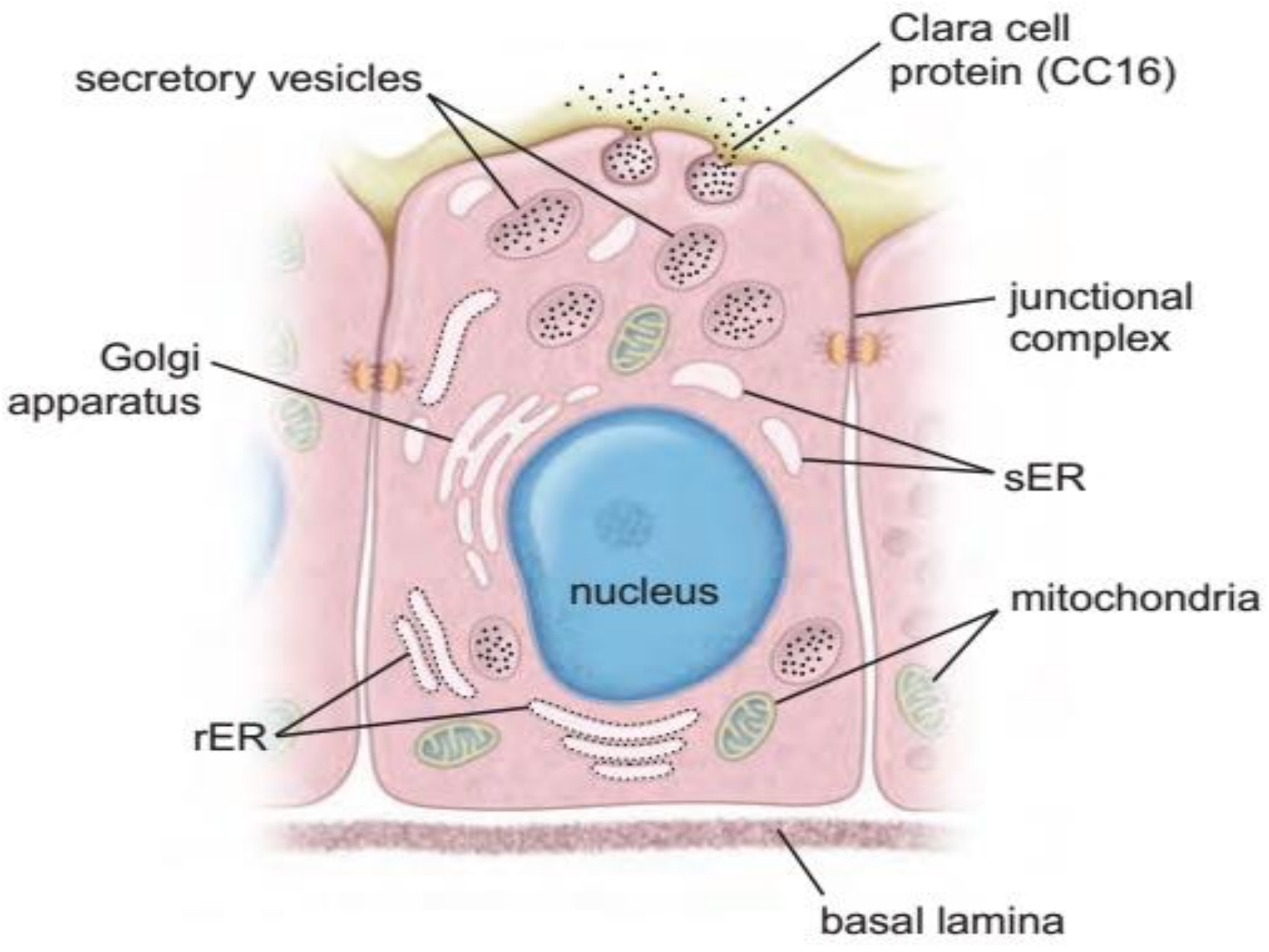

(c) ketabton.com: The Digital Library

Bronchial Tree

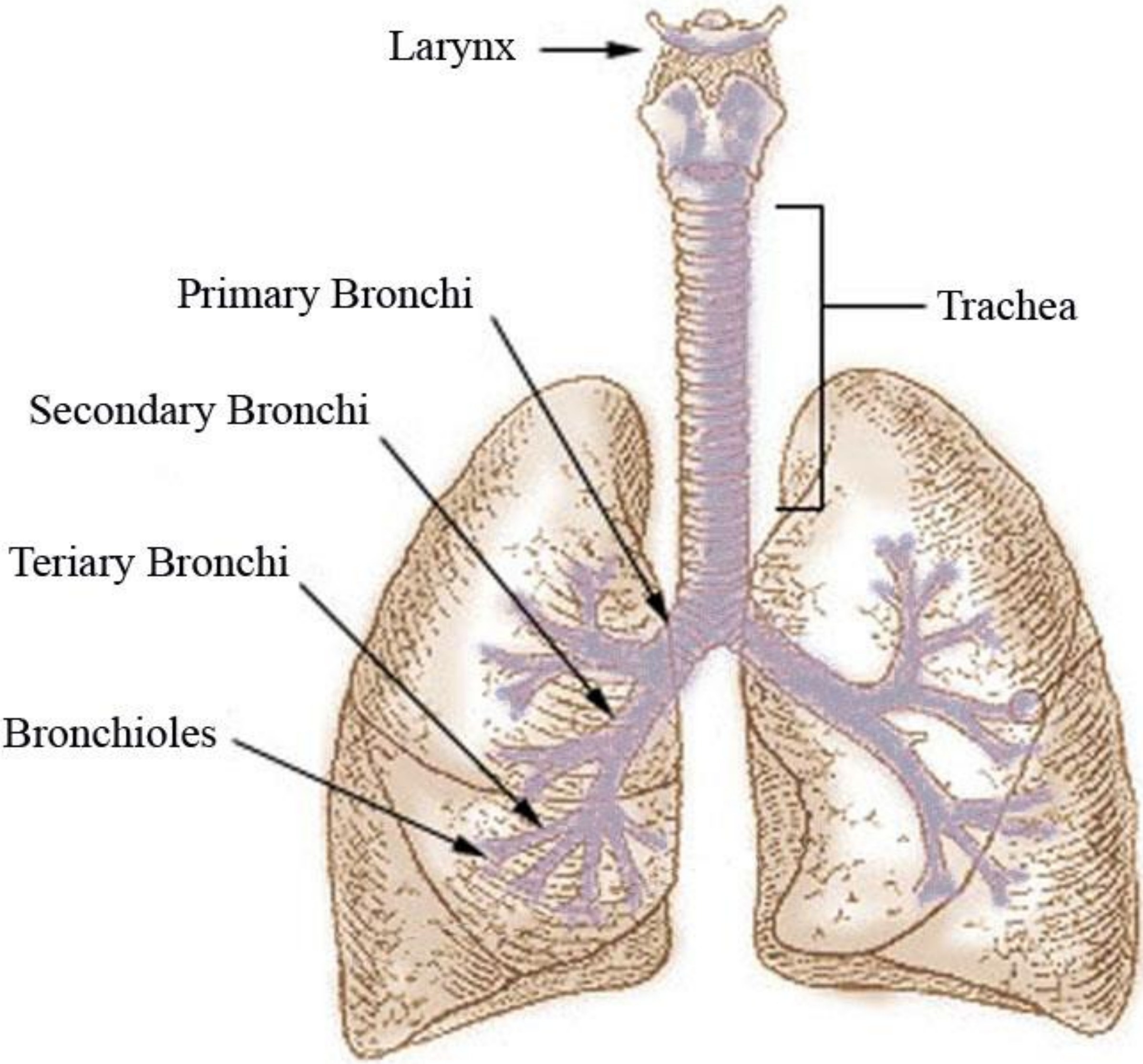

(c) ketabton.com: The Digital Library

Respiratory Portion

تنفسی برخه

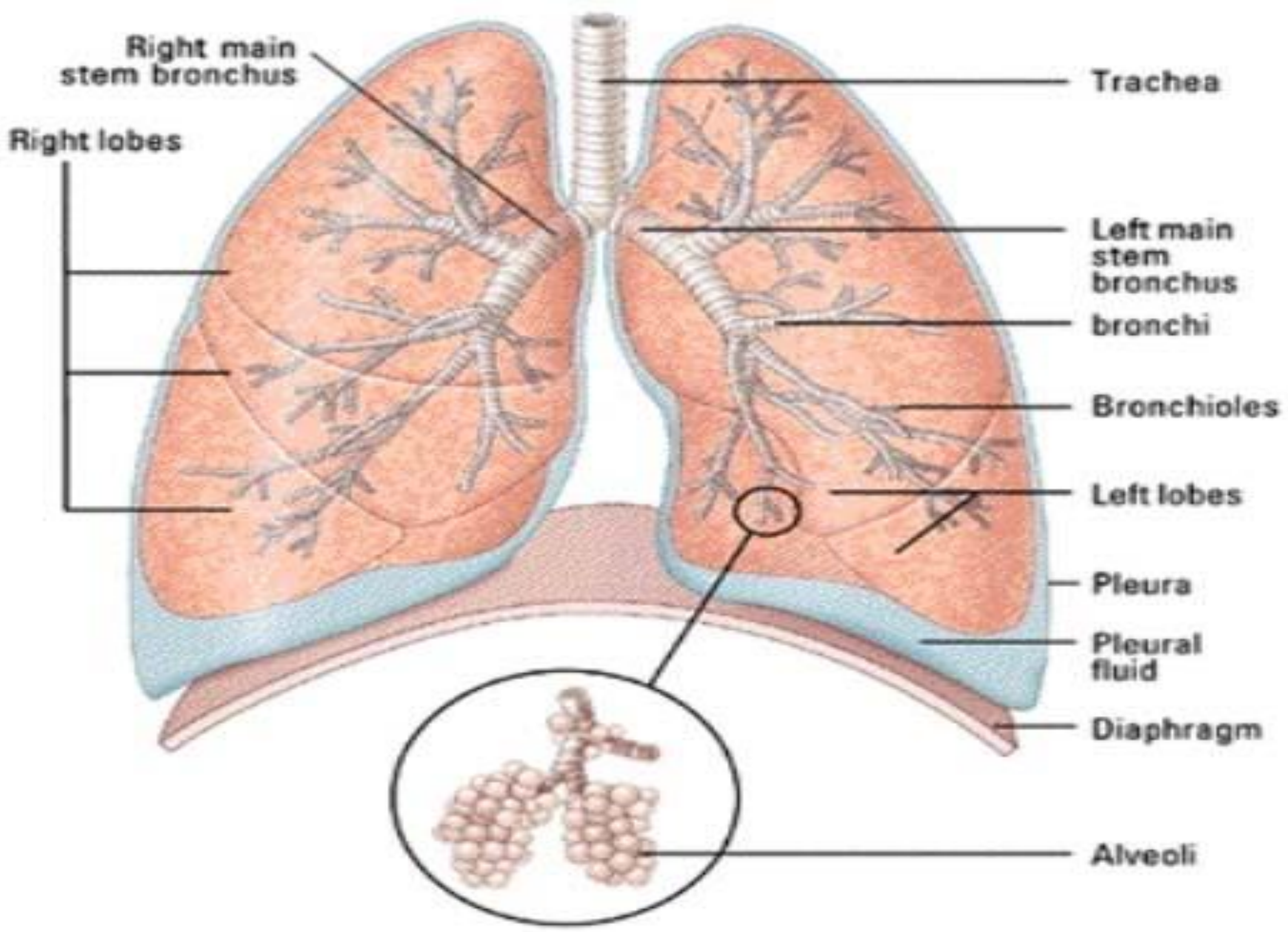

سږی د یوی مصلی غشاء **(Serous membrane)** په واسطه چی **Pleura** نومیږی احاطه شوی. د **Visceral pleura** ځخه د منضم نسج نازکی پردی منشاء اخلی چی ښی سږی په درییو فصونو او چپ سږی په دوو **Lobe** یا فصونو ویشی. دا نازکی پردی د هر **Lobe** داخل ته نفوذ کوی. او هر **Lobe** په **Secondary lobule** او بلاخره په **Primary lobule** چی د سږی وظیفوی واحد دی ویشی. په دی وظیفوی واحد کی د گازاتو تبادله صورت نیسی او د **Respiratory portion** په نوم یادیږی چی د هغی برخی په لاندی ډول دی:

(c) ketabton.com: The Digital Library

1: Respiratory Bronchioles

هر Terminal Bronchiole په دوو یا څو Respiratory Bronchiole باندی ویشل شوی دی. دغه برخه د ساختمان له نظره د Terminal Bronchiole سره مشابه جوړښت لری. او همدارنګه په دی جدار کی Smooth muscles او Elastic fibers په کافی اندازه شتون لری، خو Cilia نه لری.

2: Alveolar Duct

دا برخه د Respiratory Bronchioles په تعقیب شروع کیږی د ساختمان له نظره د یو Simple squamous epithelium په واسطه پوښل شوی او په جدار کی یی په کافی اندازه د Elastic fiber لیدل کیږی.

3: Alveolar Atrium

دا د دوو یا دریو Alveolar sac سره تماس لری اپتیل یی Simple squamous epithelium دی او په جدار کی د Elastic fibers لری.

4: Alveolar sac

په هر Alveolar sac کی څو عدده الویول وجود لری چی د هغی په جدار کی د Elastic fibers او Reticular fibers شامل دی. Elastic fibers الویولونه د یوی حلقی په شان احاطه کوی چی د Inspiration په وخت د الویول د خلاصیدو او د Expiration په وخت کی د الویول د Contraction سبب ګرځی.

5: Alveoli

د Bronchial tree اخیرنی برخه ده، قطر یی 200 مایکرونه ته رسیږی. د ګازاتو تبادله د الویول په جدار کی صورت نیسی. چی د دوو الویولونو ترمنځ جدار ته Inter alveolar septum وایی.

Alveoli په داخل کی یوه خالیګاه لری چی د Alveolar space په نوم یادیږی. Alveoli د داخل څخه د Simple squamous epithelium په واسطه پوښل شوی دی. دا Epithelium د Alveoli د داخل څخه اکسیجن اخلی او وینی ته یی ورکوی او هم په بدل کی کاربن دای اکساید خارجوی.

(c) ketabton.com: The Digital Library

اکسیجن داخلیدل او د کاربن ډای اکساید خارجیدل د Alveolar دیوال کی سوری دی چی Alveolar pores ورته وایی صورت نیسی.

د Alveoli دیوال د دری ساختمانونو څخه جوړ شوی دی:

- Simple squamous epithelium
- Connective tissue منضم نسج چی دا Basal lamina هم لری.
- Smooth muscle cell

دغه دیوال کی یو شمیر نوری حجری هم لیدل کیږی:

- Type I pneumocyte cell (Squamous cell)

18% حجرات په برکی نیسی او تقریباً د الویول 97% سطح پوښوی Gas exchange ددی په واسطه صورت نیسی.

- Type II pneumocyte Cell (Surfactant secreting cell or great alveolar cell)

16% حجرات په برکی نیسی چی د Squamous epithelial cells په منځ کی قرار لری او د الویول باقی 3% سطح پوښوی. دا حجرات مکعبی شکل لری او Surfactant په نوم ماده تولیدوی. دا هغه ماده ده چی زموږ سږی د Expiration په وخت کی د Collapse څخه ساتی دا حجری د حاملګی په اوومه میاشت کی جوړیږی کله چی د Surfactant مادی په تولید کی نقصان رامنځته شی نو Steroid یعنی Cortico steroid کولای شی په سږو کی د Surfactant cell جوړیدل تنبه کړی یا یی تیز کړی.

- Alveolar macrophage (Dust cell)

د جدار 10% حجرات جوړوی. دا حجرات معمولاً د Alveolar septum پر سطحه قرار لری په ځینو مریضانو کی مثلاً Heart failure کی د وینی مقدار په سږو کی زیات او د وینی سره کرویات RBC ددی مکروفاژ په واسطه بلع کیږی چی د یو مثبت عکس العمل په توګه د Iron pigment لپاره مشخص شوی دی.

(c) ketabton.com: The Digital Library

Mast Cell ■

دا حجرات د Histamine، Serotonin، Leukotrin، Cytokine او Bradykinin درلودونکی دی.

Fibroblast cell ■

دا حجرات د تنفسی سیستم د Healing یا ترمیم سبب گرځی.

د Alveoli او Capillary په منځ کی فاصله موجوده ده چی هغی ته Blood air Barrier وایی دا یواځی د اکسیجن او کاربن ډای اکساید په تبادله کی رول لری چی

دلاندی ساختمانونو څخه جوړ شوی دی:

- Capillary Endothelium
- Alveolar Epithelium
- Basal lamina

په هر Alveolar septum کی یو یا څو سوری لیدل کیږی چی د الویولونو ترمنځ رابطه قایموی، او د Terminal bronchiole د بندیدو په صورت کی د الویول د Collapse څخه جلوگیری کوی.

د الویول هو د Capillary د وینی د دری طبقو په واسطه جدا کیږی:

د اپتیل حجراتو سایتوپلازم ■

Basal lamina ■

چی دیوی خوا پر هغه باندی تنفسی حجرات او د بلی خوا د اندوتیل حجرات استناد لری.

د Endothelial حجراتو سایتوپلازم ■

ددی مانعی ضخامت 0,1-0,5 مایکرونه دی چی ددی لاری هوا اکیسجن او د وینی کاربن ډای اکساید تبادله کیږی. د کاربن ډای اکساید ازادیدل د وینی H2Co2 څخه د یو انزایم په مرسته چی Carbonic anhydrase نومیږی صورت نیسی. دا انزایم په Erythrocyte په جدار کی په کافی اندازه وجود لری، د الویولونو تعداد په سږو کی 300 میلونو ته رسیږی.

(c) ketabton.com: The Digital Library

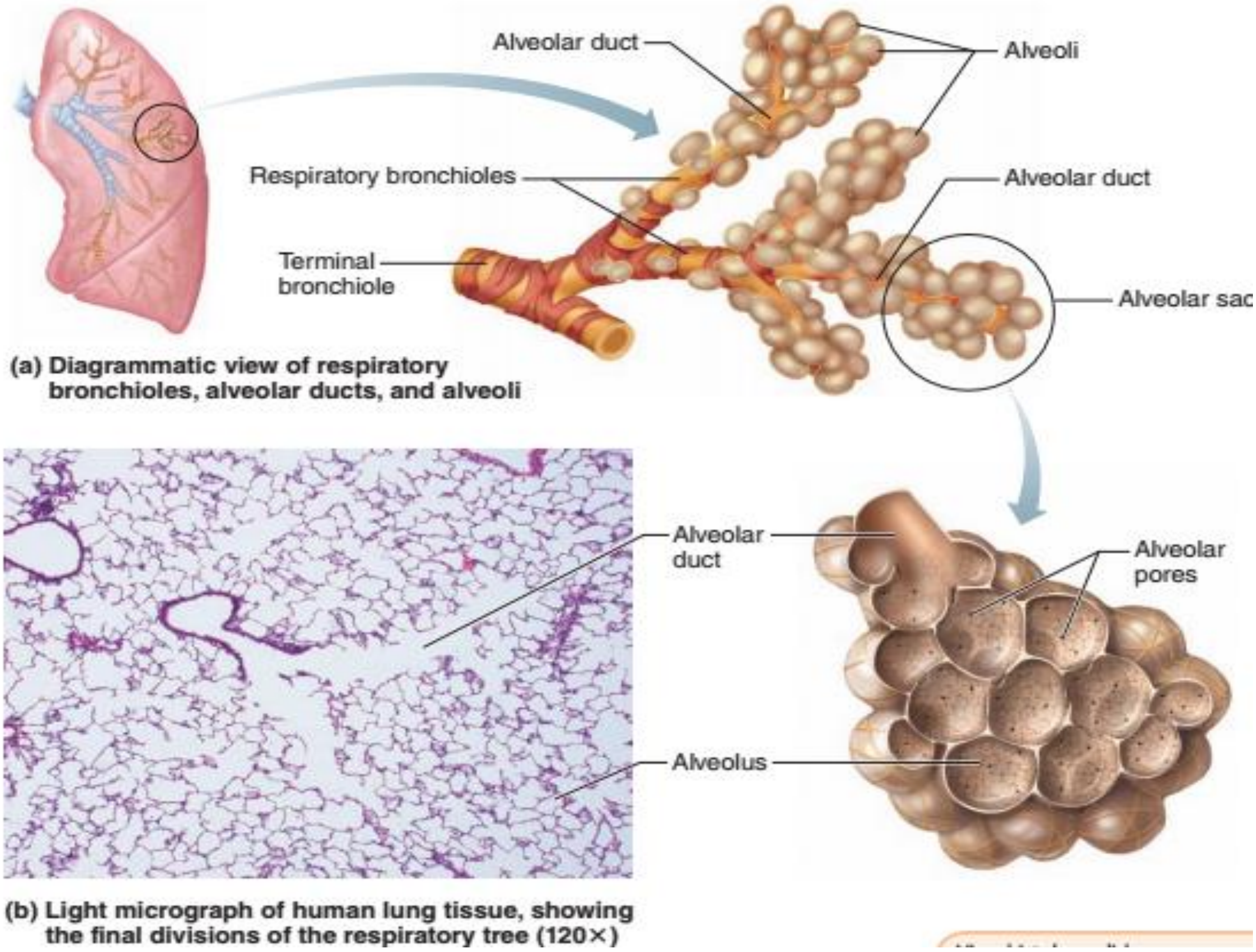

(a) Diagrammatic view of respiratory bronchioles, alveolar ducts, and alveoli

(b) Light micrograph of human lung tissue, showing the final divisions of the respiratory tree (120×)

Diagram of the intermalleolar septum

This diagram shows the thick and thin portions of the intermalleolar septum. The thin portion forms the air–blood barrier and is responsible for most of the gas exchange that occurs in the lung. *Arrows* indicate the direction of CO2 and O2 exchange between the alveolar air space and the blood. The thick portion of the intermalleolar septum plays an important role in fluid distribution and its dynamics. It contains connective tissue cells. Note the macrophage in the thick portion that extends its processes into the lumen of the alveolus.

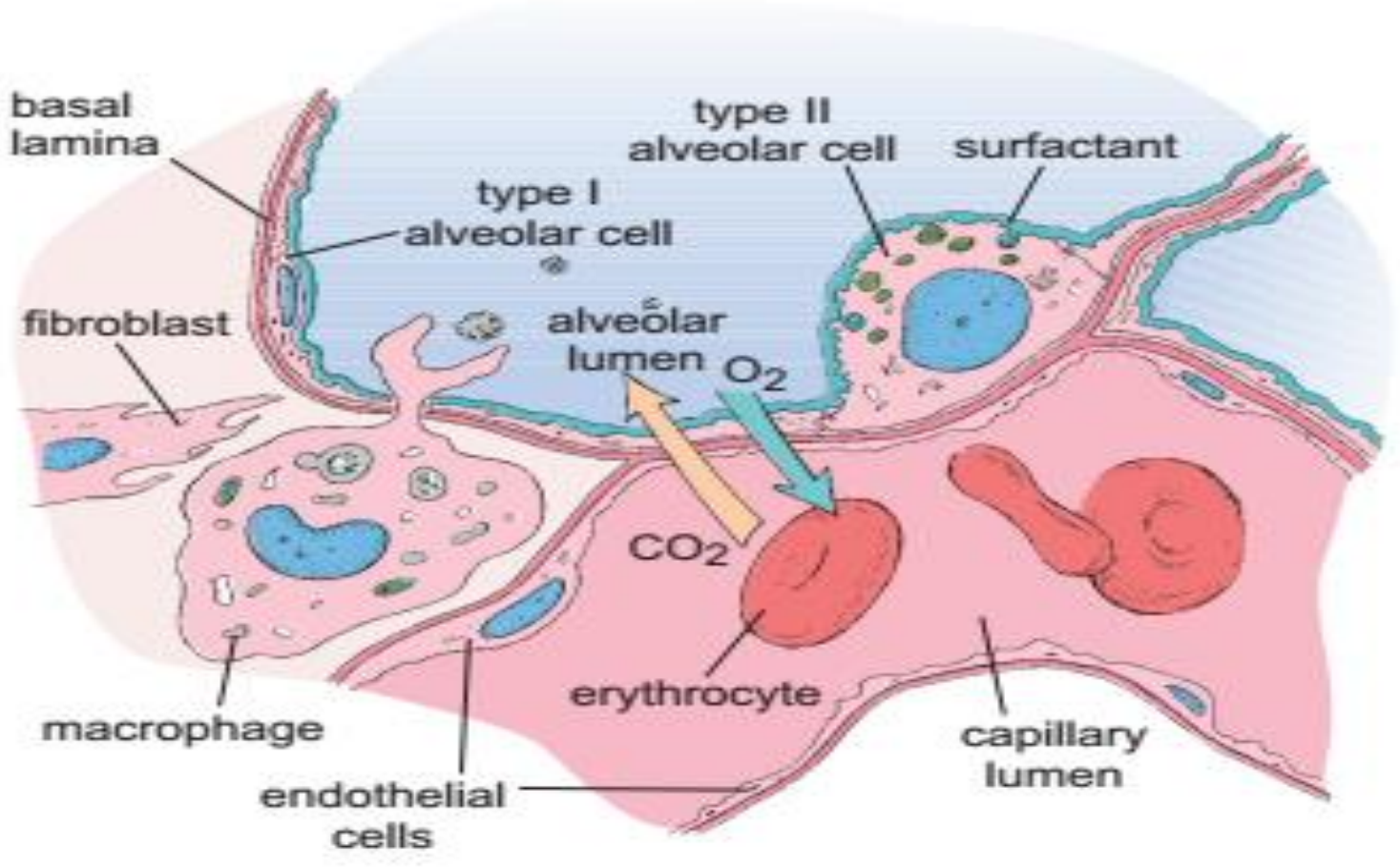

(c) ketabton.com: The Digital Library

Diagram of a type II alveolar cell and electron micrograph of lamellar bodies.

a. Surfactant is an oily mixture of proteins, phospholipids, and neutral lipids that are synthesized in the rER from precursors in the blood. These precursors are glucose, fatty acids, choline, and amino acids. The protein constituents of surfactant are produced in the rER and stored in the cytoplasm within lamellar bodies, which are discharged into the lumen of the alveolus. With the aid of surfactant protein, surfactant is distributed, on the surface of epithelial cells lining the alveolus, as a thin film that reduces the surface tension. b. Higher-magnification electron micrograph showing the typical lamellar pattern of the secretory vesicles of type II alveolar cells. These vesicles contain the pulmonary surfactant precursor proteins.

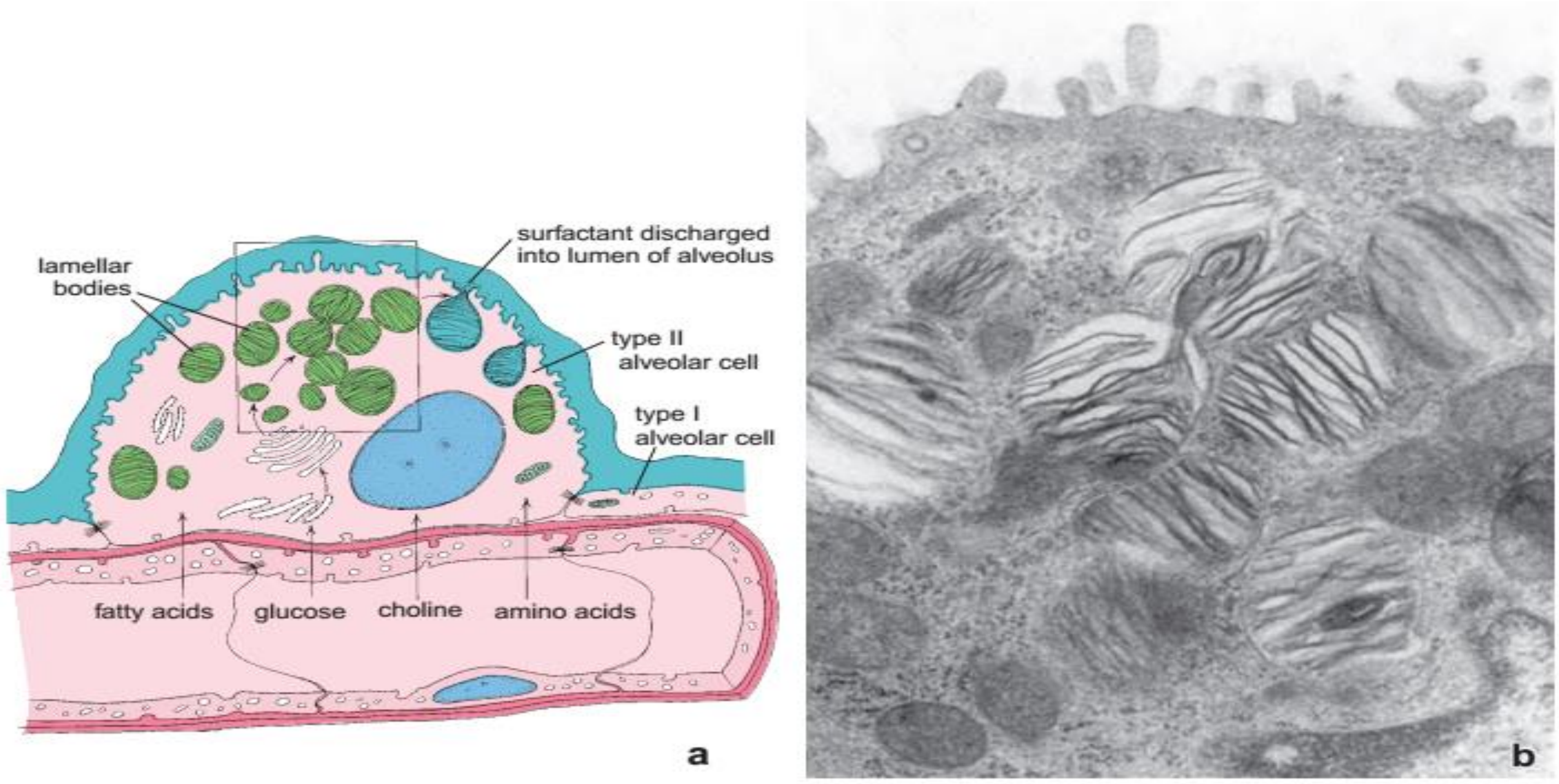

(c) ketabton.com: The Digital Library

دیارلسم فصل

Circulatory system دورانی سیستم

Cardiovascular System

د زړه او رګونو سیستم

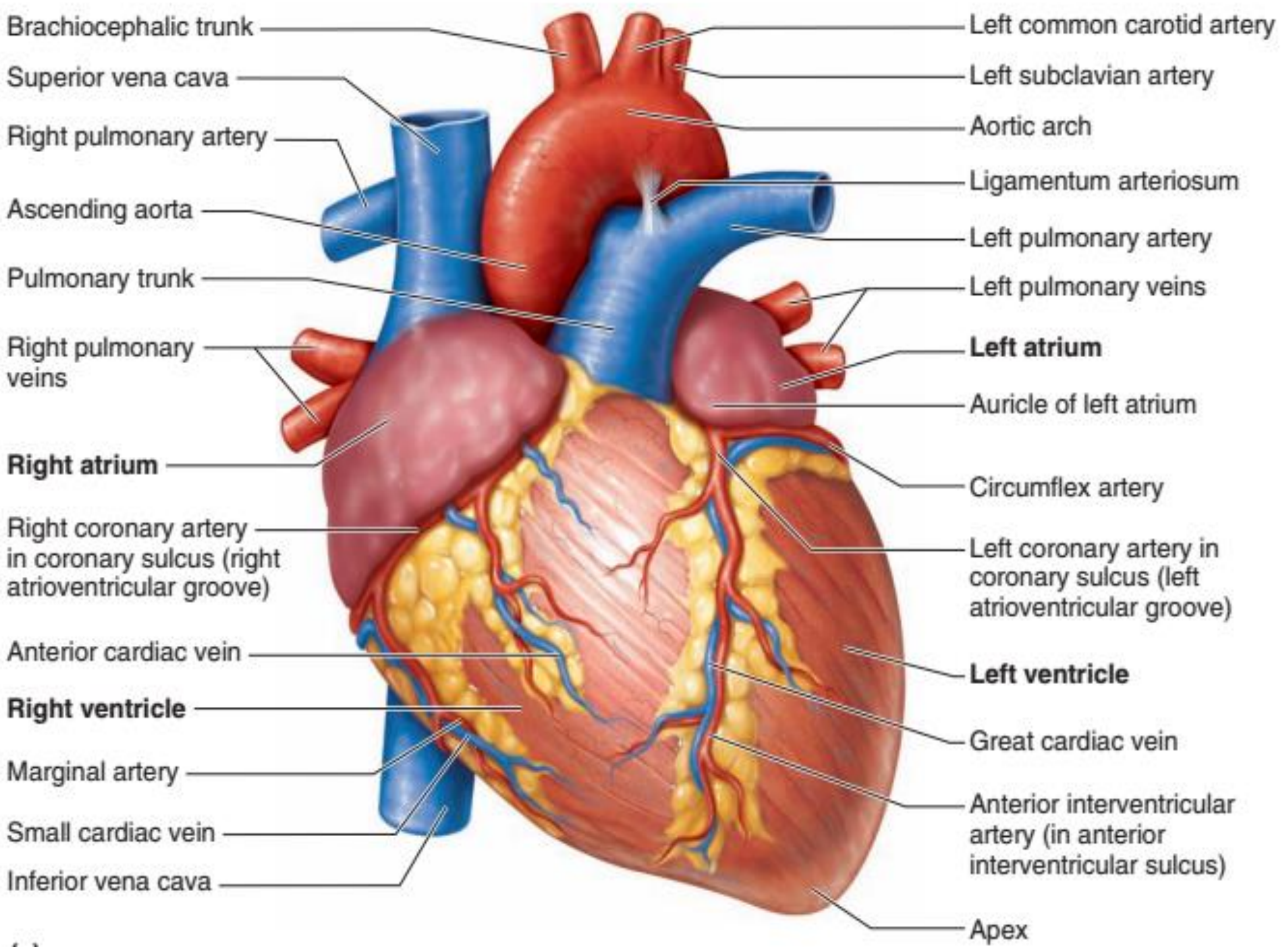

ټول بدن ته د وینې رسول ددې سیستم په واسطه صورت نیسی، که چیرې د وینې رسیدل ددې سیستم په واسطه صورت ونه نیسی نو **Hypoxia** (د اکسیجن کموالی) او **Ischemia** (د وینې کموالی) رامنځته کیږی.

(c) ketabton.com: The Digital Library

که ډیر وخت لپاره دغه دوام وکړی نو د Cell death د حجراتو د مړینی سبب کیږی.

دوه ډوله رګونه وجود لری یوی یی ورید او بل یی شریانونه دی. زړه چی یو مرکزی پمپ دی همدارنګه ورته یو متوسع رګ هم ویلی شو ځکه چی هستولوژی جوړښت یی له رګونو سره یوشان دی.

(د زړه وظیفه پمپ کول دی)

دغه سیستم د یومرکزی پمپ او یو تعداد ټیوبونو څخه په وجود راغلی دی:

- مرکزی پمپ(زړه یا Heart) چی ددی سیستم اساسی عضوه شمیرل کیږی.
- ټیوبونه Tubes چی انتقالی برخه تشکیلوی او د دوو برخو څخه مشتمله ده:

- Blood vessels

له هغو رګونو څخه عبارت دی چی وینه پکی جریان کوی او په دری ډوله دی: شریانونه، وریدونه او Capillaries

- Lymphatic vessels

په دی ډول رګونو کی یو سپین رنګه مایع چی لمف ورته وایو جریان لری دغه مایع ددی رګونو په واسطه د وینی رګونو ته لیږدول کیږی په دغو رګونو کی بیرته مایع یا وینه نه شی تلای یعنی یو طرفه لار ده چی یواځی لمف لیږدوی نو له همدی کبله د One way drainage په نوم یادیږی.

Blood circulation

له ټول بدن څخه ناپاکه وینه د Superior vena cava او Inferior vena cava په واسطه د زړه ښی دهلیز ته راځی چی د Tricuspid valve په واسطه ښی بطن او له دی ځایه د Pulmonary trunk په واسطه کوم چی په دوه برخو ویشل شوی کوم ته چی Right Pulmonary artery او Left Pulmonary artery وایو، ځی او دواړه سږو ته لیږدول کیږی وینه په سږو کی Oxygenated یعنی پاکه شی تردی ځایه یعنی له ښی زړه څخه تر سږو پوری د ناپاکی وینی دوران د Pulmonary circulation په نوم یادیږی، همدارنګه ډیر کم وخت نیسی او یو وړوکی دوران دی نو له

(c) ketabton.com: The Digital Library

همدی امله د Minor circulation په نوم هم یادیږی، په دی دوران کی حرکت پورته سست او په کم فشار Low pressure دی، پاکه وینه له سږو څخه د Pulmonary veins په واسطه د زړه چپ دهلیز له دی ځایه بیا د یو لوی شریان په واسطه چی Aorta نومیږی ټول بدن ته رسیږی ددی دوران حرکت ښکته په High pressure سره حرکت کوی. څرنګه چی یو لوی دروان دی نو د Major circulation په نوم هم یادیږی، همدارنګه په دی دوران کی وینه ټول بدن ته رسیږی نو د Systemic circulation په نوم هم یادیږی، څرنګه چی د پاکی وینی دوران دی نو Oxygenated circulation هم ورته ویلای شو. او یا هم ورته High power circulation یا High pressure circulation وایی.
(Aorta په واسطه تولا وینه انساجو ته راځی)

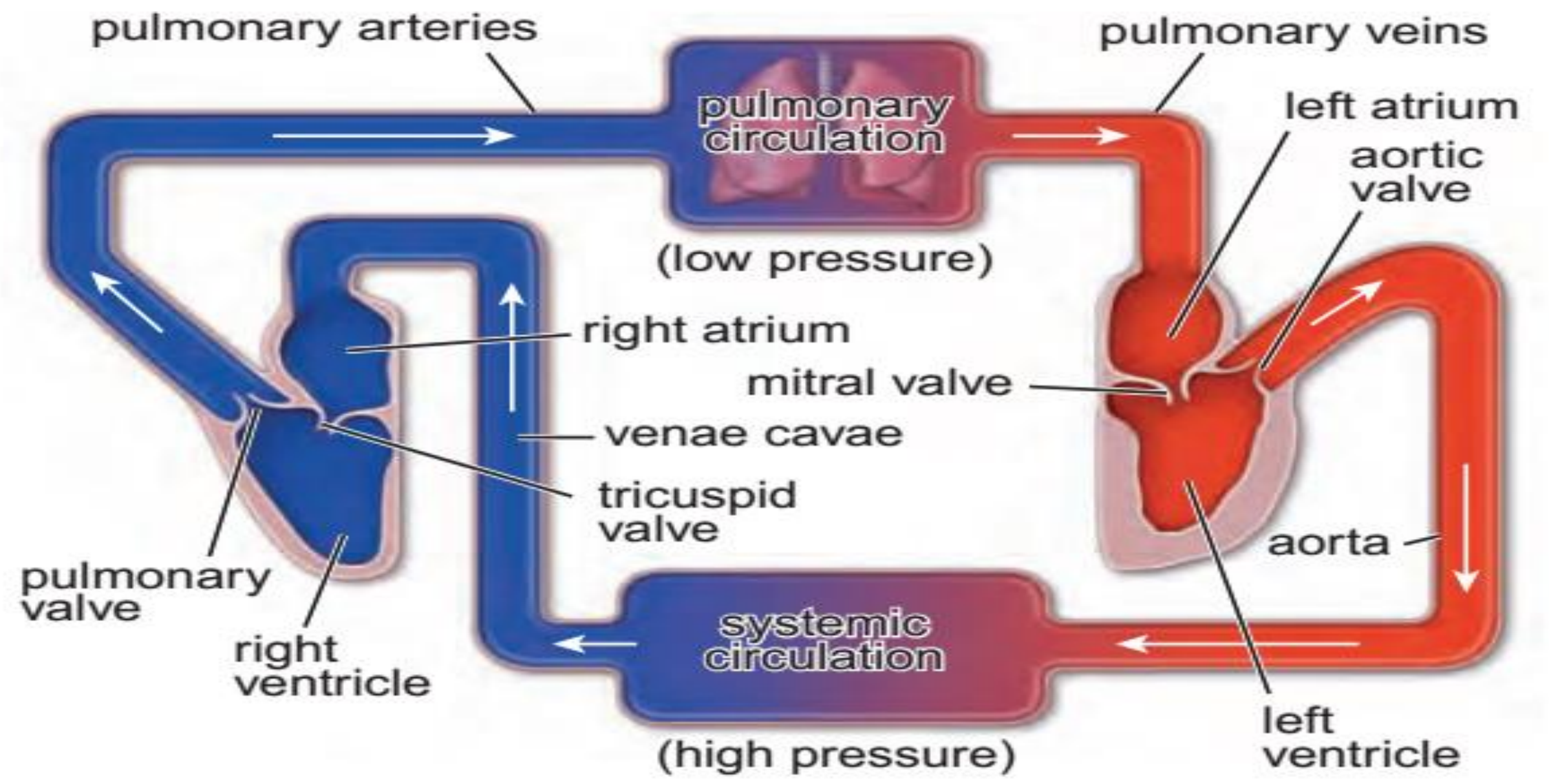

Heart (Cor or Cardia)

د دورانی سیستم مرکزی او اصلی عضوه ده، چی وزن یی تقریباً 275gr ته رسیږی. زړه په دوه برخو ویشل شوی دی: ښی زړه Right heart او چپ زړه یا Left heart

ښی زړه یی دوه جوفونه لری چی یو پورته واقع دی چی هغی ته Right atrium وایی او بل جوف یی لاندی واقع دی چی هغی ته Right ventricle وایی.

(c) ketabton.com: The Digital Library

چپ زړه یی هم دوه جوفونه لری کوم چی پورته واقع دی د Left atrium په نوم او کوم جوف چی لاندی واقعی دی د Left ventricle په نوم یادیږی.

د ښی او چپ زړه ترمنځ ښکته یو دیوال دی کوم چی د دوو بطیناتو په منځ کی واقع شوی دی چی د Inter ventricular septum یا بین البطینی جدار په نوم یادیږی. پورته هم یو دیوال د اذیناتو ترمنځ موقیعت لری چی د Inter atrial septum یا بین الاذینی جدار ورته وایی.

ښی زړه کی Tricuspid valve د ښی بطین او ښی اذین ترمنځ Relation دی.

چپ زړه کی Bicuspid(Mitral valve) د چپ بطین او چپ اذین ترمنځ Relation دی.

د پورتنیو برخو وینه د Superior vena cava په واسطه زړه ته راځی. او د لاندی برخو وینه د Inferior vena cava په واسطه زړه ته راځی.

ښی زړه د دوو وریدونو په واسطه له محیط سره وصل دی چی یو یی Inferior vena cava او بل یی Superior vena cava دی دغه دواړه وریدونه د Deoxygenated blood درلودونکی دی.

Pulmonary trunk

دوه دانی دی یو یی Right pulmonary trunk دی او بل یی Left pulmonary trunk دی. دا یواځینی وریدونه دی چی Oxygenated وینه لری. او یواځینی شریانونه Right Pulmonary Artery او Left Pulmonary Artery دی چی په بدن کی موجود دی او ناپاکه یا De oxygenated وینه لری.

(c) ketabton.com: The Digital Library

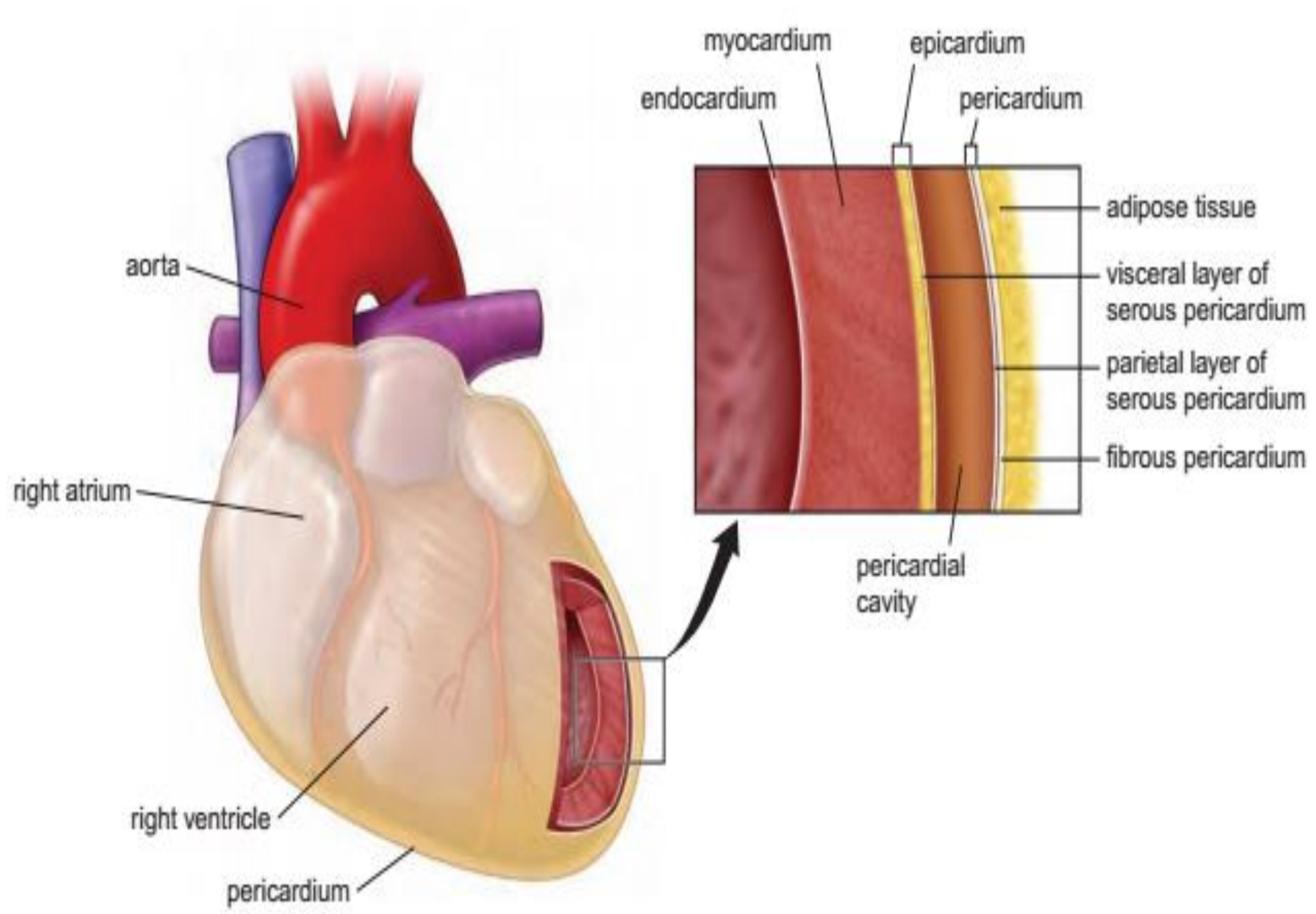

زړه نسجی جوړښت له لاندی دری طبقو څخه تشکیل شوی دی:

■ Endocardium

د زړه داخلی طبقه ده چی له وینی سره مستقیم تماس لری. یواځی د Atrio ventricular او Arteries د مجراو په برخه کی د Valve په نوم جوړښتونه چی له منضم نسج څخه جوړ دی او له دواړو خواو څخه د Endocardium د اپیتیل طبقی په واسطه پوښل شوی دی. دا طبقه له دری نورو طبقو څخه جوړه ده:

- Endothelium

تر ټولو داخلی طبقه ده چی Simple squamous epithelium څخه جوړه ده او د زړه داخلی برخه یی پوښلی ده.

- Sub endothelium

دا طبقه د Endothelium د طبقی شاته پرته ده. دا طبقه د منضم نسج څخه جوړه

شوی ده. دا یوه نازکه طبقه ده چی د Endothelium د Supporting دنده په غاړه لری.

(c) ketabton.com: The Digital Library

- **Sub endocardium**

دا طبقه د **Sub endothelium** طبقې شاته پرته ده، دا یوه ذخیمه او پراخه طبقه ده دا هم د منضم نسج څخه جوړه ده. په دی طبقه کی خاص ساختمانونه دی چی **Endothelium** ته وینه راوړی او د هغی څخه دفاع کوی په لاندی ډول دی:

a: Nerves **b: Blood vessels** **c: Conductive system**

■ **Myocardium**

دا طبقه د زړه تر ټولو ذخیمه طبقه ده د زړه د عضلی څخه جوړه شوی ده، دزړه **85%** برخه جوړوی او د زړه اسکلیټ هم جوړوی. دوه ډوله عضلی حجرات پکی شامل دی:

- **Contractile cell** تقلصی حجری

دا هغه حجری دی چی تقلصی خاصیت یی زیات او انتقالی قدرت یی کم دی.

- **Conductive cell** انتقالی حجری

ددی حجراتو انتقالی قدرت زیات خو تقلصی قدرت یی کم دی. چی دا غیری وصفی حجرات یو له بله سره یوځای کیږی او د زړه انتقالی سیستم جوړوی چی د زړه اناتومیک حرکاتو مسؤل بلل کیږی.

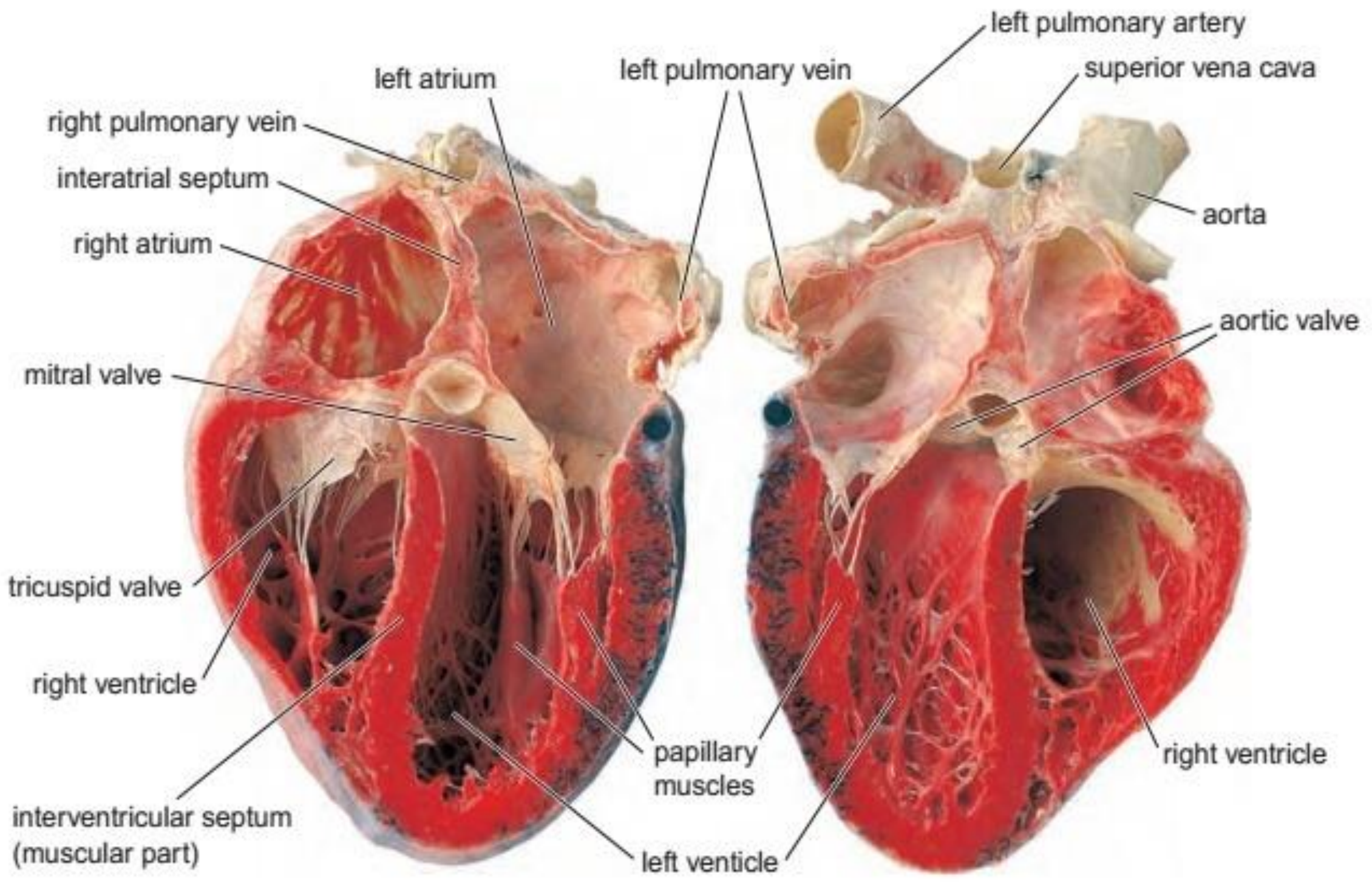

(c) ketabton.com: The Digital Library

Skeleton of the heart

د زړه اسکلیټ

د زړه عضله پر یوه استنادی ساختمان باندی چی له منضم نسج څخه جوړه شوی ده چی د زړه د اسکلیټ په نوم یادیږی، استناد لری. چی د حلقوی Annular fibrosi مثلث (Trigonal fibrosi) او پردو Septum په شکل لیدل کیږی. چی حلقی یی د Antrio ventricle او شریانی مجراوو اسکلیټ جوړوی. او د مثلث ډوله ساختمانونو په واسطه سره تماس لری او پرده مانندہ ساختمان د Septum inter ventricularis جوړوی. چی ددی په واسطه زړه له منضم نسج په واسطه سره نښتی دی که ددی پاسنی برخه نازکه شوی وی په Ischemic دلالت کوی.

Fibrous skeleton of the heart as seen with the two atria removed

This fibrous network (*indicated in blue*) serves
for the attachment of cardiac muscle, cusped valves between the atria and ventricles and semilunar valves of the aorta and the pulmonary artery. The atrioventricular bundle passes from the right atrium to the ventricular septum via the membranous septum of the fibrous skeleton.

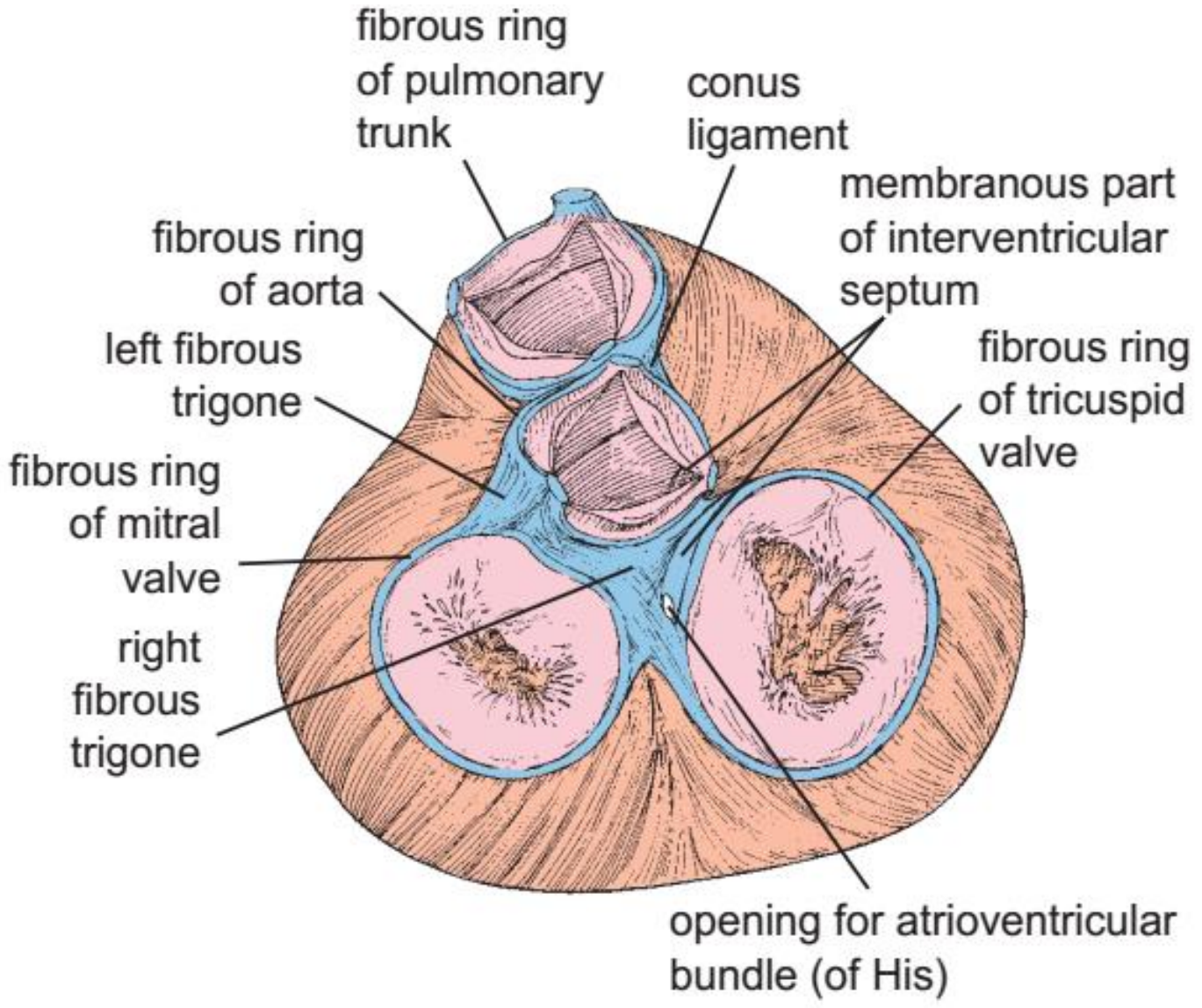

Chambers of the heart and the impulse conducting system

The heart has been cut open in the coronal plane to expose its interior and the main parts of its impulse conducting system (*indicated in yellow*). Impulses are

(c) ketabton.com: The Digital Library

generated in the sinoatrial (SA) node, transmitted through the atrial wall to the atrioventricular (AV) node and then sent along the AV bundle to the Purkinje fibers.

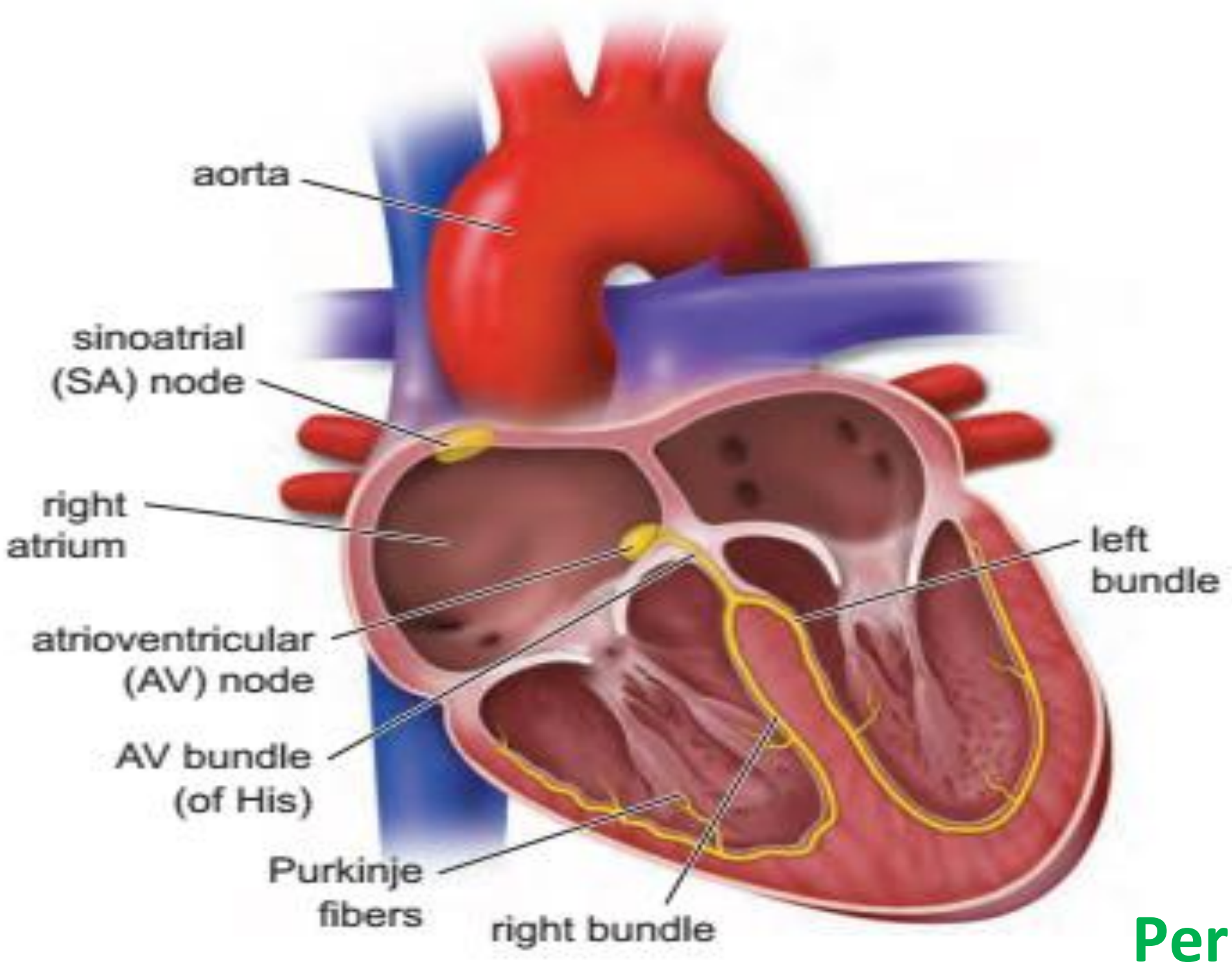

Pericardium ■

د زړه لومړنی دواړه طبقې یې پوښلی دی. زړه د همدی غشاء په واسطه چې Pericardium نومیږی احاطه شوی دی. دغه غشاء یا صفحه له دوه برخو څخه جوړه شوی ده:

- Fibrous layer
- Serous layer

Parietal Pericardium چې د منضم نسج څخه جوړه ده

Visceral pericardium داخلی طبقه ده چې د Epicardium په نوم یادیږی.

د دواړو طبقاتو خالیګا ته Cavum pericardia یا Pericardial cavity ویل کیږی. چې په منځ کی یی کم مقدار Pericardial fluid مصلی مایع وجود لری.

Epicardium دساختمان له نظره د دوو طبقو څخه جوړ شوی دی:

(c) ketabton.com: The Digital Library

- **Mesothelium**

چی دا یو **Simple squamous epithelium** دی.

- **Sub epicardium**

چی دا طبقه د **Nerve**، **Veins**، **Loss connective tissue** او **Adipose tissue** څخه جوړه شوی ده.

Blood vessels

د وینی رګونه

رګونه په اصل کی ټیوب مانندہ ساختمانونه دی.

دوه ډوله رګونه موجود دی:

- یو هغه دی چی په هغی کی وینه حرکت کوی چی هغی ته **Blood vessels** وایی.
- او بل هغه دی کوم چی **Lymph** پکی حرکت کوی چی هغی ته **Lymphatic vessels** وایی. چی دا د دری شیانو څخه جوړ دی:

I: Lymphatic capillary **II: Lymphatic vessels**

III: Lymphatic duct

1: Artery

شریان

د زړه پاکه وینه (اکسیجن لرونکی وینه) بدن ته رسوی چی په بدن کی په دری ډوله ویشل کیږی:

I: Large artery **II: Middle artery** **III: Small artery**

2: Veins

وریدونه

ناپاکه وینه (کاربن دای اکساید یا **Deoxygenated blood**) د انساجو څخه بنی زړه ته راوړی.

(c) ketabton.com: The Digital Library

3: Capillaries

شعریه عروق

د تبادلی وظیفه په غاړه لری، د ضرورت وړ مواد انساجو ته ورکوی او غیری ضروری مواد له انساجو څخه اخلی.

د وینی د رګونونسجی جوړښت د لاندی طبقاتو څخه جوړ شوی دی:

- Tunica Intima داخلی طبقه

دا طبقه د وینی سره مستقیماً په تماس کی ده او د رګونو داخلی طبقه شمیرل کیږی. دغه طبقه د زړه د Endocardium طبقی سره ورته ده. او لاندی طبقی پکی وجود لری:

- Endothelium

د Endothelium طبقه یو Simple squamous epithelium دی چی د رګونو داخلی سطحه پوښوی.

- Sub endothelium

دا طبقه د منصم نسج څخه جوړه شوی ده.

- Inner Elastic layer

دا طبقه د الاستیکی الیافو څخه جوړه شوی ده چی د داخلی او متوسطی طبقی په سرحد کی قرار لری.

- Tunica Mediaمنځنی طبقه

یوه ذخیمه طبقه ده چی د Smooth muscle ملساء عضلاتو، Elastic fiber او منضم نسج څخه جوړه ده. دغه طبقه په Contraction کی رول لری.

- Tunica Adventitiaخارجی طبقه

په دی طبقه کی لاندی طبقات شامل دی:

- Outer elastic layer

چی دا طبقه یی د Elastic fiber څخه جوړه شوی ده، او د متوسطی او خارجی طبقی په سرحد کی قرار لری.

(c) ketabton.com: The Digital Library

- Connective Tissue layer

دا طبقه د منضم نسج څخه جوړه شوی ده.

Kinds of Blood vessels

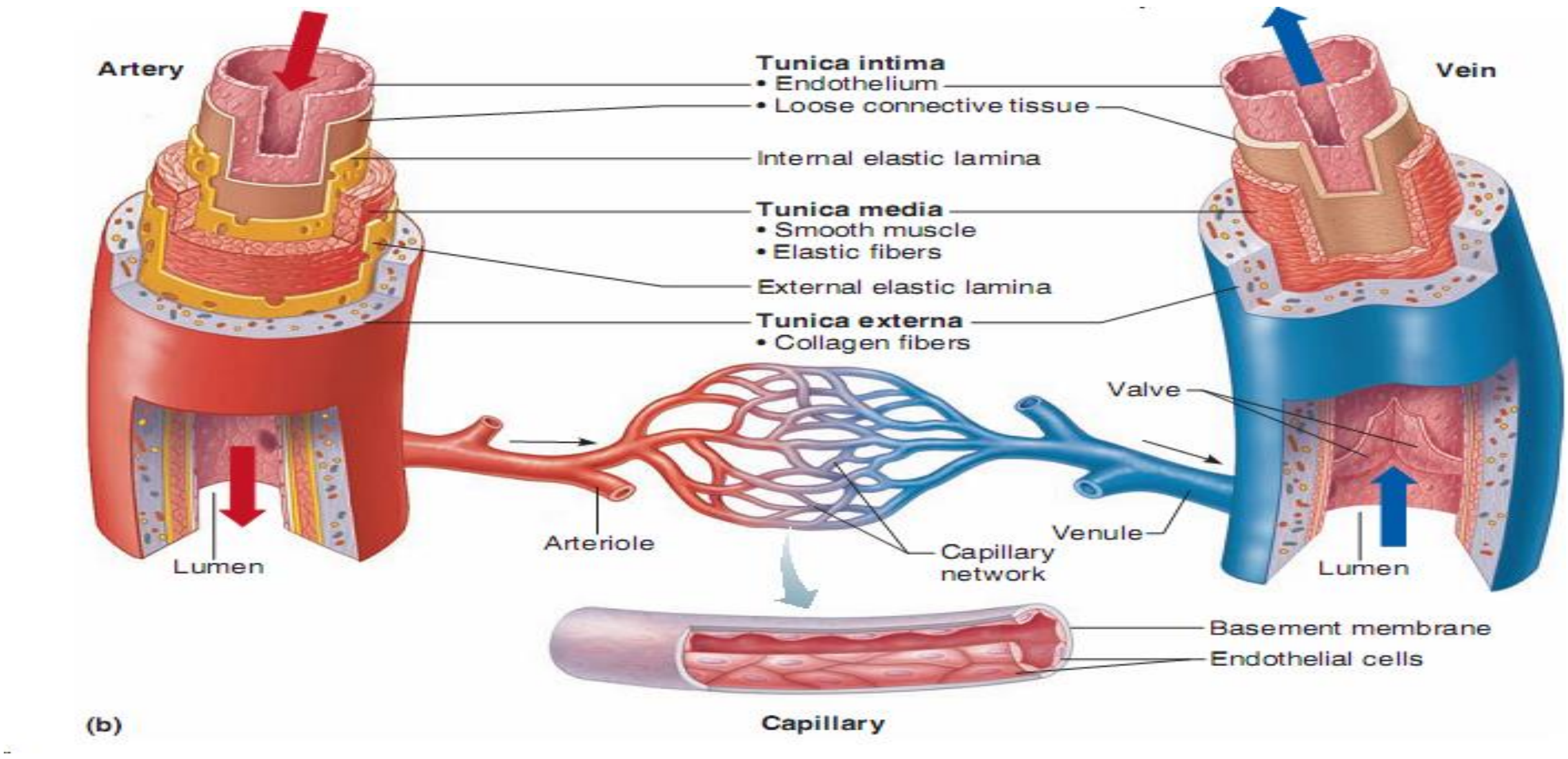

■ Arteries شریانونه

له هغو رګونو څخه عبارت دی چی له زړه څخه وینه وړی د بدن نورو برخو ته او د قطر ساختمان او وظیفی په لحاظ په دریو ګروپونو ویشل کیږی:

- Large artery or Elastic or conducting artery

دغه شریانونه د Smooth muscle او Elastic fibers څخه ترکیب شوی چی لاندی وظایف لری:

I: انتقالی وظیفه او د وینی Systolic BP فشار نورمال ساتی.

که دیو شریان قطر د یو ملی متر څخه زیات وی هغی ته Large artery وایی. لکه:

- Aorta
- Pulmonary trunk
- Superior vena cava
- Inferior vena cava

(c) ketabton.com: The Digital Library

- Middle or Muscular or Distributing Artery

متوسط او واړه شرایین: ددی په جوړښت کی عضلی الیاف، Smooth muscle ډیر او Elastic fibers پکی کم دی. او د وینی د تقسیمولو وظیفه په غاړه لری.

- Small Artery and Arteriole

شریانچی: واړه شرایین د اتو طبقو Smooth muscle څخه جوړ شوی خو Arteriole له یو یا دوه طبقو څخه جوړ دی. او په خپل ترکیب کی Elastic fibers نه لری، او د Diastolic BP فشار په تنظیم کی رول لری. ددی شریان قطر د 1mm څخه کم وی.

Large artery کی د Elastic fibers شمیره ډیره خو د Smooth muscle شمیره پکی کمه ده. او په Middle او Small شریانونو کی د Elastic fibers شمیره کمه او د Smooth muscle شمیره پکی ډیره ده. رګونه د دوه قسمه اعصابو په واسطه پوښل شوی دی:

I: Sensory neuron چی د Intima، Adventitia او Media څخه منشاء اخلی.

II: Motor neuron چی د Adventitia او Media څخه منشاء اخلی.

■ Veins وریدونه

وریدونه د عمودی ساختمان له نظره له شریانونو سره شباهت لری خو یواځی یو څو توپیرونه لری چی په لاندی ډول دی:

- په اسانی سره د وریدونو د طبقاتو فرق نه کیږی.
- د وریدونو جدار نازک دی.
- د وریدونو الاستیکی او عضلی الیاف نظر شریانونو ته کم دی.
- په وریدونو کی د Adventitia طبقه خو په شریانونو کی د Media طبقه ذخیمه ده.
- په وریدونو کی د Valve په نوم جوړښتونه وجود لری.

تقریبآ د وجود 70% وینه په وریدونو کی دخیره کیږی.

(c) ketabton.com: The Digital Library

وریدونه د شریانونو په شان په لاندی ګروپونو ویشل شوی دی:

No	Name	Diameter قطر
1	Large vein	10 mm
2	Middle vein	10 mm
3	Small vein	1 mm
4	Venules	0,1 mm
5	Post capillary venule	
6	Muscular venule	

■ Capillaries شعریه عروق

هغه رګونه دی چی زموږ د بدن ټول شریانونه یی د وریدونو سره وصل کړی دی. د یو تعداد نازکو ټیوبونو پراخه شبکه ده چی دهغه جدار نه د موادو تبادله د وینی او نسج په منځ کی صورت نیسی.

که د بدن شعریه عروق راواخلو او خوله په خوله یی کیږدونو اوږودوالی به یی 50000 میله ته ورسیږی (چی د 84500km سره سمون خوری)

نسجی ساختمان یی په لاندی ډول دی:

- Endothelium

یو Simple squamous epithelium دی چی د شعریه عروقو داخلی سطح یی پوښلی ده.

- Basal lamina

د اندوتیلیل حجرات پریوی نازکی صفحی د Basal lamina په نامه استناد لری په ځینو ځایونو کی شته او په ځینو ځایونو کی په معینو فاصلو کی او په ځینو ځایونو کی نشته.

(c) ketabton.com: The Digital Library

Pericyte -

دا حجرات چی اصلآ Mesenchymal cell دی، د اندوتیل حجرات د بهر څخه احاطه کوی.

Diagram and scanning electron micrograph of the endothelium.

a. This schematic drawing shows the luminal surface of the endothelium. The cells are elongated with their long axis parallel to the direction of blood flow. Nuclei of endothelial cells are also elongated in the direction of blood flow.

b. Scanning electron micrograph of a small vein, showing the cells of the endothelial lining. Note the spindle shape with the long axis of the cells running parallel to the vessel.

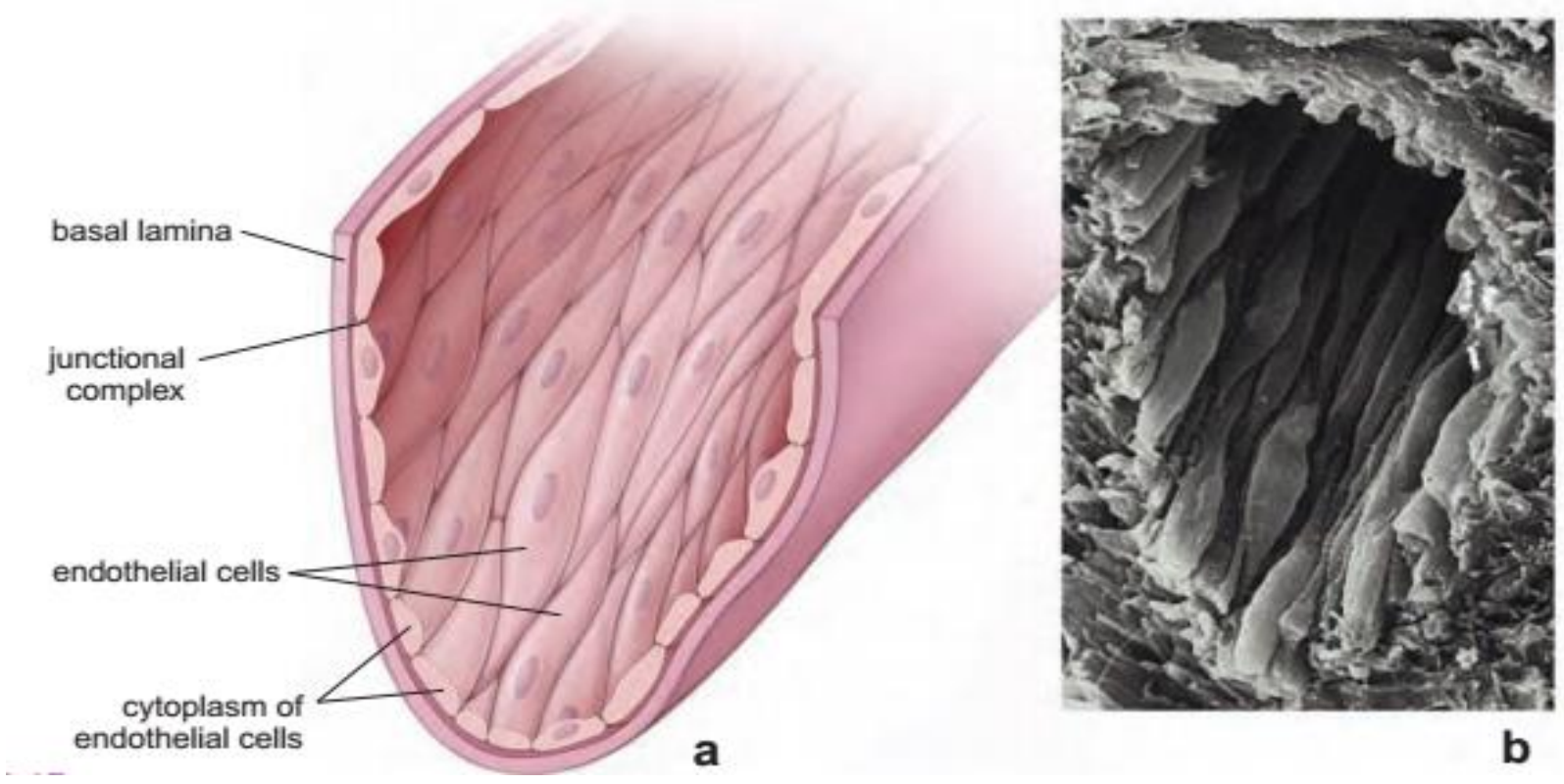

Diagram depicting segments of two adjacent endothelial cells

This diagram shows cell-to-cell and cell to-extracellular matrix junctions in the endothelial cells. Junctional complex near the luminal surface (*dashed line box*) comprises the zonula occludens and the zonula adherence, and a desmosome represents a group of cell-to-cell junctions that maintain selective permeability barrier. Cell-to-cell communication junctions are represented by an area of gap junctions (*green*). Anchoring junctions (cell-to-extracellular matrix) are represented here by hemi desmosomes and focal adhesions. Observe the organization of the cytoplasm and cytoplasmic inclusions, the Weibel-Palade bodies, that are characteristic of endothelial cells. Pinocytotic vesicles in the cell on the left have been positioned to suggest the pathway of vesicles from the lumen of the blood vessel to the basal cell membrane or to the lateral cell membrane as indicated by the *dashed arrows*. Various markers have been traced through pinocytotic pathways across the endothelial cell. Luminal surface of the endothelial cells expresses variety of endothelial cell-surface receptors.

(c) ketabton.com: The Digital Library

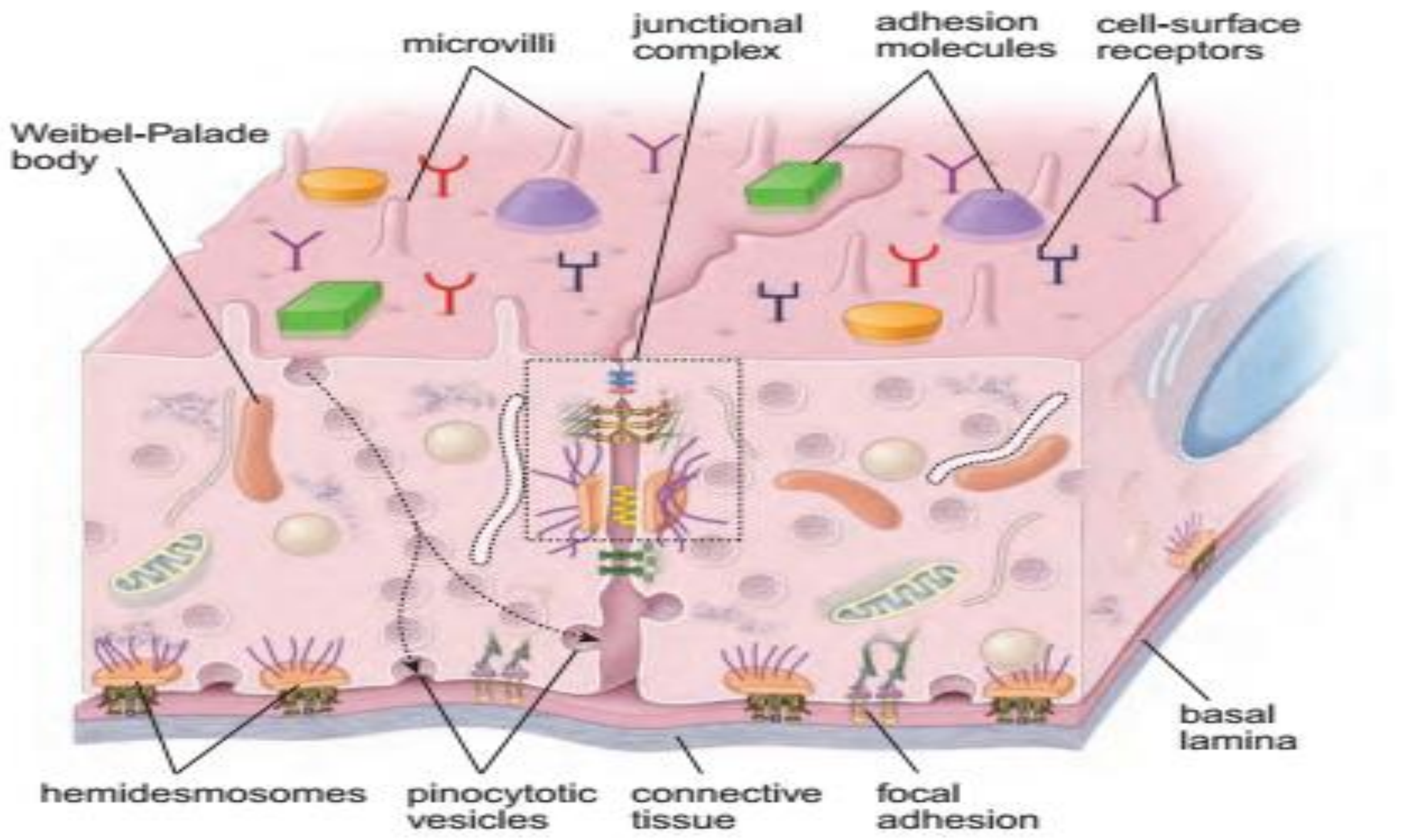

Kinds of Capillaries

د شعریه عروقو ډولونه

دوه ډولونه لری:

■ Specific Capillariesوصفی

له هغه ډول څخه عبارت دی چی شریان له ورید سره نښلوی. همدارنګه منظم جوف Regular lumen لری. داهم په دوه ډوله دی:

- Continuous or somatic capillaries

په دوامداره ډول پکی Basal lamina موجوده وی او د اندوتیل حجراتو جسامت یی په ټول مسیر یوشان دی. او په عضلاتو کی، منضم نسج کی، عصبی نسج کی او په Exocrine غداواتو کی لیدل کیږی. دغه Capillary په خپل جدار کی په کافی اندازه Pinocytic vesicle لری چی د موادو په انتقال کی رول لری خو د دماغ په Capillary کی ددی ویزکلونو تعداد کم دی ځکه چی هلته Blood brain barrier وجود لری.

(c) ketabton.com: The Digital Library

- **Fenestrated or Visceral capillaries**

په دی ډول کی د اندوتیل په حجراتو کی یو تعداد سوری لیدل کیږی اودا په Kidney، Endocrine glands، Intestine او په Bone marrow کی موجود وی.

Non specific or dis continuous or sinusoidal capillary غیری وصفی

دغه رګونه شریان له شریان سره او یا ورید له ورید سره نښلوی. قاعدوی غشاء پکی غیری دوامداره او د حجراتو ترمنځ یی خالیګاه لیدل کیږی. غیری منظم جوف یا Irregular lumen لری. په جدار کی Phagocytic cells لری.

دغه Capillary په لاندی ځایونو کی ورید له ورید سره نښلوی.

- Endocrine gland
- Liver
- Bone marrow

او په Kidney کی شریان له شریان سره یوځای کوی.

د شریانی او وریدی سیستم په منځ کی ارتباط

شراین او وریدونه د لاندی طریقو نه د یوبل سره ارتباط ساتی:

Capillary bed

یوه معمولی طریقه ده چی شریان د ورید سره وصلوی په دی ترتیب چی اول Small arterioles په Meta arterioles او بیا Meta arterioles په دوو نوعو Capillary تبدلیږی.

- **True capillary**

حقیقی Capillary چی په خپل شروع کی Sphincter لری.

(c) ketabton.com: The Digital Library

Large capillary -

چی مستقیمآ د ورید سره ارتباط لری او د Through fore cannel په نامه یادیږی.

Arteriovenous Anastomosis ■

یوه لنده او مستقیمه لاره ده چی یو Arteriole د Venule سره وصلوی.

Glomus ■

یو ډول خصوصی Shunt دی چی د Anastomosis مجرایی پیچیده یا مغلق ساختمان لری او دهغه په جدار کی د Epithelioid حجرات لیدل کیږی او د Glomus تولله کتله د منضم نسج په واسطه احاطه شوی ده.

Portal system ■

په عادی حالت کی یو شریان په شریانی Capillaries او بیا وریدی Capillaries او بلاخره په وریدونو تبدیلیږی، خو ځینی وختونو کی د بدن په ځینو ځایونو کی داسی حالت منځ ته راځی چی یو شریان په شریانی Capillaries او بیا په دوباره شریان باندی بدلیږی.

Portal system in 3 Places

- Hepatic portal system
  Vein= Capillary= Vein
- Glomerulus portal system
  Artery= Capillary= Artery
- Hypothalamic – Pituitary portal system
  Vein= Capillary= Vein

(c) ketabton.com: The Digital Library

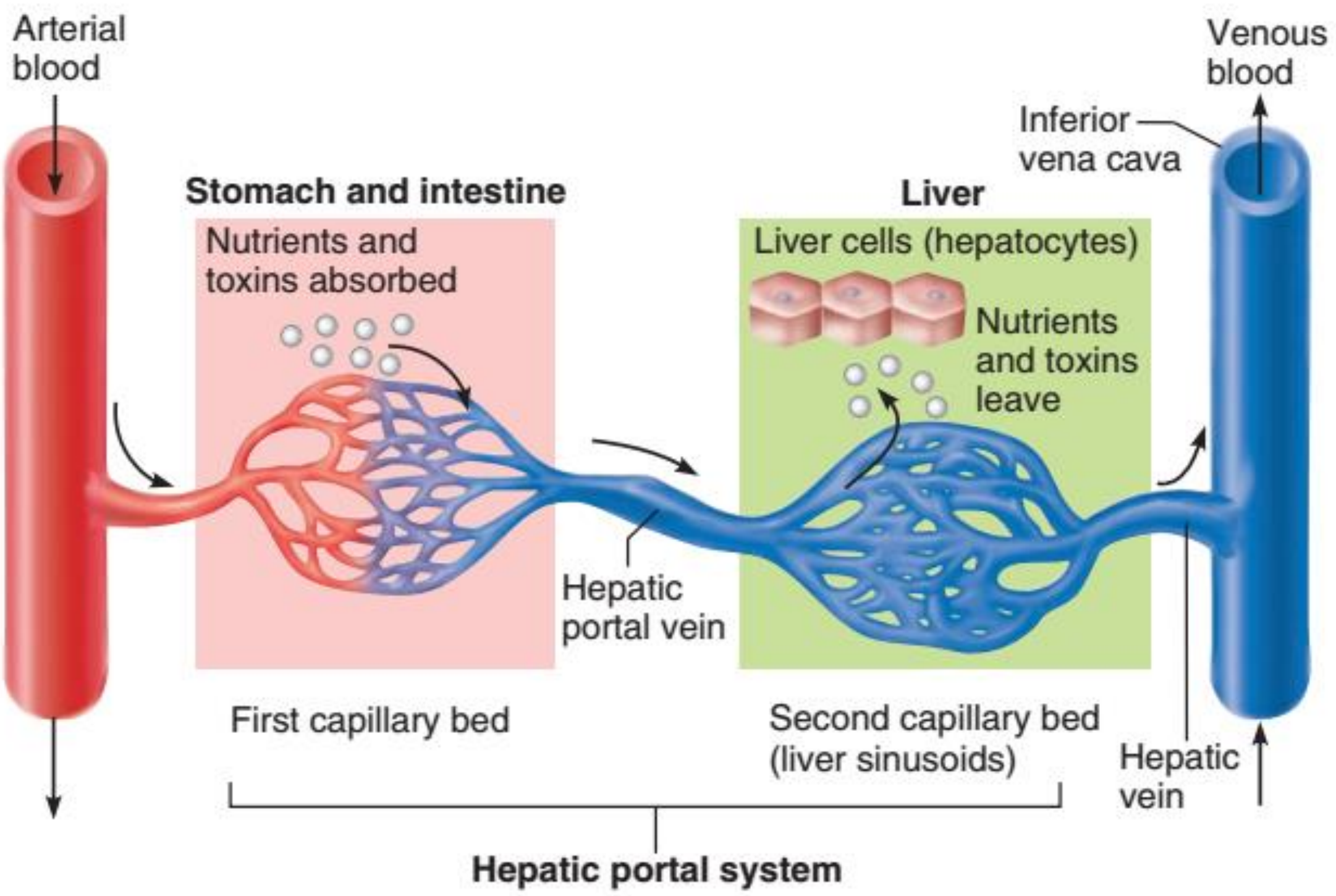

Diagram of microcirculation

This schematic diagram shows a met arteriole (initial segment of a thoroughfare channel) giving rise to capillaries. The precapillary sphincters of the arteriole and met arteriole control the entry of blood into the capillaries. The distal segment of the thoroughfare channel receives capillaries from the microcirculatory bed, but no sphincters are present where the afferent capillaries enter the thoroughfare channels. Blind-ended lymphatic vessels are shown in association with the capillary bed. Note the presence of anchoring filaments and the valve system within the lymphatic capillaries.

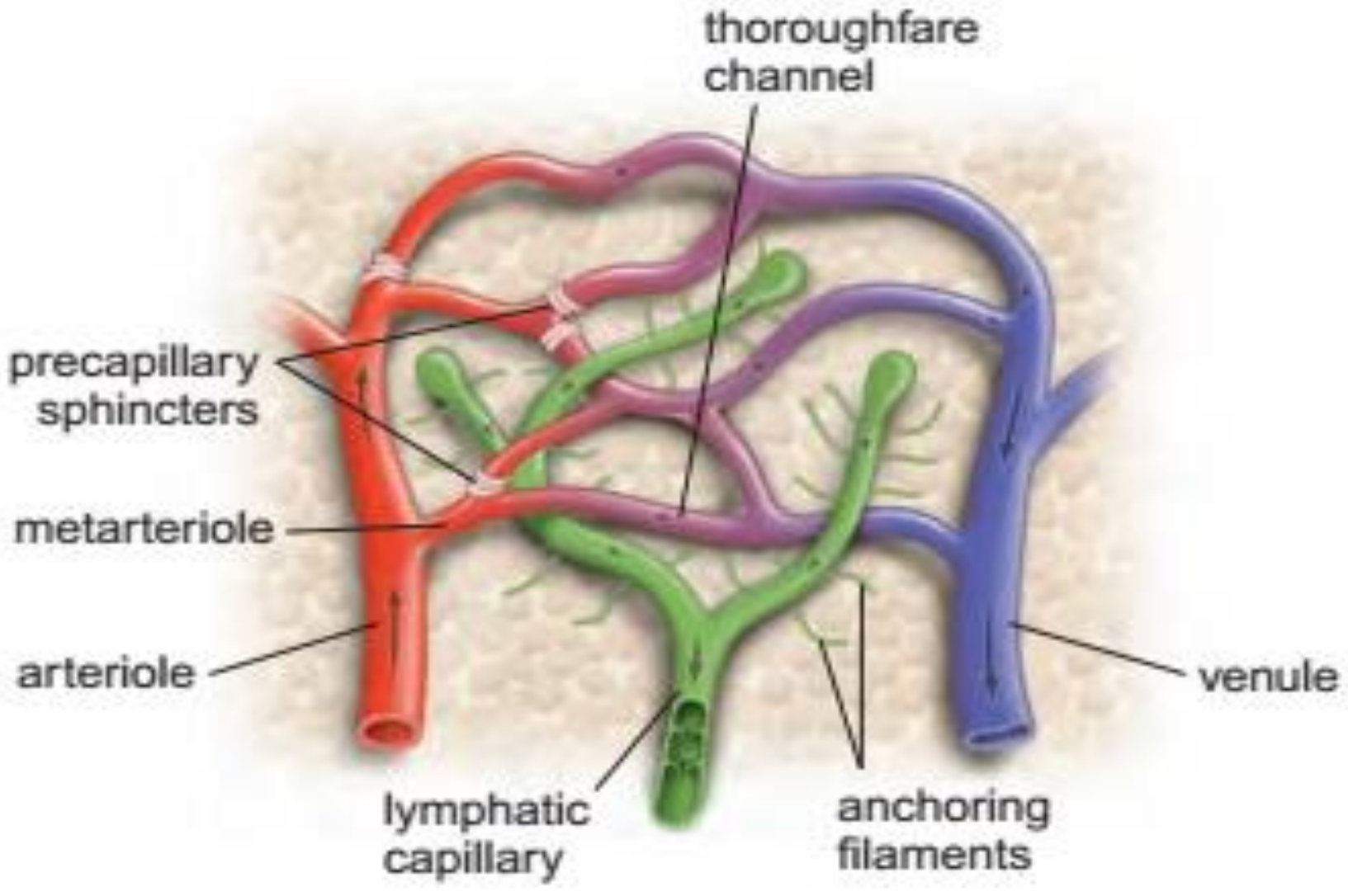

(c) ketabton.com: The Digital Library

Lymphatic Vessels

د انساجو او Interstitial space څخه لمف مایع Lymphatic capillary په واسطه راټولیږی چی په یو طرفه ډول یی په وریدونو کی اچوی.

څو Capillary سره یوځای کیږی او Lymphatic vessels جوړوی.

دا په خپل مسیر کی د Lymph node په نوم جوړښت لری. چی پکی لمفوسایټ او مکروفاژونه وجود لری. او د لمف مایع فلتر کوی. بلاخره دغه مواد د Lymphatic duct په واسطه په ورید کی خالی کیږی دغه مایع بی رنګه ده او د نسجی مایع څخه منشاء اخلی.

د Lymphatic vessels نسجی ساختمان د وریدونو سره شباهت لری. او طبقات یی واضح نه ښکاری. دغه سیستم د بدن په ځینو برخو کی لکه: CNS، Bone او Cartilage کی وجود نه لری.

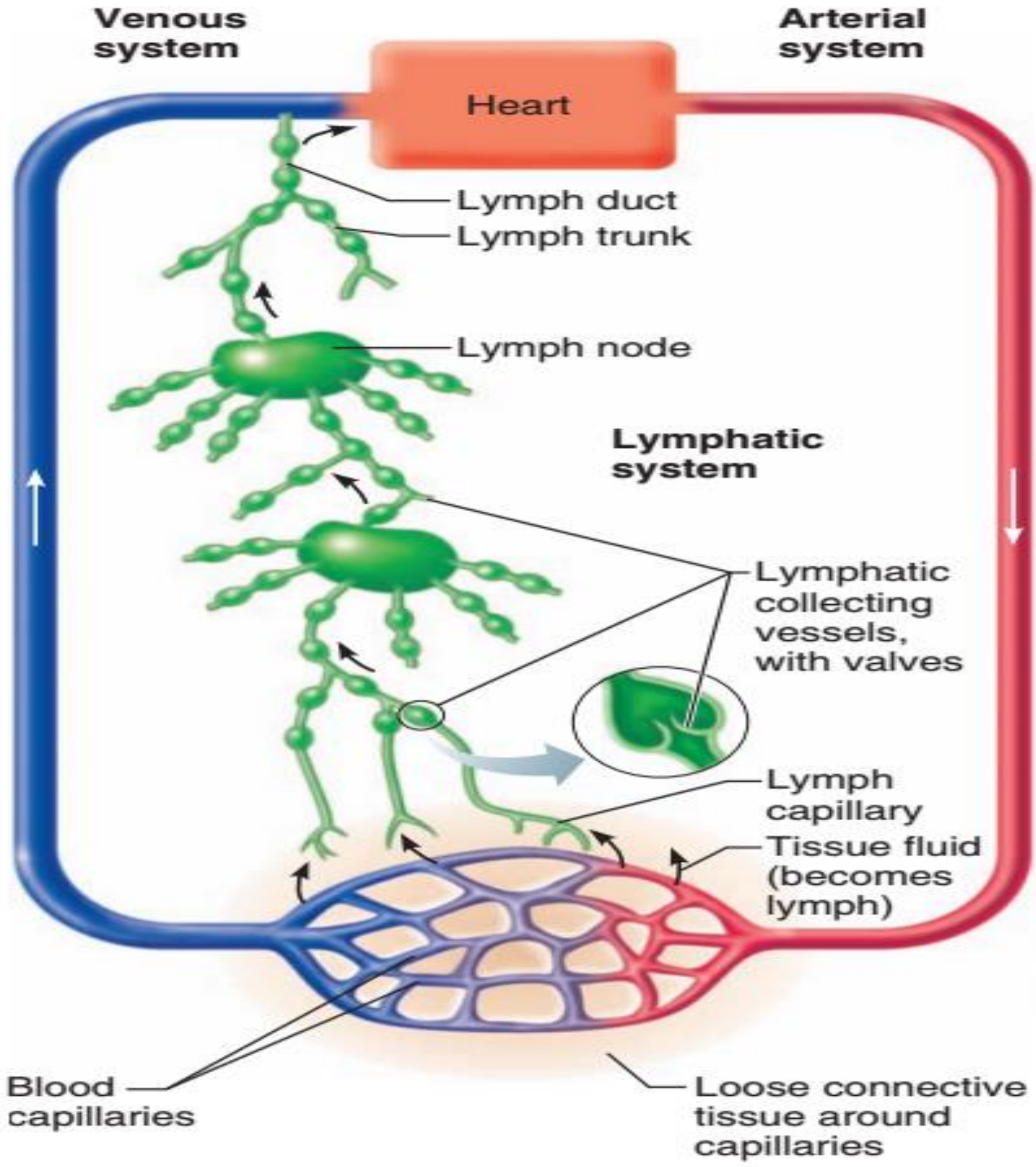

(c) ketabton.com: The Digital Library

TABLE 13.1 Characteristics of Blood Vessels

Arteries				
Vessel	Diameter	Tunica intima (inner layer)	Tunica media (middle layer)	Tunica adventitia (outer layer)
Large artery (elastic artery)	>10 mm	Endothelium Connective tissue Smooth muscle	Smooth muscle Elastic lamellae	Connective tissue Elastic fibers Thinner than tunica media
Medium artery (muscular artery)	2–10 mm	Endothelium Connective tissue Smooth muscle Prominent internal elastic membrane	Smooth muscle Collagen fibers Relatively little elastic tissue	Connective tissue Some elastic fibers Thinner than tunica media
Small artery	0.1–2 mm	Endothelium Connective tissue Smooth muscle Internal elastic membrane	Smooth muscle (8–10 cell layers) Collagen fibers	Connective tissue Some elastic fibers Thinner than tunica media
Arteriole	10–100 μm	Endothelium Connective tissue Smooth muscle	Smooth muscle (1–2 cell layers)	Thin, ill-defined sheath of connective tissue
Capillary	4–10 μm	Endothelium	None	None

Veins				
Vessel	Diameter	Tunica intima (inner layer)	Tunica media (middle layer)	Tunica adventitia (outer layer)
Postcapillary venule	10–50 μm	Endothelium Pericytes	None	None
Muscular venule	50–100 μm	Endothelium	Smooth muscle (1–2 cell layers)	Connective tissue Some elastic fibers Thicker than tunica media
Small vein	0.1–1 mm	Endothelium Connective tissue Smooth muscle (2–3 layers)	Smooth muscle (2–3 layers continuous with tunica intima)	Connective tissue Some elastic fibers Thicker than tunica media
Medium vein	1–10 mm	Endothelium Connective tissue Smooth muscle Internal elastic membrane in some cases	Smooth muscle Collagen fibers	Connective tissue Some elastic fibers Thicker than tunica media
Large vein	>10 mm	Endothelium Connective tissue Smooth muscle	Smooth muscle (2–15 layers) Cardiac muscle near heart Collagen fibers	Connective tissue Some elastic fibers, longitudinal smooth muscles Much thicker than tunica media

(c) ketabton.com: The Digital Library

ثوارلسم فصل

Defense system دفاعی سیستم

Defense System or Lymphatic System

دفاعی سیستم

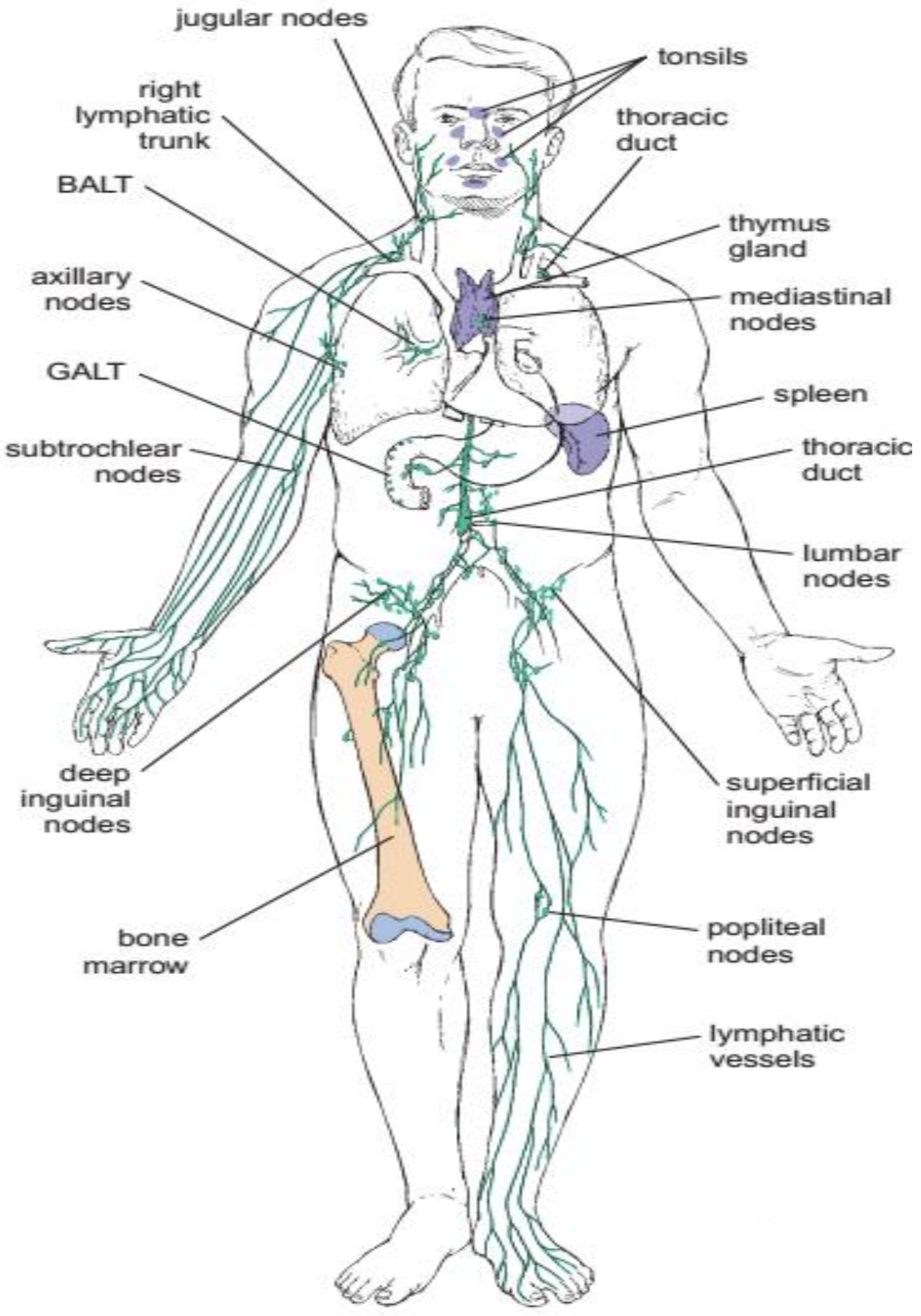

(c) ketabton.com: The Digital Library

ټول ژوندی موجودات د دفاع حق لری.

هغه اجنبی اجسام چی دغه دفاعی حجرات یی ونه پیژنی نو ددی سیستم په واسطه له منځه ځی. د جوړښت له نظره دغه سیستم زموږ په بدن کی د دری شیان څخه جوړ شوی دی او دغه دری واړه د Lymphatic circulation په واسطه خپل دفاعی پروسه سرته رسوی چی په لاندی ډول دی:

■ Defense cells دفاعی حجرات

دفاعی حجری یی په دوه ډوله دی:

- Mobile cell ګرځیدونکی حجری
  لکه: Macrophage او Leukocyte (Monocyte, Lymphocyte, Neutrophil, Basophil, Eosinophil)
- Fixed Cells غیری متحرکه حجری
  لکه: Plasma cell او Reticular cell

■ Defense Tissue دفاعی انساج

دفاعی انساج په دوه برخو ویشل شوی دی:

- Lose lymphatic Tissue

په دی ډول کی لمفوسایټ د منضم نسج سره یوځای په تیت او پراګنده ډول لیدل کیږی او هغه نسج ته ویل کیږی چی خواره واره اوسی یعنی د وړو کتلو په شکل په بدن کی وی لکه:

I: MALT= Mucosa Associated Lymphatic Tissue

II: GALT= Gut Associated Lymphatic Tissue

III: BALT= Bronchus Associated Lymphatic Tissue

- Dens lymphatic Tissue

هغه ډول نسج ته ویل کیږی چی یوځای کی یی متراکم کړی وی لکه:

(c) ketabton.com: The Digital Library

I: Red Bone marrow

II: Lymphatic Node

■ Defense Organs (Lymphatic organs) دفاعی غړی

دا په دوه برخو ویشل شوی دی:

- Central Lymphatic Organs مرکزی غړی

دا په مرکز کی قرار لری دوه دانی دی چی اساسی کتله جوړوی.

I: Thymus

چی ددی په واسطه T-cell جوړیږی.

II: Bursa

دا په انسانانو کی نشته خو ددی پرځای په انسانانو کی Bone marrow وجود لری چی د B- cell په جوړیدو کی رول لری.

- Peripheral Lymphatic Organs محیطی غړی

لکه:

1: Tonsils

دری قسمه Tonsils زموږ په بدن کی موجود دی:

I: Pharyngeal Tonsils

II: Sub lingual Tonsils

III: Palatine Tonsils

2: Lymph node

3: Spleen

4: Pyre paches

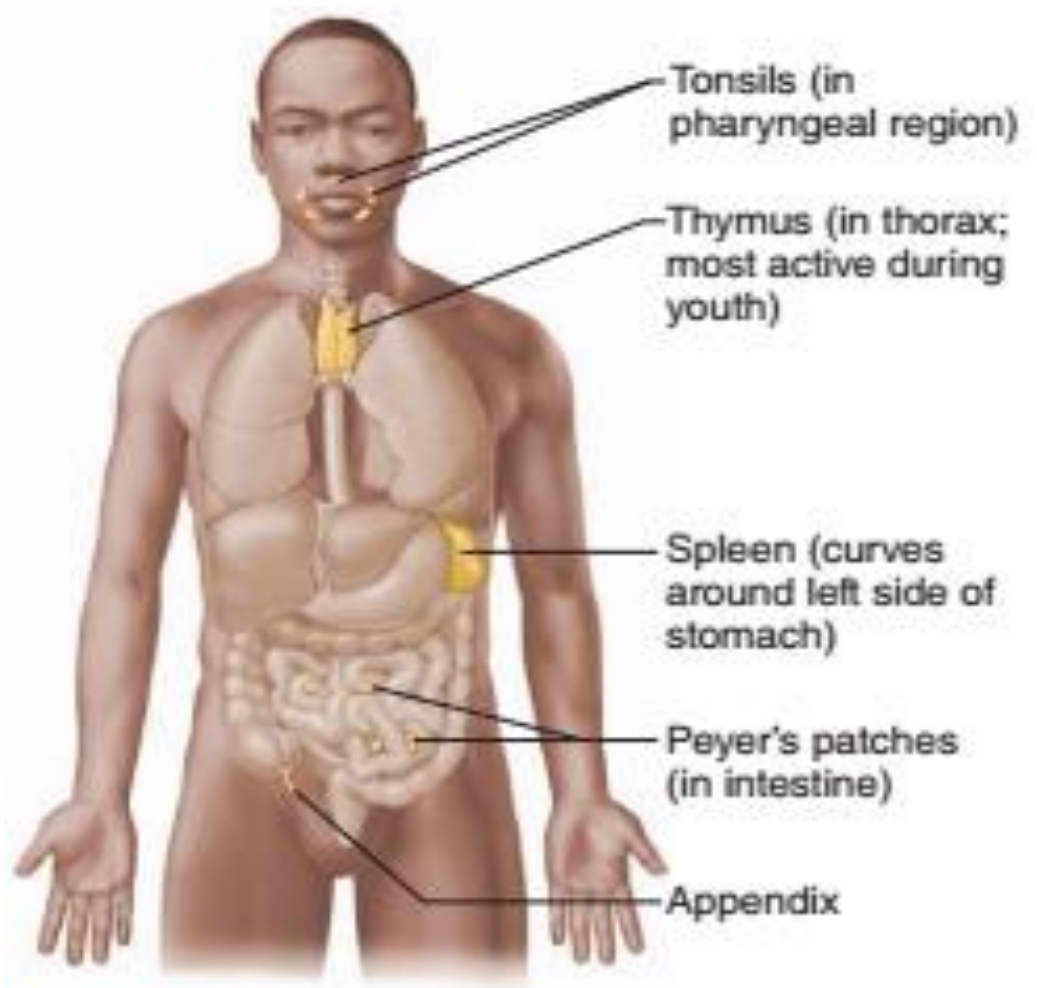

Figure 12.5 Lymphoid organs. Locations of the tonsils, spleen, thymus, Peyer's patches, and appendix.

(c) ketabton.com: The Digital Library

5: Appendix

Lymphatic or Defense Cell

لکه څنګه چې مو مخکې یادونه وکړه دا حجرات په دوه ډوله دی یو یې Mobile cells یا متحرکه حجرات او بل یې Fixed cells یا غیری متحرکه حجرات وو:

متحرکه حجرات هم په دوه ډوله دی:

■ Leukocyte (WBC)

چې په دی کی لاندی حجرات شامل دی:

- Neutrophil
- Lymphocyte
- Monocyte
- Eosinophil
- Basophil

په دی حجراتو کی Monocyte او Neutrophil ته Phagocytic cells هم ویلی شو ځکه دوی دواړه حجری په بدن کی د Phagocytosis دندی سرته رسوی.

Monocyte ته Macrophage هم ویلی شو، یعنی د بدن څخه ډیره دفاع کوی او په یو وخت کی 100 عدده اجنبی شیان وژنی.

خو Neutrophil چې ترټولو فعاله حجره ده،ددی عمر کم دی دا تر 10 پوری اجنبی شیان وژنی د همدی امله ورته Microphage وایی.

د Neutrophil او Monocyte حجرو دفاعی وظایف سره شباهت لری او وظیفوی مراحل یې په لاندی ډول دی:

- Margination

د التهاب په صورت کی زیات تعداد نیوتروفیل او Monocyte د وینی د رګونو په څنډو کی د قطارونو په شکل راټولیږی.

(c) ketabton.com: The Digital Library

- Diapedesis

په دی مرحله کی د اندوتیل حجرات Contraction کوی او Neutrophil او Monocyte یی د رګونو د جدار څخه بهر د نسج په لور ځی.

- Chemotaxis

دواړه حجرات، التهابی ساحی د میکروبونو او یا د میکروبونو د Toxin او یا د میکروبونو د بقایاوو په واسطه جذبیږی.

- Amoeboid Movement

دواړه حجرات د امیبی حرکت په واسطه ځان مطلوب هدف ته رسوی.

- Phagocytosis

په دی مرحله کی Neutrophil واړه میکروبونه خوری، عمر یی کم او د څو ساعتونو په حدودو کی وی. خو د Monocyte عمر ډیر او اوږد وی، او غټ میکروبونه خوری.

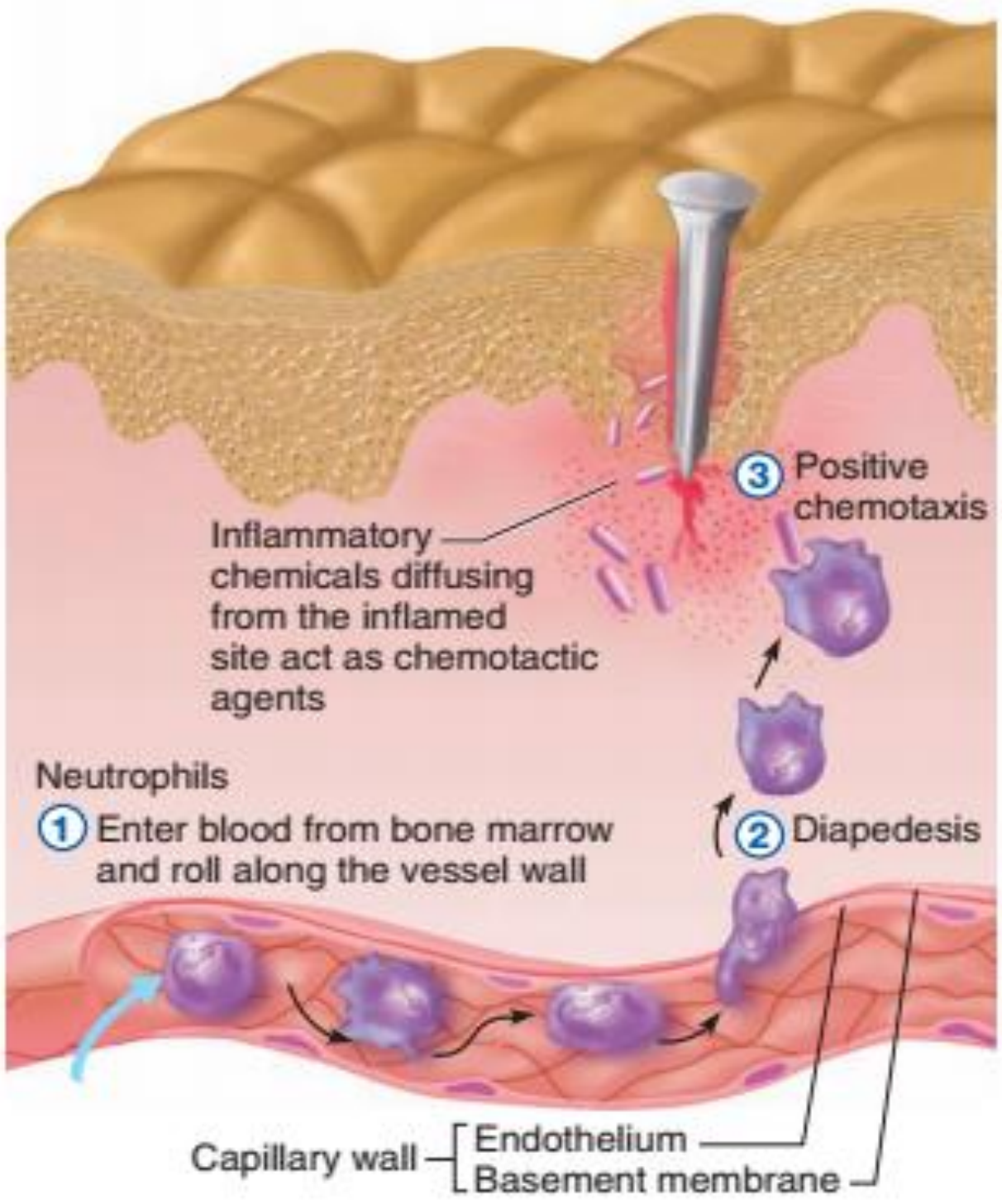

Phagocyte mobilization.

(c) ketabton.com: The Digital Library

Lymphocyte

د انتی بادی د جوړولو په واسطه د بدن په دفاع کی برخه اخلی او یو مهم خاصیت لری هغه داچی کله د وینی د جریان څخه خارج شی بیرته وینی ته داخلیدای شی چی دی عمل ته Recirculation ویل کیږی.

لمفوسایت په دوه ډوله دی:

- T- lymphocyte or T- cell

هغه ډول حجرات دی چی پخوالی یی په Thymus غده کی ترسره کیږی او بیا د بدن نورو برخو ته غځول کیږی.

دا ډیر ډولونه لری لکه: CD4، CD11 او CD23 چی دا فعالی حجری دی. دی ته Cytotoxic T-cell او یا Direct killer cells هم وایی.

دغه حجری د Cellular immunity مّسولیت په غاړه لری. یعنی دا په خپله سطحه کی Anti- body لری او په مستقیم ډول په انتی جن حمله کوی او له منځه یی وړی.

په بله معنا حجروی معافیت په رامنځته کیدو کی د T-cell سره Macrophage مرسته کوی چی دی Macrophage ته دلته A.P.C وایی.

T-Cell یا T- Lymphocyte په دری ډوله دی:

I: Helper T- cell

II: Cytotoxic cells or Killer T- cell

III: Suppressor T- cell

- B- Lymphocyte (B-cell)

دا هغه ډول حجرات دی چی د پخوالی مرحله یی په Bursa یا Bone marrow کی تیروی او د Humoral immunity مسّولیت په غاړه لری.

دا په دوه حجرات تفریق پذیری کیږی:

(c) ketabton.com: The Digital Library

I: Plasma Cells

II: Memory Cells

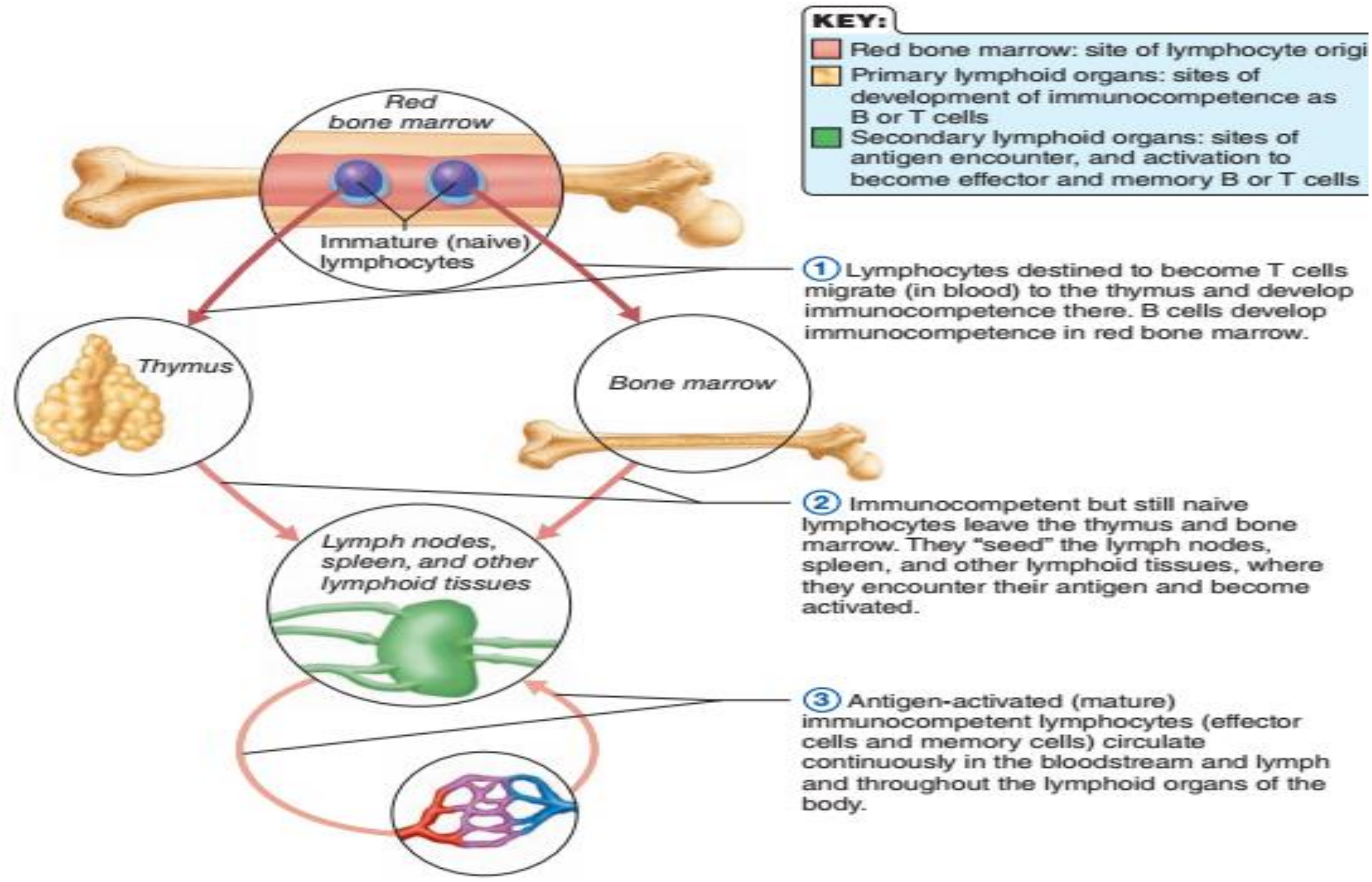

Figure 12.11 Lymphocyte differentiation and activation.

Plasma Cell

غیری متحرک حجرات دی، د B- lymphocyte د تفریق پذیری په نتیجه کی لاس ته راځی، دغه حجرات په Lymphatic nodes، منضم نسج، Bone marrow او Spleen کی لیدل کیږی.

دغه حجرات د B cell په واسطه تنبه او انتی بادی تولیدوی چی له همدی کبله د Anti-body producing cell په نوم یادیږی.

Reticular Cell

دا هم غیری متحرک حجرات دی او د وینی په جوړیدونکی اعضاو Hematopoietic organ کی لیدل کیږی او د ضرورت په وخت کی په نورو حجراتو بدلیدلی شی او یو ډول Supporting cell دی.

(c) ketabton.com: The Digital Library

Lymphatic Tissue

په ټول بدن کی او خصوصآ په منضم نسج کی لیدل کیږی او په دوه ډوله دی:

a: Loose Lymphatic Tissue

په دی ډول لمفاوی نسج کی لمفوسایټ په منشر ډول د منضم نسج سره یوځای لیدل کیږی.

b: Dense Lymphatic Tissue

په دی ډول لمفاوی نسج کی لمفوسایټ د کتلو یا ګردو ساختمانونو په شکل لیدل کیږی چی دا ساختمانونه د **Lymphatic Nodules** او یا د **Lymphatic Follicles** په نوم یادیږی چی هر فولیکل یی د دوو برخو څخه جوړ دی:

- **Germinal Center**

د فولیکل مرکزی برخه ده چی روښانه ښکاری او خام لمفوسایټ پکی موجود دی، او د نورو لمفوسایټونو د تولید فعاله مرکز دی.

- **Peripheral Zone**

دا د فولیکل محیطی برخه ده چی نظر مرکز ته تیاره او له پخو لمفوسایټونو څخه جوړه شوی ده.

Antigen

هغه مواد دی چی د بدن دفاعی عکس العمل تحریکوی، انتی جن کیدای شی چی مکملی حجری **Complete cell** وی لکه: **Bacteria** او **Tumor cells**

او یا کیدای شی چی یو تعداد **Macromolecule** وی لکه: **Proteins** او **Polysaccharides**

Anti- Body

هغه پروتینی مواد او د **Y** په شکل مالیکولونه دی چی په دوران کی قرار لری او د **Plasma cell** په واسطه تولیدیږی، چی د دوه دانو سپکو **(Light)** او د دوه

(c) ketabton.com: The Digital Library

دانو درندو (Heavy) پولی پیپټایډ ځنځیرونو څخه جوړ دی، او دا ځنځیرونه د Disulfide bond په واسطه سره وصل دی. د انتی باډی مالیکولونه د Proteolytic enzyme په واسطه چې Papain نومیږی په دری برخو ویشل کیږی چې یو یی F C Fragment دی، او دوه دانی F ab Fragment دی. د F C fragment د Stem cell د Y شکله او د دوه دانو Carboxyl terminus نیمایی درندو ځنځیرونو (Heavy Chain) څخه ترکیب شوی دی. او دوه دانی F ab Fragment د دروند ځنځیر پاتی برخی او د مکمل سپک ځنځیر څخه ترکیب شوی دی. د Plasma cell په واسطه چې کوم مواد تولیدیږی هغی ته Immune globulin وایی. چې په پنځه ډوله پیژندل شوی دی:

- **Ig G:**

دا انتی باډی د انسان د وینی د سیروم 75% ایمونوګلوبین تشکیلوی او یواځینی انتی باډی ده چې د Placenta څخه تیریدای شی. او د ماشوم د تولد په لومړیو ورځو کی د معافیت سبب ګرځی.

- **Ig A:**

دا ډول Ig د وجود په افرازاتو لکه: د لعاب، اوښکو یا Tear د قصباتو افرازات او د پروستات او Vagina په افرازاتو کی لیدل کیږی. دنده یی داده چې عضوی ته د انتی جن د نفوذ مخه نیسی.

- **Ig M:**

دا د وینی د سیروم 10% ایمونوګلوبین IG تولیدوی، او د مضره موادو په غیری زهری کولو کی او د پلازما د انزایمونو په فعاله کولو کی رول لری.

- **Ig E:**

دا چې کله د Plasma cells په واسطه افراز شی نو د Must cell او Basophil په واسطه له دوران څخه اخستل کیږی، چې له دی امله د همدی حجراتو په واسطه Serotonin, Histamine او Heparin افرازوی چې دا په Allergic reaction کی برخه اخلی.

(c) ketabton.com: The Digital Library

Ig D:

دا ډول ig د حجراتو په جدار (Cell membrane) او سیروم کې موجود وي، دا د خاصو Receptors درلودونکې دي چې د خاص انتي جن په مقابل کې عمل کوي.

Table 12.2 Immunoglobulin Classes

Class	Generalized structure	Where found	Biological function
IgD		Virtually always attached to B cell	Believed to be cell surface receptor of immunocompetent B cell; important in activation of B cell.
IgM		Attached to B cell; free in plasma	When bound to B cell membrane, serves as antigen receptor; first Ig class *released* to plasma by plasma cells during primary response; potent agglutinating agent; fixes complement.
IgG		Most abundant antibody in plasma; represents 75–85% of circulating antibodies	Main antibody of both primary and secondary responses; crosses placenta and provides passive immunity to fetus; fixes complement.
IgA		Some (monomer) in plasma; dimer in secretions such as saliva, tears, intestinal juice, and milk	Bathes and protects mucosal surfaces from attachment of pathogens
IgE		Secreted by plasma cells in skin, mucosae of gastrointestinal and respiratory tracts, and tonsils	Binds to mast cells and basophils, and triggers release of histamine and other chemicals that mediate inflammation and certain allergic responses.

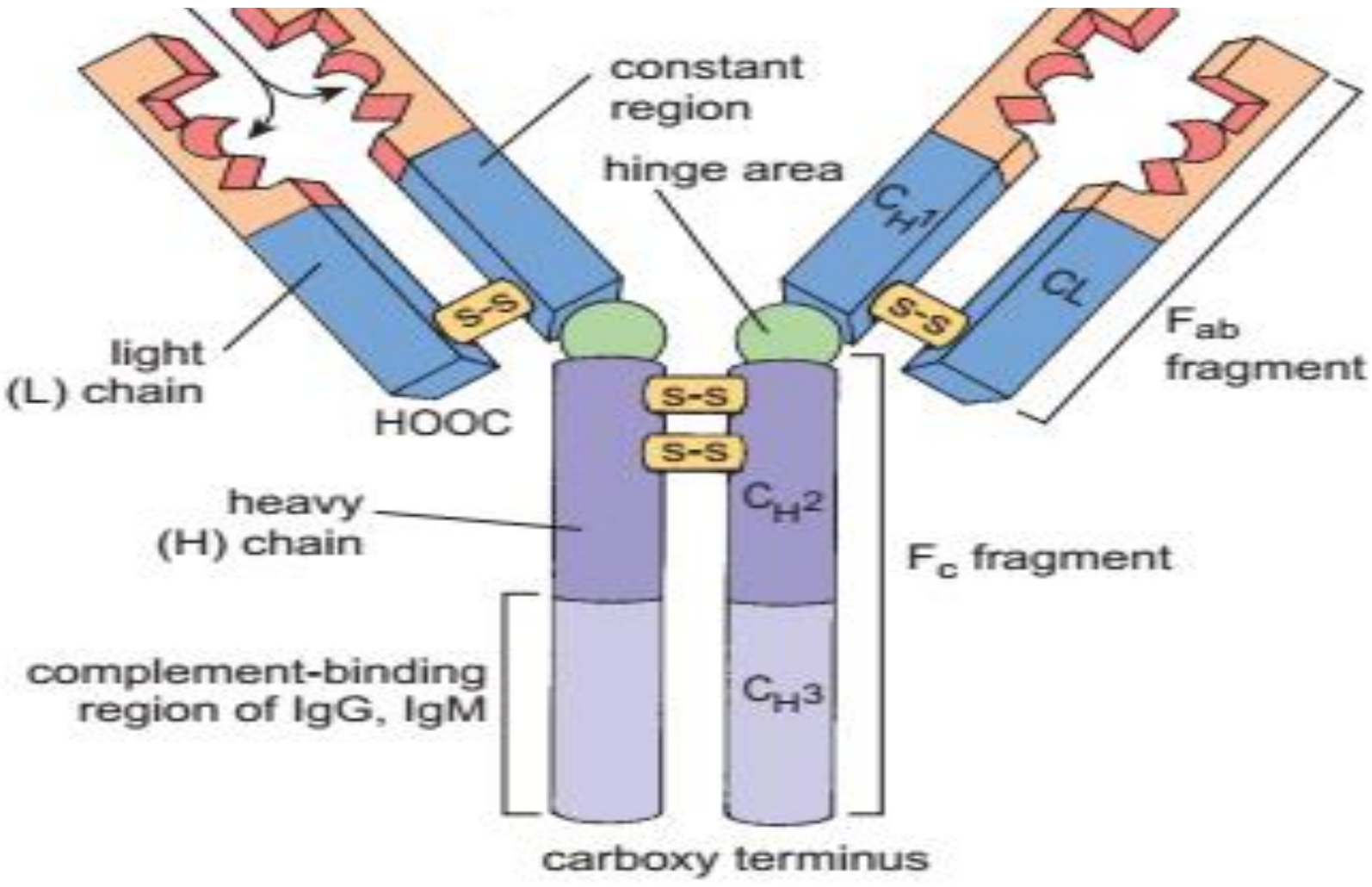

Types of acquired immunity

Orange boxes signify active types of immunity in which immunological

(c) ketabton.com: The Digital Library

memory is established. Gold boxes signify the short-lived passive types of immunity; no immunological memory is established.

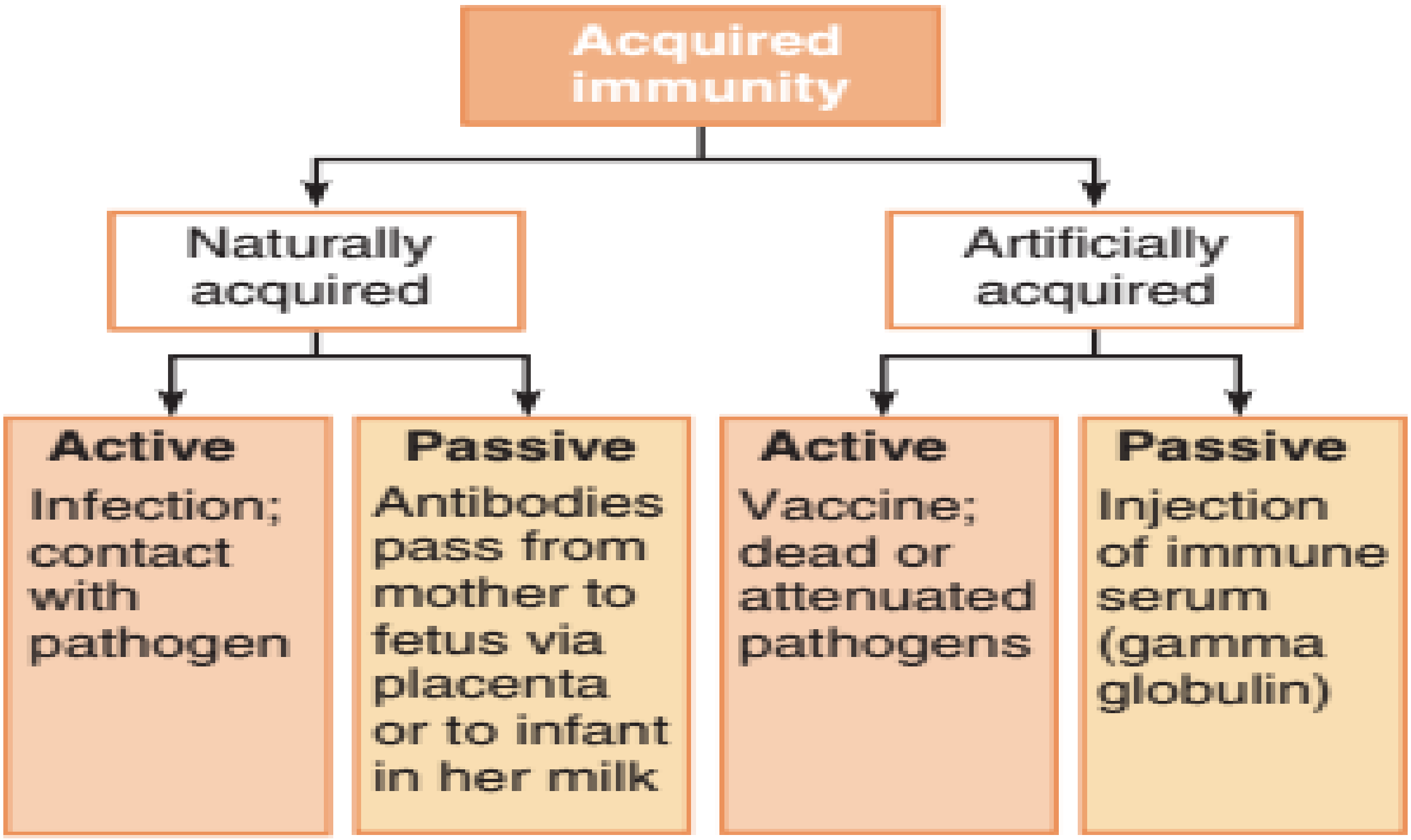

Thymus Gland

د Central lymphoid organs له جملې څخه شمیرل کیږی په Sternum هډوکی کی موقیعت لری، د Med Clavicular notch څخه شروع کیږی تر Superior mediastinum پوری امتداد پیدا کوی.

Thymus په ماشومانو کی ډیر دی، Mitosis په ماشومانو کی سریع دی خو په کاهلو انسانانو کی کمزوری یعنی فعالیت یی کم دی په همدی خاطر د Thymus شمیر او جسامت په ماشومانو کی ډیر او په لویانو کی کم دی.

Histologic Structure of Thymus

Supporting Tissue

دی ته Stroma هم وایی، د منضم نسج څخه جوړه شوی ده، او د لاندی برخو درلودونکی ده:

(c) ketabton.com: The Digital Library

- Capsule

دا برخه Thymus پوښوي.

- Septa

دا پرده له کپسول څخه منشی اخلی او Thymus لومړی په Lobe او بیا په Lobule ویشی.

- Reticular Tissue

دا د شبکوی نسج یوه شبکه ده چی د Thymic cells په شاوخوا کی قرار لری او د هغوی د استناد سبب ګرځی.

■ Functional part or Parenchyma

د Thymus اساسی او وظیفوی برخه ده چی د لاندی برخو څخه جوړه شوی ده:

- Lymphocytes

دا د T cell له نوعی څخه عبارت دی او Thymus یی په دوه ناحیو ویشلی دی:

a: Cortex:

محیطی او تاریکه برخه ده او د Dense lymphatic tissue څخه جوړه شوی ده. او د خام Lymphocyte د ذخیره کیدو سبب ګرځی.

b: Medulla:

مرکزی برخه تشکیلوی د Loos lymphatic tissue څخه جوړه شوی ده. دا نظر Cortex ته روښانه ښکاری، ددی لوبول په مرکزی برخه کی یو ساختمان د Hassall's Body په نوم وجود لری چی د Thymus د تشخیص لپاره یوه اساسی نقطه ده.

دا جسم د Epithelioreticular Cells د هموارو حجراتو څخه چی د دایروی متراکمو صفحاتو یا Dense circular palates په شکل دی جوړ شوی دی.

(c) ketabton.com: The Digital Library

- Epithelioreticular cells

دا حجرات یو جسم او څو Process لری چی په واسطه یی یو له بل سره یوځای کیږی او یو چوکاټ جوړوی چی دا په حقیقت کی یوه مانعه ده، او د همدی په وجه انتی جن غدی ته نه پریښودل کیږی، دا مانعه د BTB یا Blood Thymic Barrier په نوم یادیږی.

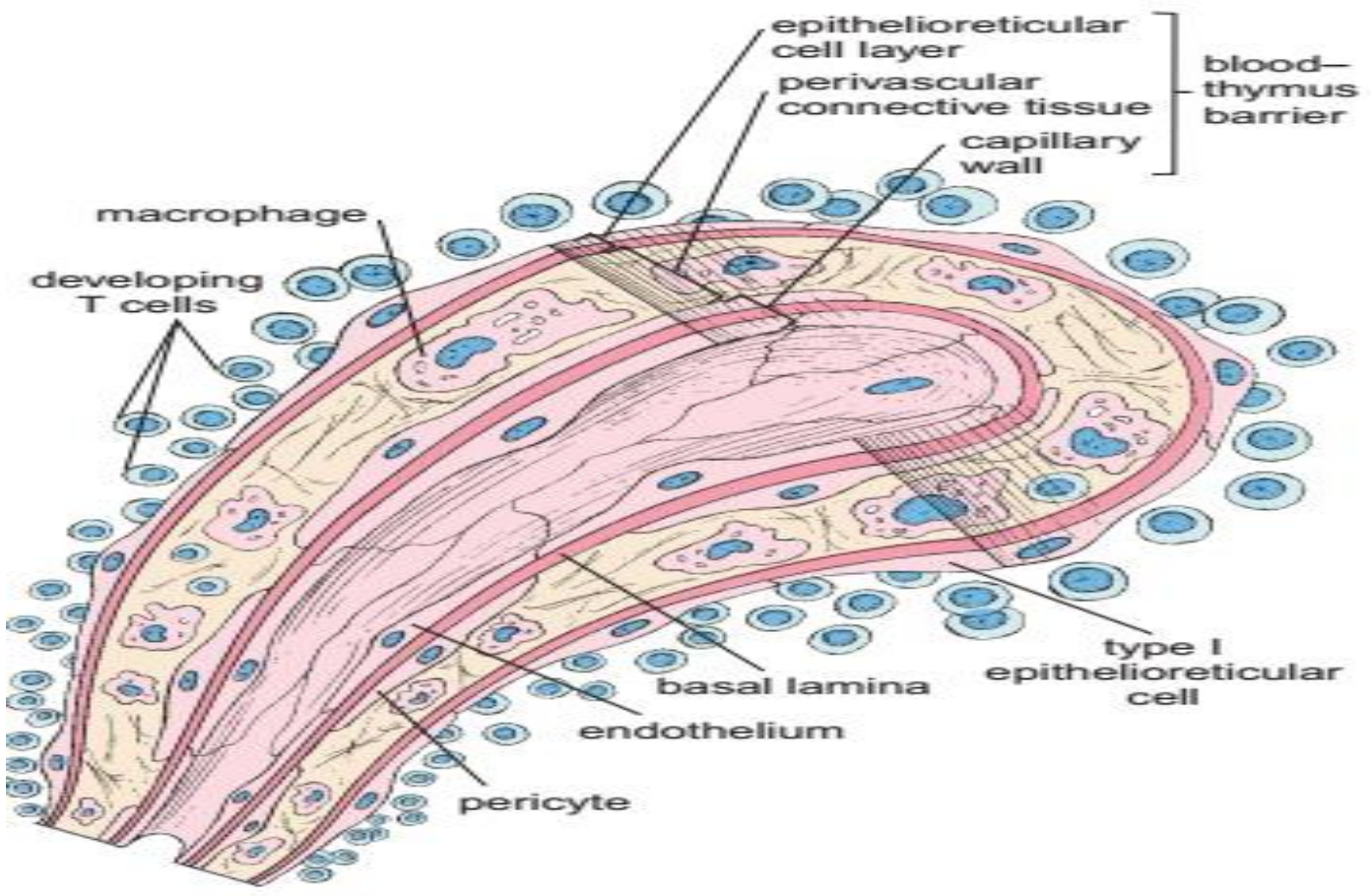

دغه حجرات دوه ډوله هورمونونه د Lymphoid Tissue د ودی او تفریق پذیری (Differentiation) لپاره افرازوی:

1: Thymosins

2: Thymopoietin

دغه حجرات شپږ ډولونه لری چی دری دانی یی په Cortex او دری دانی یی په Medulla کی موجود دی:

- Type I Epithelioreticular cells
- Type II Epithelioreticular cells
- Type II Epithelioreticular cells
- Type IV Epithelioreticular cells
- Type V Epithelioreticular cells
- Type VI Epithelioreticular cells

(c) ketabton.com: The Digital Library

-

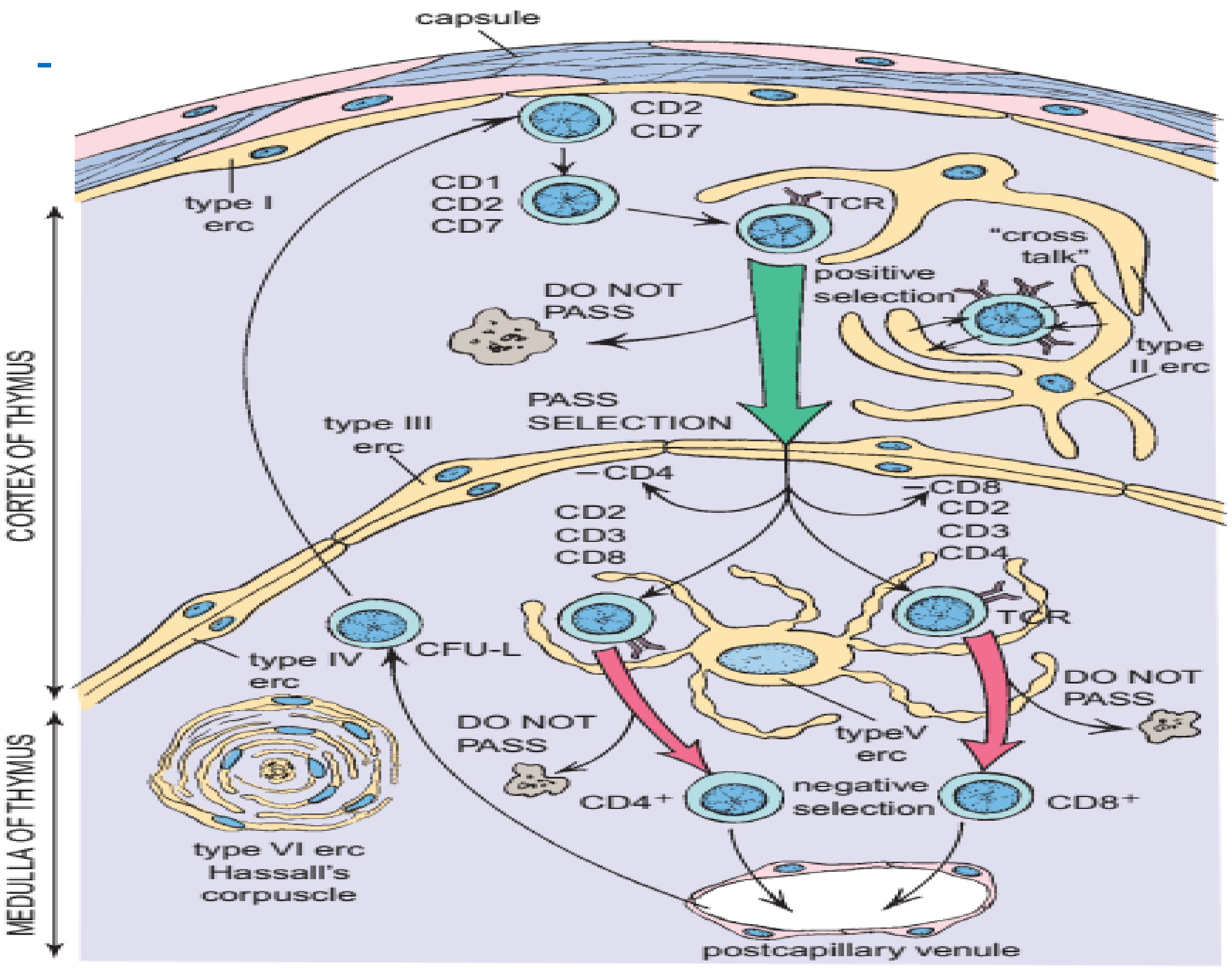

Lymphocyte د هډوکو په مغز کی جوړیږی او هغه چی Thymus ته رسیږی د تکثر او تفریق پذیری وروسته په T- Lymphocyte تبدیلیږی چی د Thymus او Medulla د رګونو په واسطه لمفاوی عضوو ته رسیږی چی دغه د ودی ساحی ته Thymus Dependent zone ویل کیږی چی عبارت دی له:

- Para cortical zone of lymph nodes
- Per arterial Sheet of white pulp of spleen

T- Lymphocyte لاندی وظایف لری:

- د حجروی معافیت مسول بلل کیږی.
- Delayed Hypersensitivity
- Graft Rejection

نو هغه Lymphocyte چی په Bone Marrow کی تفریق پذیری کوی د -B lymphocyte په نوم یادیږی. چی Lymphatic nodule، Spleen، Lymph nodes او Peyer's Patches ته انتقالیږی، او د خلطی معافیت مسول ګڼل کیږی.

(c) ketabton.com: The Digital Library

Organ Transplantation

په څلور ډوله ترسره کیږی:

- **Auto graft**

په دی ډول پیوند کی نسج یا عضوه د عین شخص د یوی بلی برخی څخه اخستل کیږی.

- **Iso graft**

په دی ډول پیوند کی نسج د غبرګونی پیداشوی څخه اخستل کیږی.

- **Allograft or Homograft**

له یو انسان څخه بل انسان ته نسج پیوند کول.

- **Heterograft**

نسجی پیوند له نورو حیواناتو څخه اخستل.

Bursa

یوه مرکزی لمفاوی عضوه ده چی د الوتونکو د کولمو په نهایی برخه کی (GALT) یا Gut associated lymphatic Tissue وجود لری. د هغی په ساختمان کی Lymphocyte او Macrophage شامل دی. Lymphocyte د تفریق پذیری څخه وروسته په B- Lymphocyte بدلیږی. په انسانانو کی Bursa موجوده نه ده خو یو معادل ساختمان یی په انسانانو کی Special micro environment of Bone marrow او د کوچنیو کولمو لمفاوی نسج دی.

Lymph Nodes

اکثره بیضوی شکله ساختمانونه دی، چی د Lymphatic vessel په مسیر کی د ځنځیر په شکل قرار لری، دا د محیطی لمفاوی سیستم غړی دی، وظیفه یی Filtration دی.

جسامت یی د 1mm- 2cm پوری دی. او د Kidney یا ګردو په شان یو محدبه او بله مقعره سطحه لری ، چی د محدب طرف څخه Afferent lymphatic vessels ورته داخل شوی خو مقعر طرف یی چی د Hilus په نوم یادیږی د

(c) ketabton.com: The Digital Library

Efferent lymphatic vessels ورڅخه خارج او وریدونه، شریانونه او اعصاب ورته داخلیږی.

Lymph nodes په ټول بدن کی خصوصآ د Cervical، Chest، Lingual، Axillary او Abdomen کی په ډیره اندازه پیداکیږی.

نسجی جوړښت یی په لاندی ډول دی:

- **Stroma (Structural or supporting layer)**

چی په دی کی لاندی برخی شاملی دی:

- Capsule – (C.T)
- Trabeculae
- Reticular Tissue

- **Parenchyma**

دا برخه یی د Lymphocyte څخه جوړه شوی ده.

معمولآ د یو لمفاوی Node په یوه مقطع کی لاندی ساختمانونه لیدل کیږی:

- **Cortex**

دا ساختمان د کپسول څخه لاندی قرار لری، او لاندی ساختمانونه پکی لیدل کیږی:

- Cortical sinuses or (Sub capsular sinuses)
- Trabeculae or Trabecular sinuses
- Lymphatic Nodules

Cortex په دوه ډوله دی:

- Superficial Cortex
- Deep Cortex

(c) ketabton.com: The Digital Library

Medulla

دا د **Node** مرکزی برخه او **Hilus** په بر کی نیسی چی د لاندی ساختمانونو درلودونکی دی:

- **Medullary Cords**
- **Medullary Trabecular**
- **Medullary sinuses**

په دی برخه کی **Lymphocyte** په ذخیروی شکل کی پراته وی او د **Lymphocyte** ذخیره کیدو ته **Medullary sinus** کوم چی د **Medullary cord** سره اړیکه لری زمینه برابروی.

Functions of Lymph node

- **Lymph Filtration**
- **Anti- body Formation**
- **Lymphocyte Production**

Structure of a lymph node

- **a.** This diagram depicts the general features of a lymph node as seen in a section. The substance of the lymph node is divided into a cortex, including a deep cortex, and a medulla. The cortex, the outermost portion, contains spherical or oval aggregates of lymphocytes called *lymphatic nodules*. In an active lymph node, nodules contain a lighter center called the *germinal center*. The medulla, the innermost region of the lymph node, consists of lymphatic tissue that appears as irregular cords separated by lymphatic medullary sinuses.
- The dense population of lymphocytes between the superficial cortex and the medulla constitutes the deep cortex. It contains the high endothelial venules. Surrounding the lymph node is a capsule of dense connective tissue from which trabeculae extend into the substance of the node. Under the capsule and adjacent to the trabeculae are, respectively, the subscapular sinus and the trabecular lymphatic sinuses. Afferent lymphatic

(c) ketabton.com: The Digital Library

vessels (*arrows*) penetrate the capsule and empty into the subscapular sinus. The subscapular sinus and trabecular sinuses communicate with the medullary sinuses. The upper portion of the lymph node shows an artery and a vein and the location of the high endothelial venules of the lymph node.

- **b**. Photomicrograph of a lymph node in a routine H&E preparation. The dense outer portion of the lymph node is the cortex. It consists of aggregations of lymphocytes organized as nodules and a nodule-free deep cortex. The innermost portion of the lymph node, the medulla, extends to the surface at the hilum, where blood vessels enter or leave and where efferent lymphatic vessels leave the node. Surrounding the lymph node is the capsule, and immediately beneath it is the subscapular sinus.

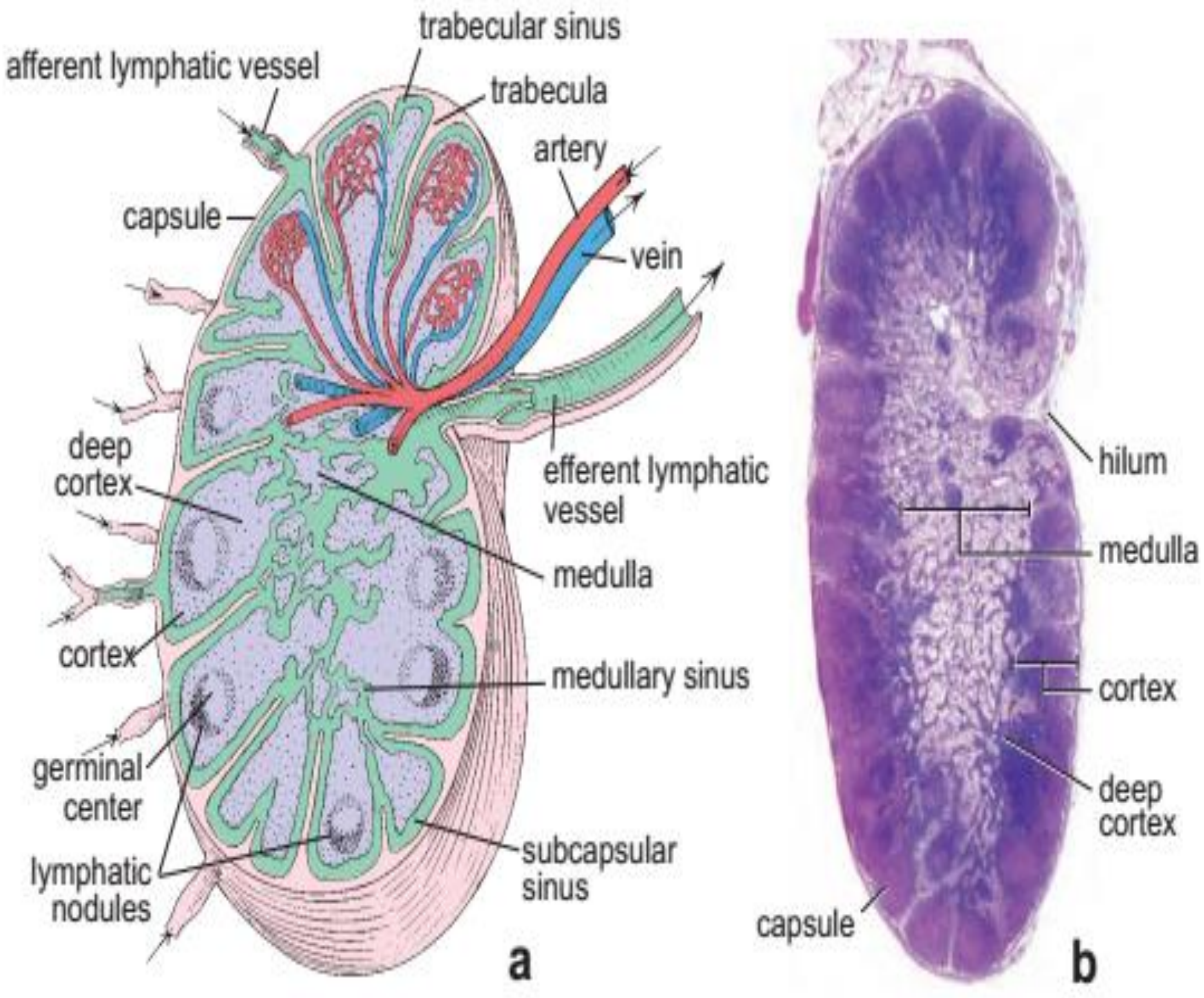

(c) ketabton.com: The Digital Library

Spleen یا توری

د لمفاوی اعضاو تر ټولو لوی ساختمان دی.

د لاندی برخو څخه جوړ شوی دی:

Stroma (Made of Connective Tissue)

د منضم نسج څخه جوړه شوی ده او د لاندی برخو څخه مشتمله ده:

- Capsule
- Trabeculae
- Reticular Tissue

په دی دری واړو برخو کی یی منضم نسج او Smooth muscle لیدل کیږی.

Parenchyma

ددی پارنشیم د یوه نرم اسفنجی ساختمان څخه چی د Splenic pulps نومیږی جوړشوی دی. دا Pulps په دوه ډوله دی:

- White pulp

د یو مرکزی Arteriole څخه جوړ دی. او د انتی باډی او Lymphocyte د تولید وظیفه په غاړه لری.

- Red pulp

له Erythrocyte (Macrophages, Leukocytes, Plasma cells) او Venous sinuses څخه جوړ دی چی وینه پکی تراکم کوی.

Schematic diagram and photomicrograph of splenic structure.

The substance of the spleen is divided into white pulp and red pulp. White pulp consists of a cylindrical mass of lymphocytes arranged around a central artery that constitutes the per arterial lymphatic sheath (PALS). Splenic nodules occur along the length of the PALS. When observed in cross section through part of the sheath that contains a nodule, the central artery appears eccentrically located with respect to the lymphatic mass. The red pulp consists of splenic sinuses

(c) ketabton.com: The Digital Library

surrounded by splenic cords (cords of Bill Roth). A capsule surrounds the spleen; trabeculae project from it into the substance of the spleen. Both capsule and trabeculae give the appearance of dense connective tissue infiltrated by numerous my fibroblasts. Blood vessels traverse the capsule and trabeculae before and after passage within the substance of the spleen. Lymphatic vessels originate in the white pulp near the trabeculae.

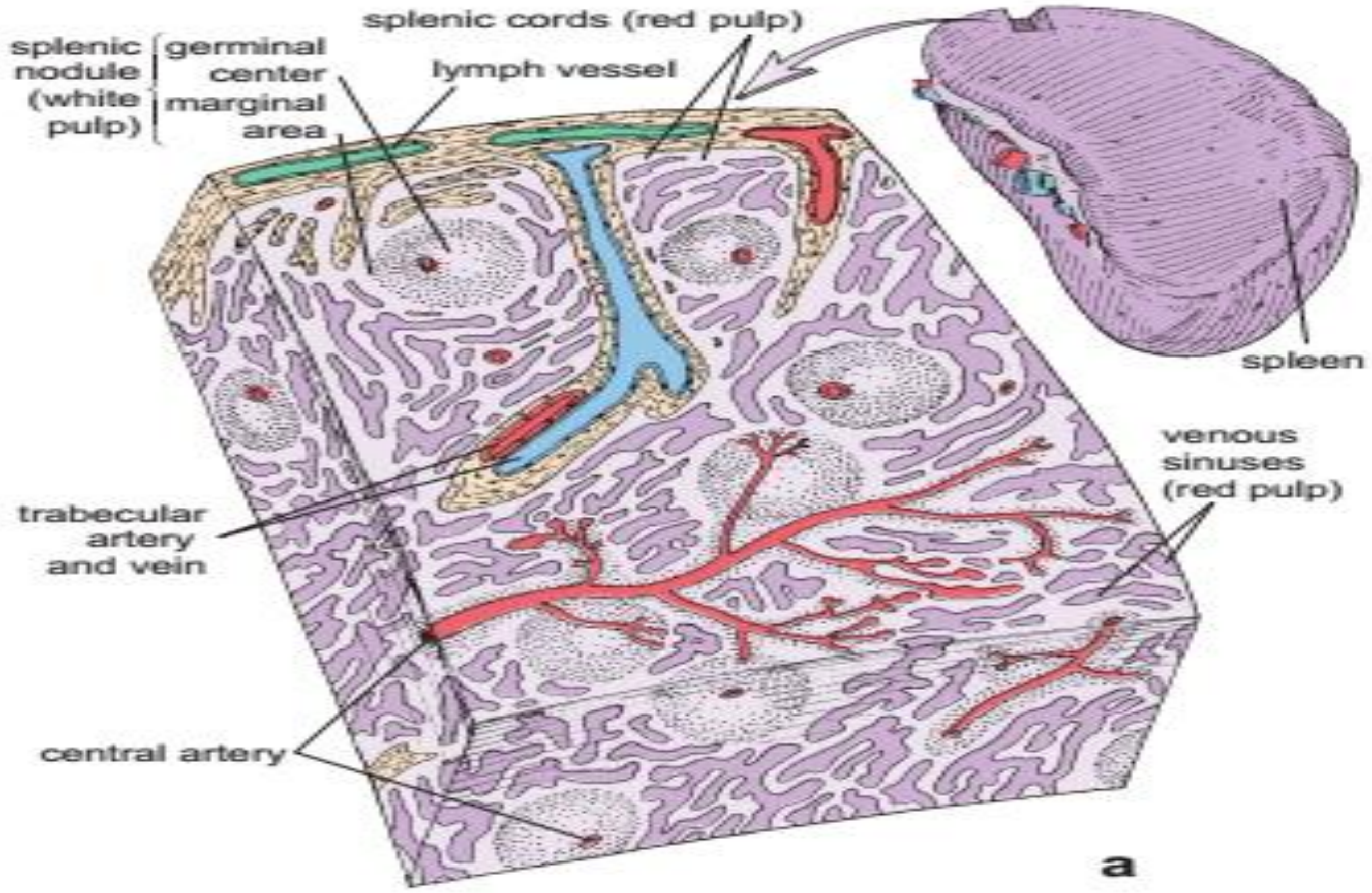

Blood Circulation of Spleen

د توری د وینی دوران

د Spleen ننوتی برخی ته Hilus وایی، دلته یو غټ شریان چی د Splenic artery په نوم یادیږی راغلی دی دغه شریان د Abdominal aorta څخه منشاء اخلی، د Stroma له برخی څخه چی تیریږی هغی ته Trabecular artery وایی، ددی څخه وروسته White pulp ته داخل او د Lymphocyte په

(c) ketabton.com: The Digital Library

واسطه احاطه کیږی چی هغه د Splenic arteriole of splenic nodule په نوم یادیږی.

بیا Red pulp ته داخلیږی او جارو مانندده ساختمان د Penicillus په نوم جوړوی چی هر شاخ یی د Terminal capillary او Sheated arteriole pulp arteriole په نومونو یادیږی. له دی وروسته مؤلفین دوه عقیدی لری:

لومړی دا چی نهایی شریان له وریدی Sinus سره مستقیماً ارتباط لری او یو Close or Rapid circulation منځ ته راوړی.

دوهم دا چی نهایی شریان له وریدی Sinus سره مستقیم ارتباط نه لری او یو Slow or Open Circulation جوړوی.

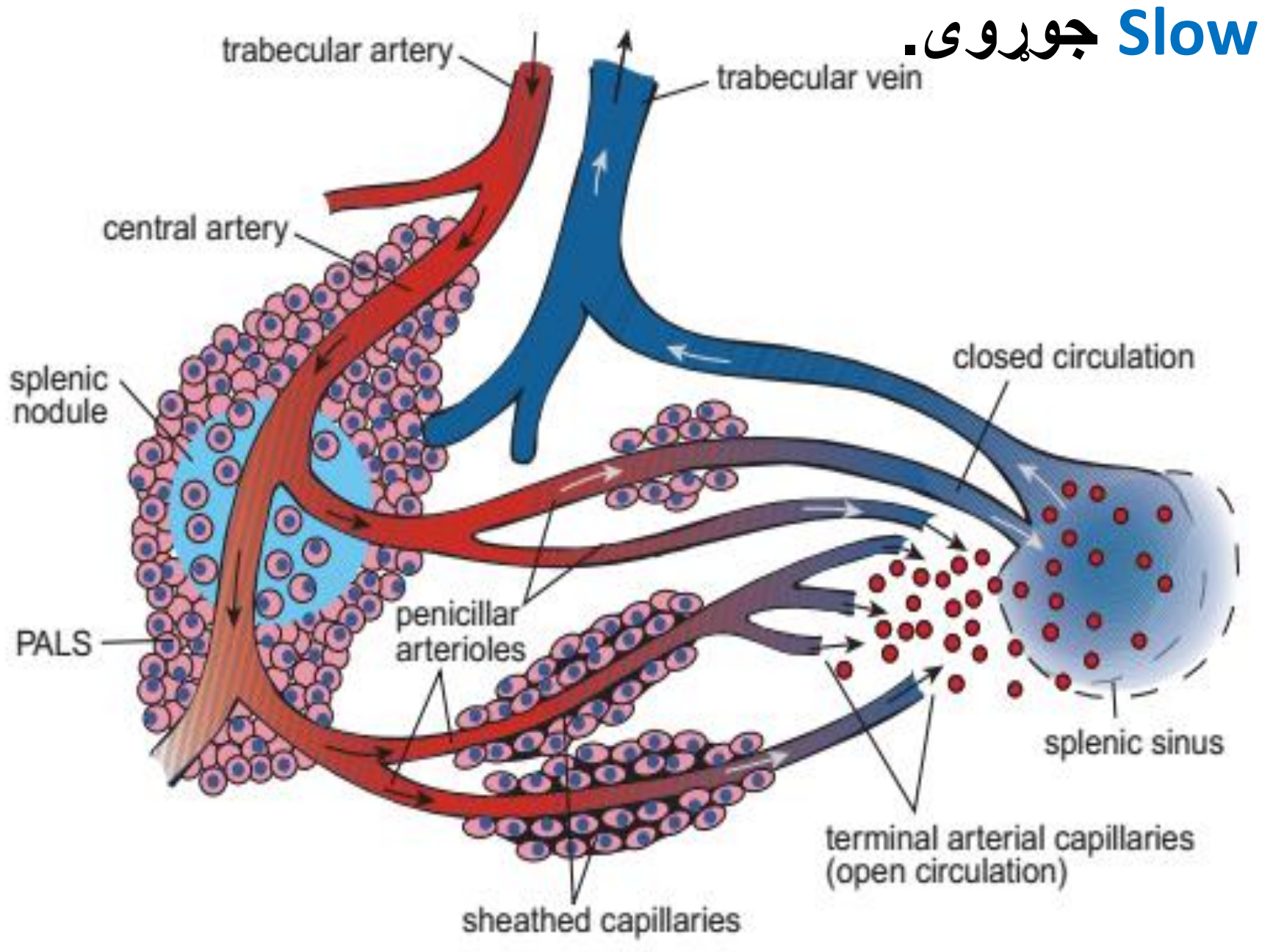

Functions of Spleen

د توری وظایف

- Hemopoiesis (in fetal life)
- Lymphopoiesis (White pulp)
- RBC Destruction (Macrophages)
- Defense (Lymphocytes, Macrophages)
- Blood storage (Red Pulp)

(c) ketabton.com: The Digital Library

لوزه یا Tonsils

دا لمفاوی غړی حلقوی ساختمان لری او د موقیعت له نظره په دری برخو ویشل شوی دی:

- ■ Palatinal Tonsils
  - Stratified Squamous Epithelium
  - 10-20 Crypts
- ■ Pharyngeal Tonsils
  - Respiratory Epithelium (Pseudo stratified ciliated columnar Epithelium)
  - No Crypt
- ■ Lingual Tonsils
  - Stratified squamous Epithelium
  - No Crypt

:Crypt

ننوتی ساختمانونه دی چی Macrophage، Lymphocyte او نور حجرات (Squamous epithelial cells) یی محتویات بلل کیږی.

د ټانسل په نسجی جوړښت کی لاندی ساختمانونه لیدل کیږی:

- ■ Stroma

کپسول نه لری، او د Septa او Reticular Tissue څخه جوړه ده.

- ■ Parenchyma

د منتشرو لمفوسایتونو او لمفاوی فولیکلونو څخه جوړه ده.

(c) ketabton.com: The Digital Library

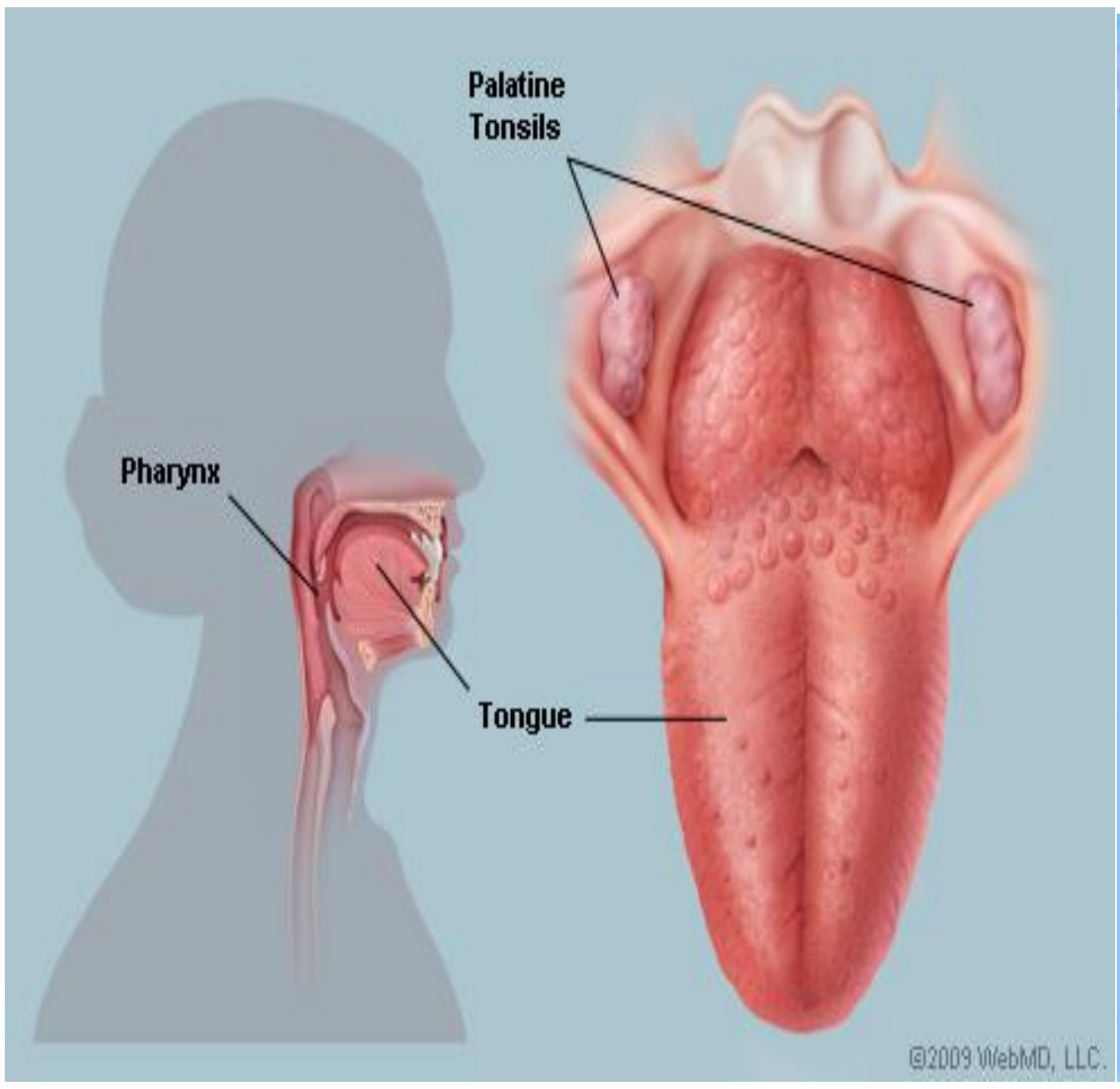

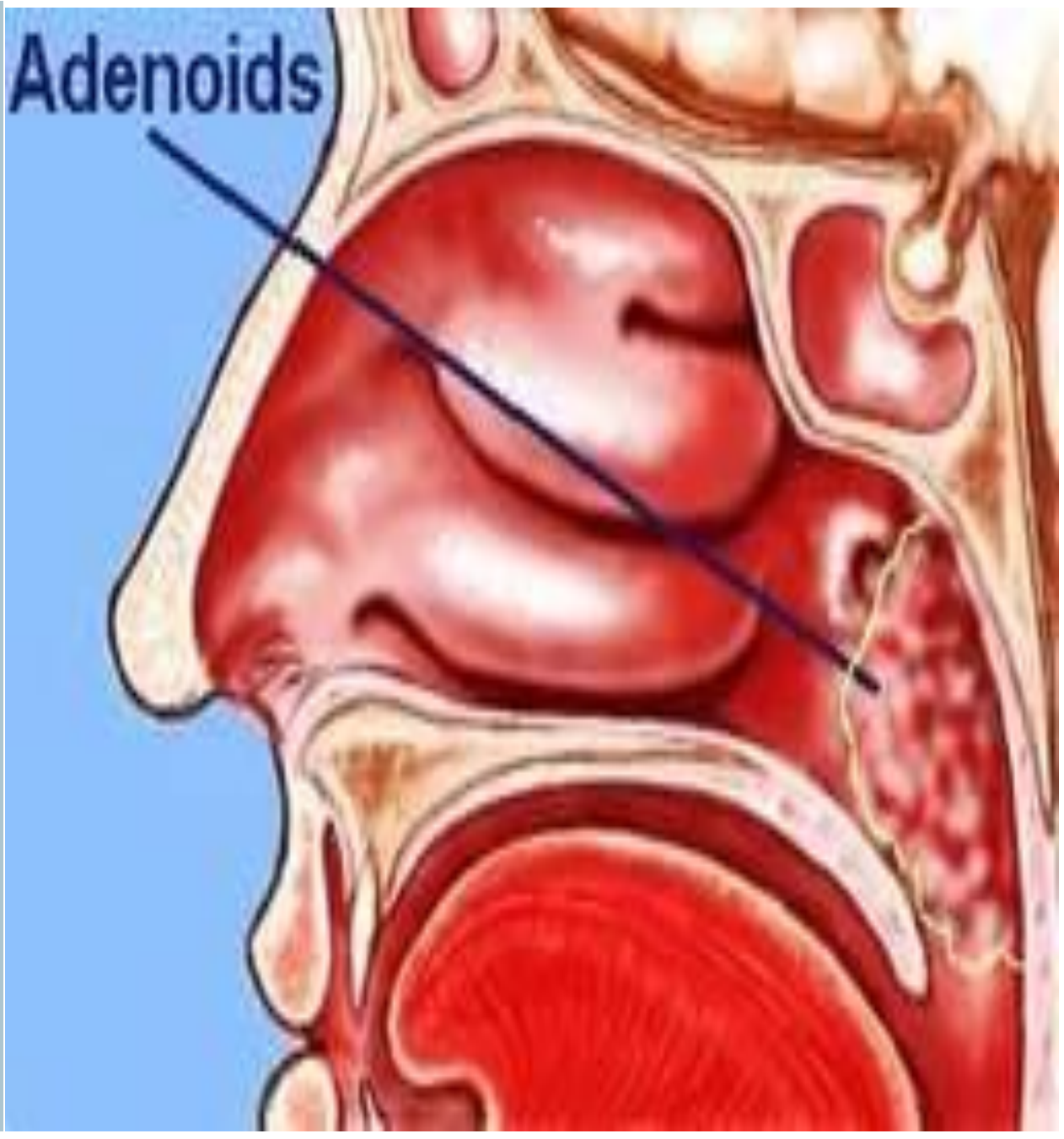

Function and Dysfunctions of Tonsils

- Defense
- Hyper trophy
- Adenoids

:Adenoids

هغه حالت ته ویل کیږی کله چې Pharyngeal tonsil پرسیدلی وی، چې انسان بیا تنفس په درست ډول نه شی کولای.

Tissue Macrophage system or

Mononuclear Phagocyte system or

Reticuloendothelial system (RES)

ددی سیستم منشاء له Monocyte څخه ده، او Macrophage ورته ځکه وایی چې غټ مالیکولونه لکه: د کاربن ذرات، دوړی او خاوری، بکتریا او د حجراتو بقایاوی بلع کوی. کله چې Monocyte د وینی له دوران څخه خارج شی نو جسامت یی غټ او د لایزوزوم تعداد یی هم زیاتیږی او په کوم کی چې وی په مربوطه نوم یادیږی لکه په لاندی ډول:

(c) ketabton.com: The Digital Library

- Liver	Kuepfer cell
- Lungs	Alveolar Macrophages/ Dust Cell
- Bone	Osteoclasts
- Skin	Langerhans cells
- Lymph nodes	Macrophages
- Spleen	Macrophages
- Bone marrow	Macrophages
- Connective Tissue	Histeocytes

(c) ketabton.com: The Digital Library

پنځلسم فصل

Digestive system هضمی سیستم

Digestive system هضمی سیستم

هضمی سیستم یو اوږد تیوب مانندہ ساختمان دی، چی د Oral cavity څخه تر Anal Canal پوری ټول ساختمانونه پکی موجود دی.

عمومی دندی یی په لاندی ډول دی:

- د موادو هضم Digestion
- د موادو جذب Absorption
- د فضوله موادو اطراح Excretion

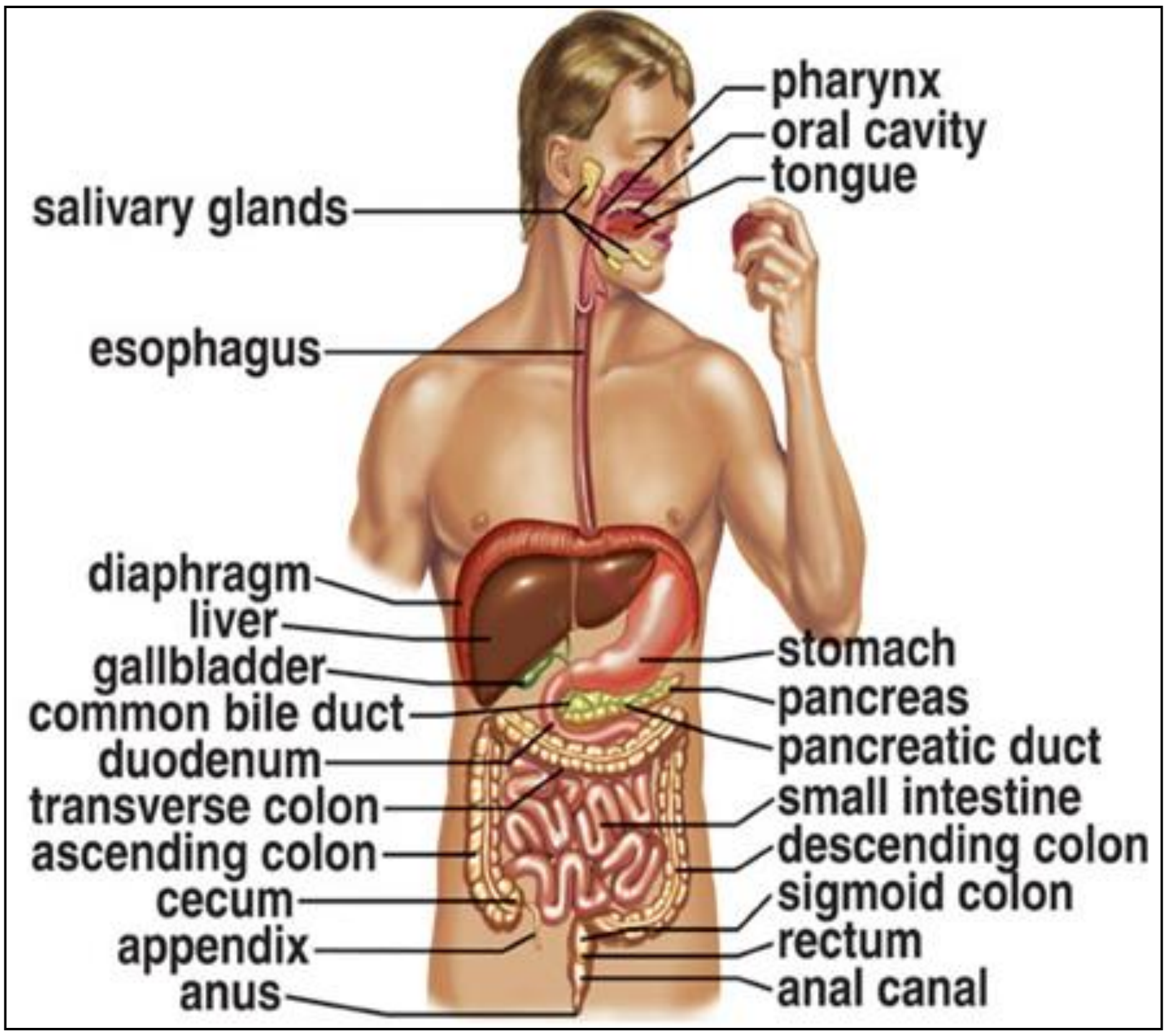

(c) ketabton.com: The Digital Library

عموماً دا سیستم له دری برخو څخه جوړ شوی دی:

- **Oral Cavity**
- **Digestive Tube**
  - Esophagus
  - Stomach
  - Small And Large intestine
- **Accessory organs**
  - Pancreas
  - Liver
  - Gall bladder

Oral Cavity

د خولی جوف

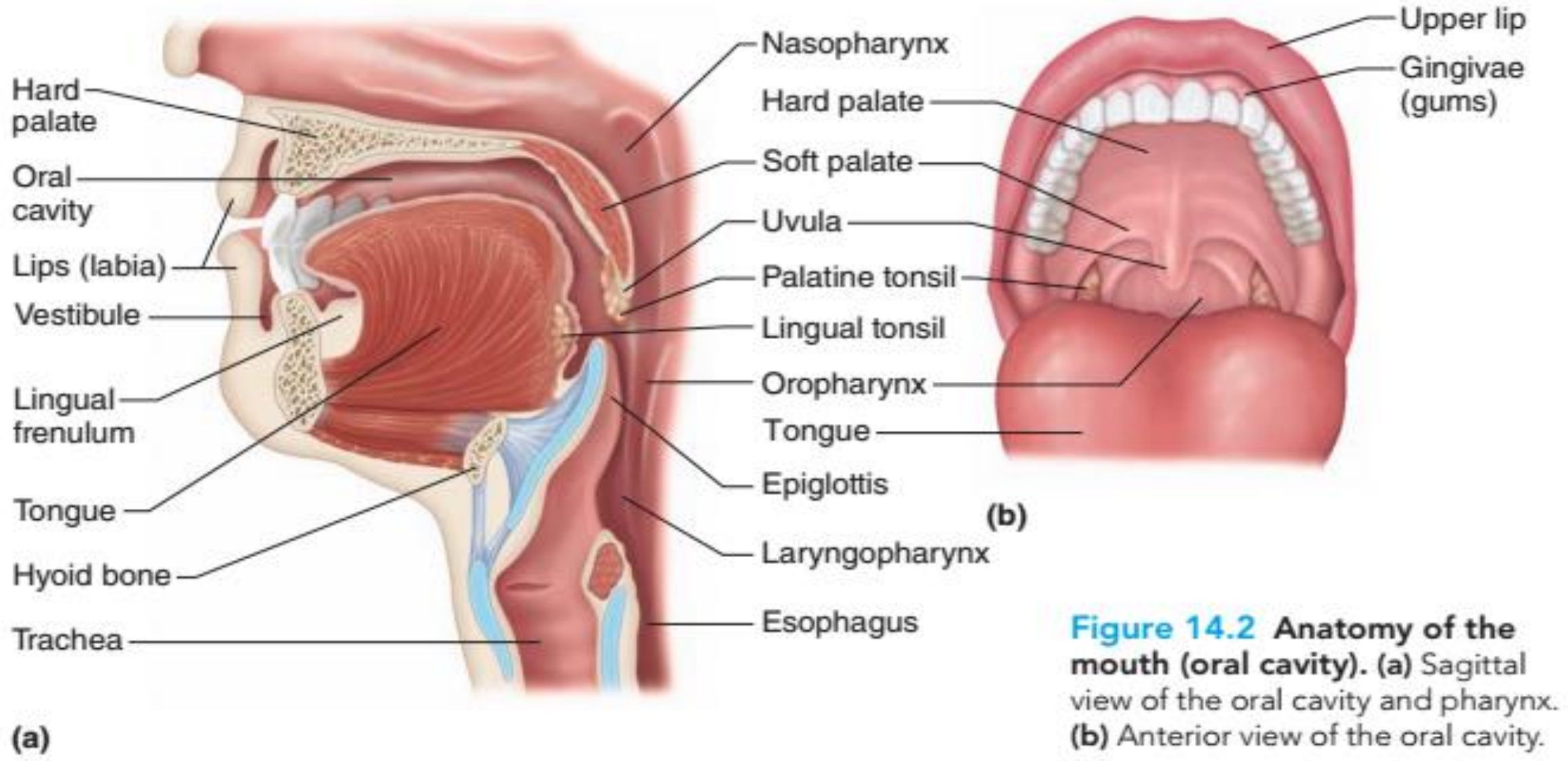

Figure 14.2 Anatomy of the mouth (oral cavity). (a) Sagittal view of the oral cavity and pharynx. **(b)** Anterior view of the oral cavity.

دا دلاندی ساختمانونو څخه مشتمله شوی ده:

- Lips
- Cheeks
- Tongue
- Teeth
- Salivary Gland
- Hard palate and soft Palate
- Oropharynx

(c) ketabton.com: The Digital Library

Lips

شونډې

شونډې یوه مخططه عضله ده چې د (Orbicularis oris muscle) څخه جوړې شوې دي، چې لرونکې د دوه سطحو دي:

- External Surface

د Skin یا پوستکي په واسطه پوښل شوې ده، چې لاندې جوړښتونه پکې موجود دي:

- Hair Follicle
- Sebaceous Gland
- Sweat Gland

او Keratinized stratified squamous Epithelium پکې شامل دي.

- Internal Surface

دا د Non Keratinized stratified Squamous Epithelium په واسطه پوښل شوې دي، چې ددې Epithelium څخه لاندې Lamina Propria وجود لري، چې پکې منضم نسج او Labial mucus gland لیدل کیږي.

ددې دواړو سطحو ترمنځ (Internal or External surface of lips) انتقالي ساحه وجود لري چې د Red area of lips په نوم یادیږي، ددې ساحې اپیتیل ضخیم خو Keratin یې نازک دي، د Red area د اپیتیل لاندې منضم نسج دی چې پکې د وینې رګونه لیدل کیږي، ددې ساحې سوروالی ددې له تعداد سره تړلی دی.

دغه ساحه Hair follicle، Sweat gland او Sebaceous gland نه لري خو د ژبې په واسطه لمده ساتل کیږي.

(c) ketabton.com: The Digital Library

Cheeks

غومبوري

دوه سطحی لری:

- **External surface**

د مخطط Skeletal muscle او Elastic fibers څخه جوړه شوی ده، همدارنګه د Skin او Keratinized stratified squamous epithelium په واسطه پوښل شوی ده، او د لاندی جوړښتونو درلودونکی ده:

- Hair Follicle
- Sebaceous Gland
- Sweat gland

- **Internal surface**

دا سطحه د Non keratinized stratified squamous epithelium په واسطه پوښل شوی ده،او د لاندی طبقو څخه جوړه ده:

- Lamina Propria

د اپیتیل لاندی قرار لری او د منضم نسج څخه جوړه ده.

- Sub mucosa

د Lamina Propria څخه وروسته واقع ده، دا هم د منضم نسج څخه جوړه ده او پکی Blood vessels، Blood capillary او Mucus salivary gland شامل دی.

Tongue

ژبه

ژبه په دوه برخو ویشل شوی ده:

- Free or movable or Apex

ددی په واسطه غذایی مواد اخلو.

(c) ketabton.com: The Digital Library

- Root

دغه برخه له Pharynx سره نښتی ده، او ددی په واسطه توته شوی غذایی مواد تیرو.

ژبه دوه سطحی لری:

- Upper or Superior surface

دا سطحه د V د توری په شان ساختمان چی Sulcus Terminalis نومیږی ژبه په دوه برخو ویشل کیږی.

2/3 Anterior 1/3 Posterior

دا سطحه د Non Keratinized stratified squamous epithelium په واسطه پوښل شوی ده. او په نسجی جوړښت کی لاندی ساختمانونه شامل دی.

- Skeletal muscle
- Mucus gland
- Serous gland
- Mucosa

- Lower or Inferior Surface

دغه سطحه یی نازکه ده، دا هم د Non keratinized stratified squamous epithelium په واسطه پوښل شوی ده، او یواځی د Sub mucosa طبقه پکی وجود لری چی هغه د منضم نسج څخه جوړه شوی ده.

د ژبی علوی سطحه خیږه ده او یو تعداد تبارزات پکی موجود دی چی Papilla ورته وایی، دا Papilla د Sulcus terminalis قدام ته موقیعت لری او څلور دانی دی:

- Filiform papilla

د 2-3mm پوری لوړوالی لری، د V سره موازی (Parallel to v) قرار لری. مخروطی شکل لری. د Non keratinized epithelium په واسطه پوښل شوی خو دا یو سخت اپیتیل دی.

- Fungiform papilla

د Filiform papilla په منځ کی قرار لری، دا Papilla نری ساقه او پلنه څوکه (Thin stalk and broad Tip) لری. او د ژبی له څوکی سره یی تعداد زیات دی(More in the tip of the tongue) اپیتیل یی نازک دی چی ورلاندی Red capillary net لیدل کیږی.

(c) ketabton.com: The Digital Library

- Circumvallate papilla

ددی تعداد له 10 څخه تر 14 عدده پوری رسیږی. د V- sulcus په مسیر امتداد لری. په دواړو طرفونو کی فرو رفته ناحیی لیدل کیږی چی داخل ته یی (Serous secretion) Ebner's gland افرازات خالی کیږی. په دی Papilla کی د ذایقی Taste buds وجود لری.

- Foliate papilla

د ژبی خلفی برخی (Posterior) په دواړو څنډو کی لیدل کیږی.

باید ووایو چی د ژبی خلفی برخه (1/3) د لمفاوی Nodule (Lingual tonsil) له وجی غیری منظمه ده.

ددوی وظیفه داده چی دوی ژبی ته ځیګوالی ورکړی دی او Taste buds پکی موجود دی.

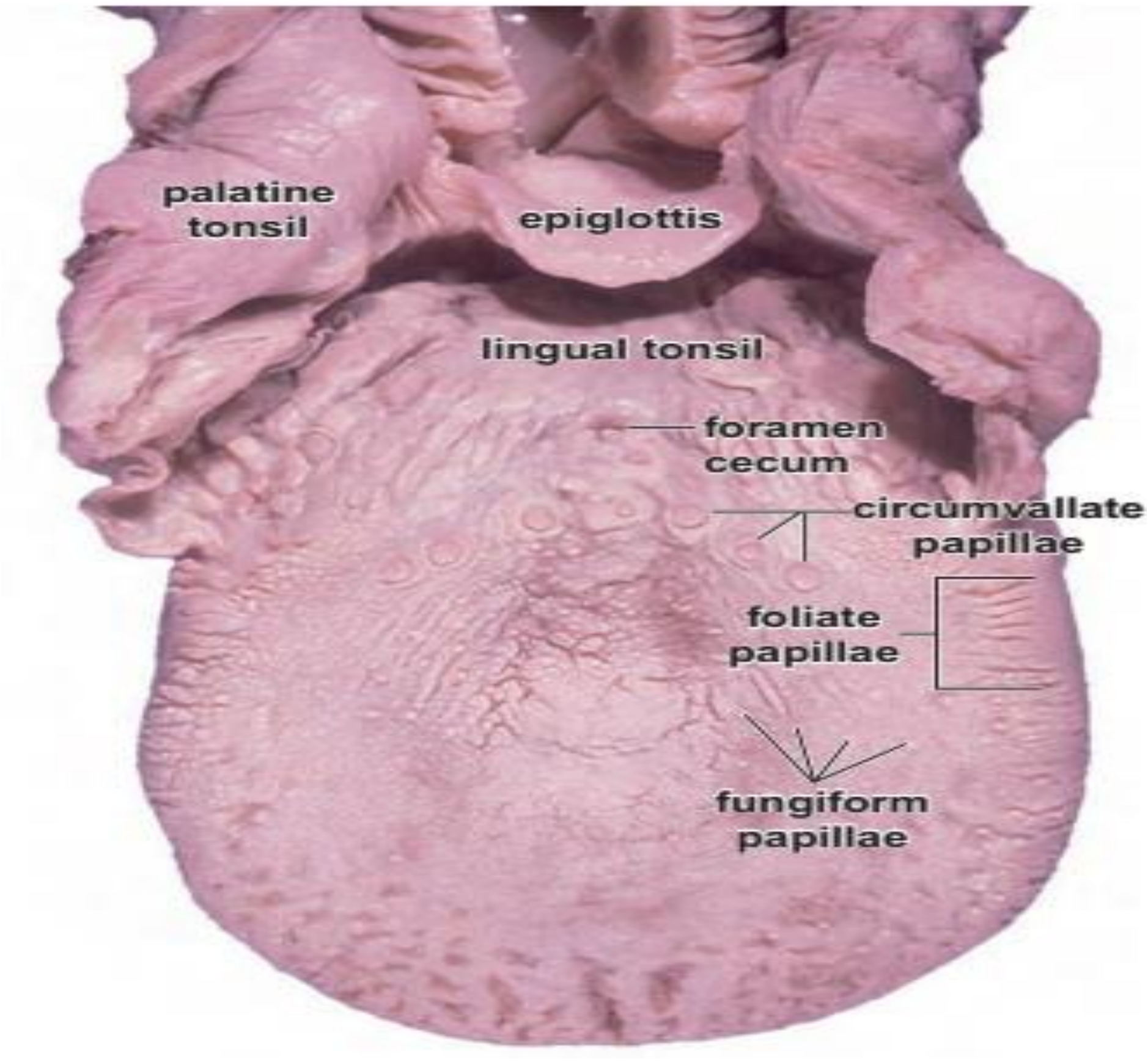

Taste buds

د ذایقی حس مسؤلیت په غاړه لری.

د هری Papilla څخه لاندی او همدارنګه په Palate او Epiglottis کی هم وجود لری.

(c) ketabton.com: The Digital Library

په Taste buds کی دوه ډوله سوری لیدل کیږی:

- **Outer Taste pore**

په شروع کی Microvilli لری، چی مالیکولونه اخلی او Microvilli ته یی لیږدوی.

- **Inner Taste pore**

په داخل کی موقیعت لری او له دری ډوله حجراتو څخه جوړ شوی دی:

- **Supporting cells**

په محیط کی قرار لری او نورو حجراتو ته استنادورکوی.

- **Neuro Epithelial cells**

په وسط کی قرار لری تعداد یی په Bud کی د 10-14 پوری رسیږی او د Supporting حجراتو په شان Microvilli لری.

- **Basal cells**

په محیط او قاعده کی قرار لری، او د نورو حجراتو د تولید دنده په غاړه لری.

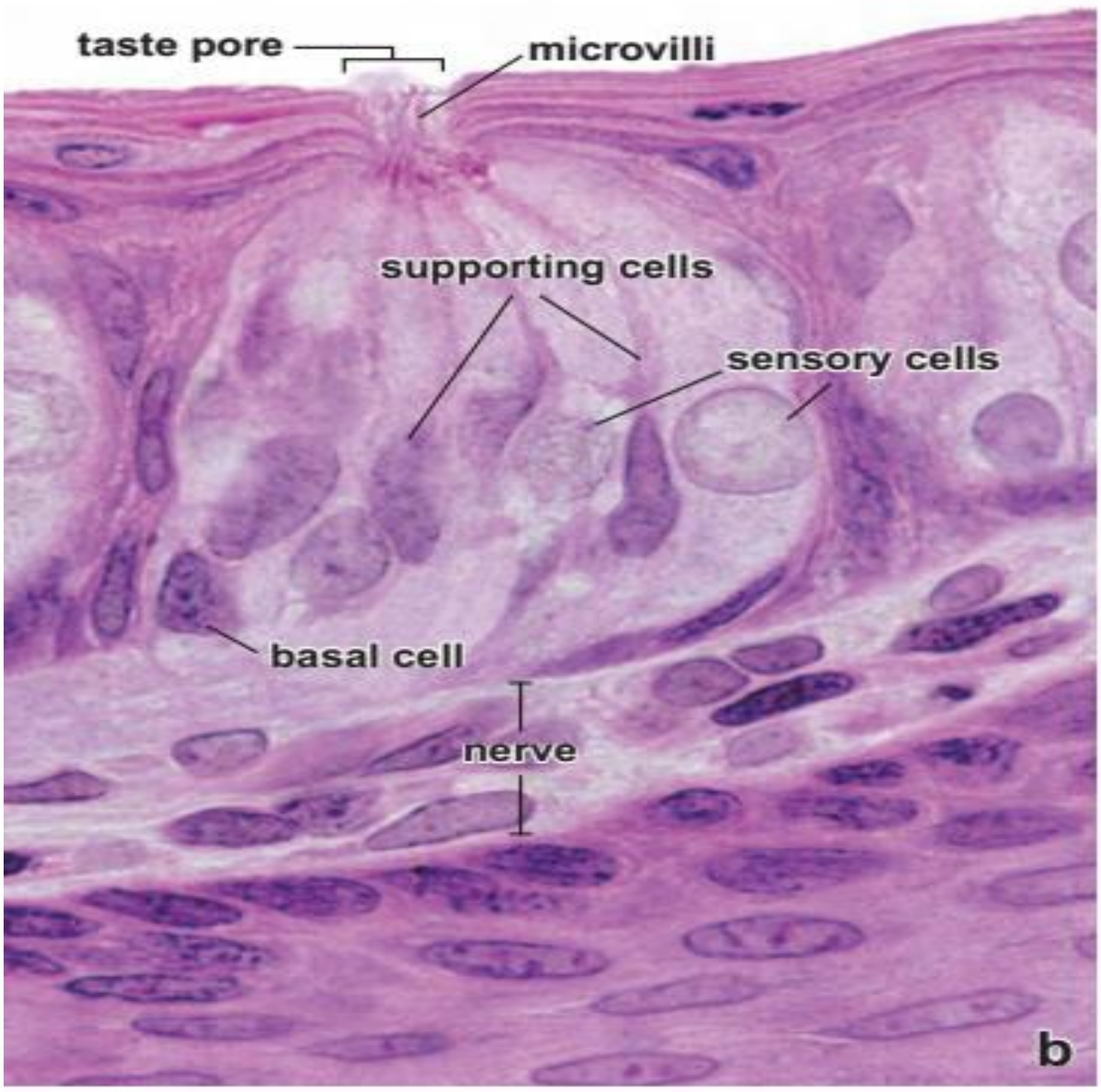

(c) ketabton.com: The Digital Library

Tastes

- Sweet Tip
- Salty Tip
- Sour margins
- Bitter
- Umami (Amino Acids, Glutamate)

Teeth

غاښونه

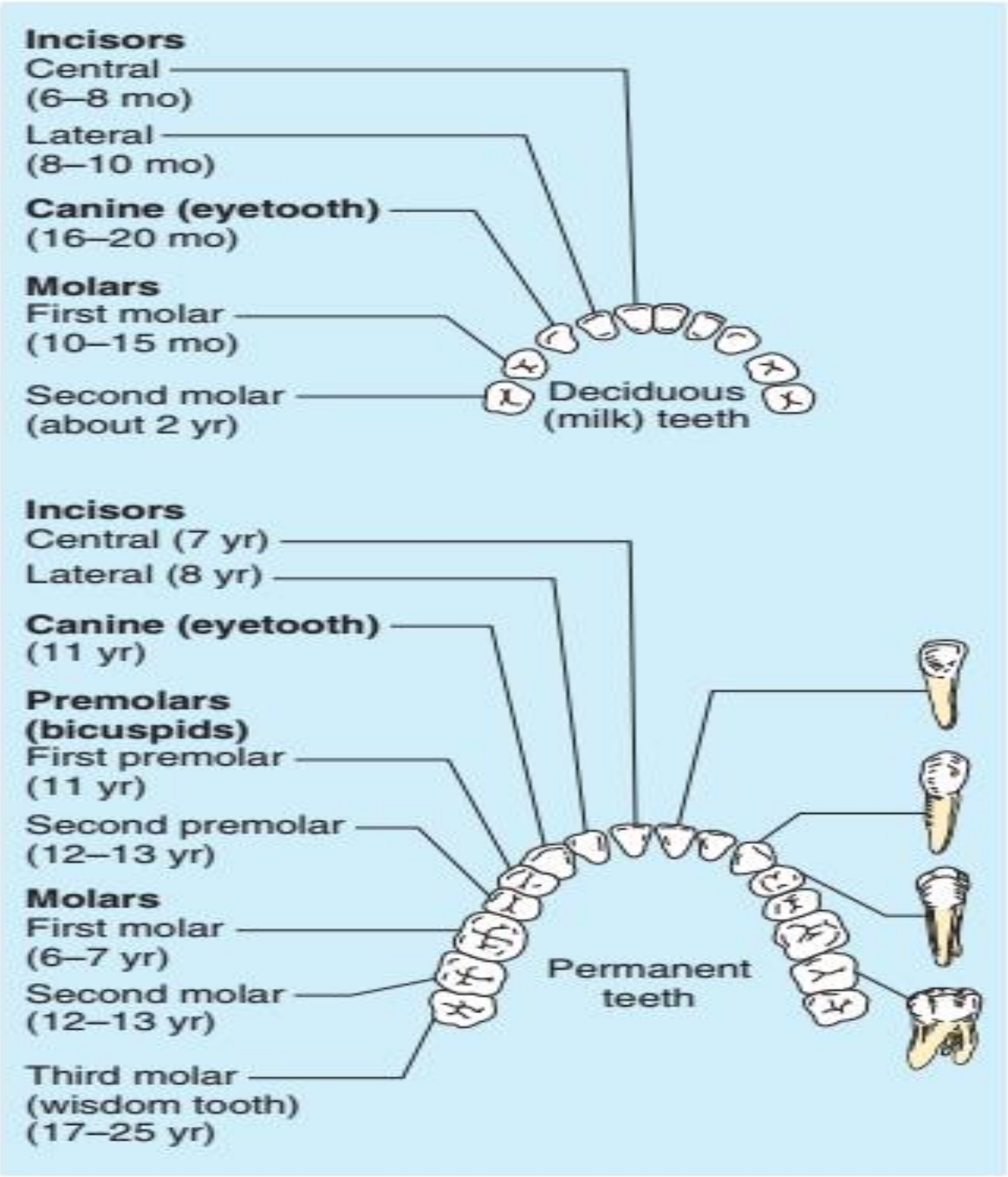

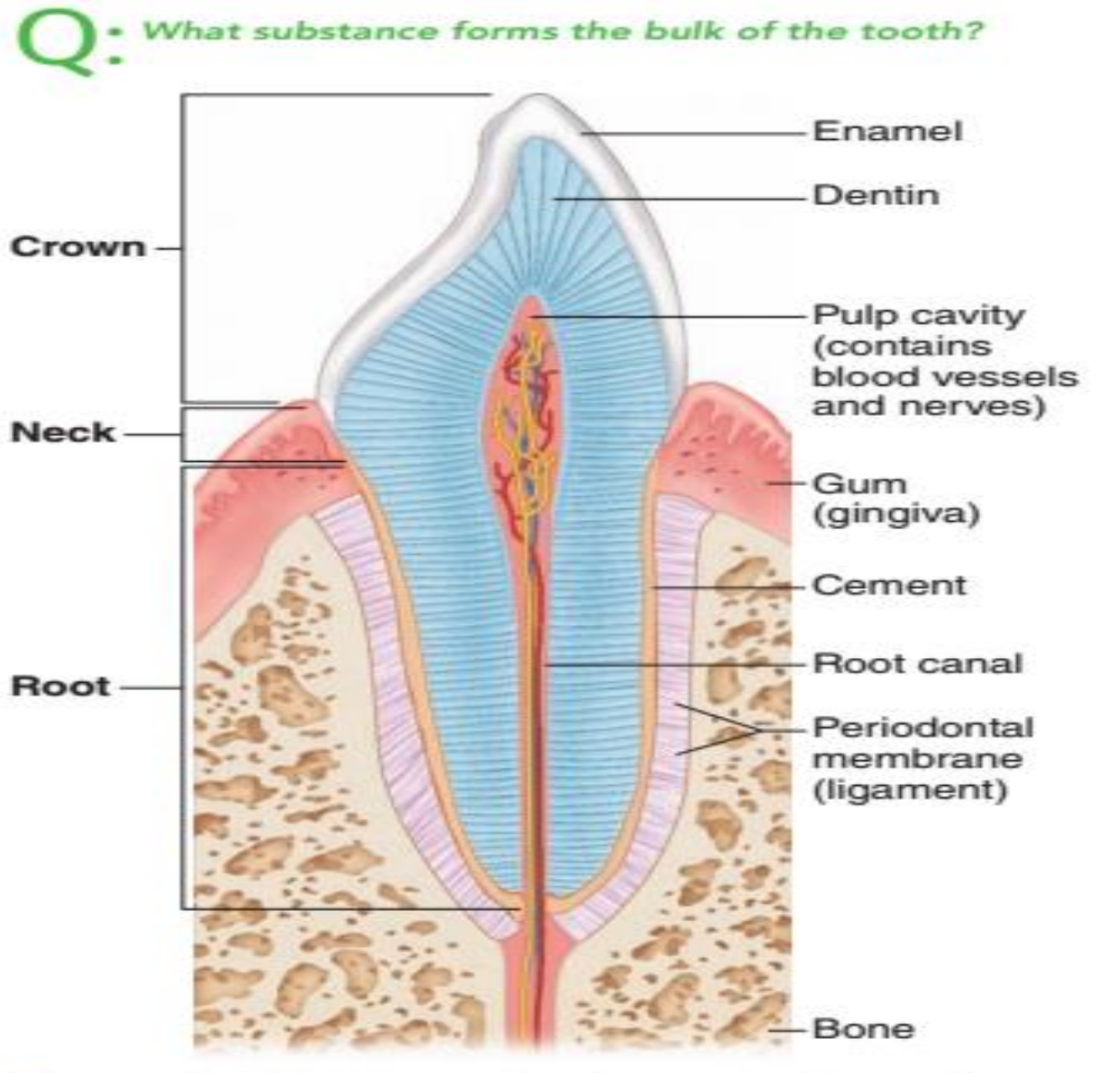

Figure 14.10 Longitudinal section of a molar.

Practice art labeling
MasteringA&P®>Study Area>Chapter 14

غاښونه یو Hard connective Tissue دی. دا ځکه سخت منضم نسج دی چې د غاښونو په ترکیب کې د کلسیم او فاسفیټ په شکل منرالونه ذخیره شوی دی. دا ځکه ذخیره کیږی چې هلته Hydroxy apetite ماده شامله ده.

99% کلسیم او فاسفیټ په غاښونو کې ذخیره شوی دی.

غاښونه د Ectoderm او Mesoderm څخه منشی اخلی. او په دوه ډوله قوسونو کې چې د maxilla او mandible په هډوکو کې موجود دی قرار لری.

غاښونه په دوه ډوله دی:

(c) ketabton.com: The Digital Library

■ Deciduous teeth (Milk teeth or Primary teeth)

دغه د شیدو غاښونه دی چې تعداد یې 20 دی چې 10 په پاسنی او 10 په لاندینی ژامه کې واقع دی.

■ Permanent teeth

دایمی غاښونه دی چې تعداد یې 32 دی، چې 16 یې په پورتنی او 16 یې په لاندینی ژامه کې قرار لری.

Anatomy Parts of a Tooth

- Crown
- Root
- Neck
- Pulp cavity
- Apical foramen
- Periodontal membrane
- Dentin (Around pulp cavity)
- Enamel (Around crown dentin)
- Cementum (Around root dentine)

Histologic structure of tooth

د نسجی جوړښت له نظره غاښونه د دوه ډوله انساجو څخه جوړ دی:

■ Hard Tissue

سخت انساج چې دری برخې یې شاملې دی:

- Dentine

عاج: دا د هډوکو څخه هم کلک جوړښت لری، چې 72% له غیری عضوی موادو او 28% له عضوی موادو څخه تشکیل شوی. د Pulp په شاوخوا کې د شعایی خطونو په شکل ځای پر ځای شوی دی، چې دا خطونه د Dentinal tubules په نوم یادیږی. او د pulp څخه محیطی برخو ته یې امتداد پیدا کړی دی، او کانالونه جوړوی چې پکې Odontoblast حجراتو Process چې Tomes dentinal fibers نومیږی موجود دی. او ددی Fibers ترمنځ فاصله کې د Collagen fibers په Calcified matrix کې وجود لری، دغه کانالونه

(c) ketabton.com: The Digital Library

د Neumann's sheath په واسطه پوښل شوی دی، چې ددی صفحی Collagen کم او کلسیم یی زیات دی. د Matrix هغه برخی چې Calcified شوی نه دی د Inter globular spaces په نوم یادیږی.

د یخنی، ګرمی او د تیزابیت احساس په دی برخه کی د عصب پرځای د Tomes fibers په واسطه ترسره کیږی. د Odontoblast حجرات ټول عمر ژوندی وی، او دوه دندی سرته رسوی:

I: ددی برخی Regeneration ترسره کوی.

II: کلسیم او فاسفیټ ذخیره کوی.

- Enamel

دا یوه کلکه ماده ده چې غاښ یی د بیرون څخه Support کړی دی. دغاښ د Crown په شاوخوا کی قرار لری، او د اپیتیل نسج څخه منشی اخلی. ددی په جوړښت کی 97% معدنی مواد (کلسیم او فاسفیټ) او 3% یکی عضوی مواد دی.

په دی برخه کی یوډول خطونه وجود لری چې ورته Line of Retizius ویل کیږی. دغه خطونه په خپل منځ کی سره یوځای کیږی او منشور ډوله ساختمانونه جوړوی چې د Enamel prisms په نوم یادیږی، چې ددی برخی ساختمانی واحدونه جوړوی.

ددی منشورونو ترمنځ فاصله کی Inter prismatic substance وجود لری، په دی کی شپږ ضلعی حجری موجودی دی چې د Amyl oblast په نوم یادیږی.

- Cementum

دا د غاښونو ریښی او غاړه پوښوی، او د هډوکو په شان ساختمان لری. ددی 1/3 علوی برخه غیر حجروی او 2/3 سفلی برخه یی د Cementocyte حجراتو په واسطه جوړیږی. چې دغه حجرات د Lacunae او Canaliculi په واسطه سره یو له بل سره رابطه لری.

■ Soft Tissue

د غاښونو نرم انساج هم دری برخی لری:

- Pulp

دا له Mesenchyme څخه منشاء اخلی. او یو ډول منضم نسج دی چې د غاښ په Pulp cavity او Root canal کی موقیعت لری. ستوری شکله حجرات دی، ددی څخه علاوه یکی Plasma cell، Lymphocyte او Macrophage هم لیدل کیږی. ددی بین الحجروی

(c) ketabton.com: The Digital Library

ماده یا Intercellular matrix یو Gallatin دی، چې له Collagen او Reticular الیافو څخه ترکیب شوی. د Pulp په محیط کې هم د Odontoblast حجرات لیدل کیږی، خو ددی حجراتو Process د Dentine د برخې په کانالونو کې لیدل کیږی.

- Periodontal membrane

له Dense connective tissue څخه جوړه شوی او د Periosteum یو تغیر خوړلی شکل دی. چې پکې د Collagen الیافو قوی بنډلونه شامل دی.

دا غشاء د Cementum او د ژامې د هډوکو د قوسونو ترمنځ قرار لری. چې په حقیقت کې د غاښونو Suspensor ligament دی.

د Collagen الیافو ترمنځ یې Fibroblast او Osteoblast لیدل کیږی. عصب او رګونه هم ددی غشاء له لاری Pulp ته داخلیږی.

- Gum (Gingiva)

د خولې د جوف مخاطی غشاء ده چې له منضم نسج او Stratified squamous epithelium څخه ترکیب شوی ده. په منضم نسج کې یې Collagen، Capillary او Fibroblast وجود لری. د Capillary زیات تعداد ددی د سور رنګ لامل ګرځی.

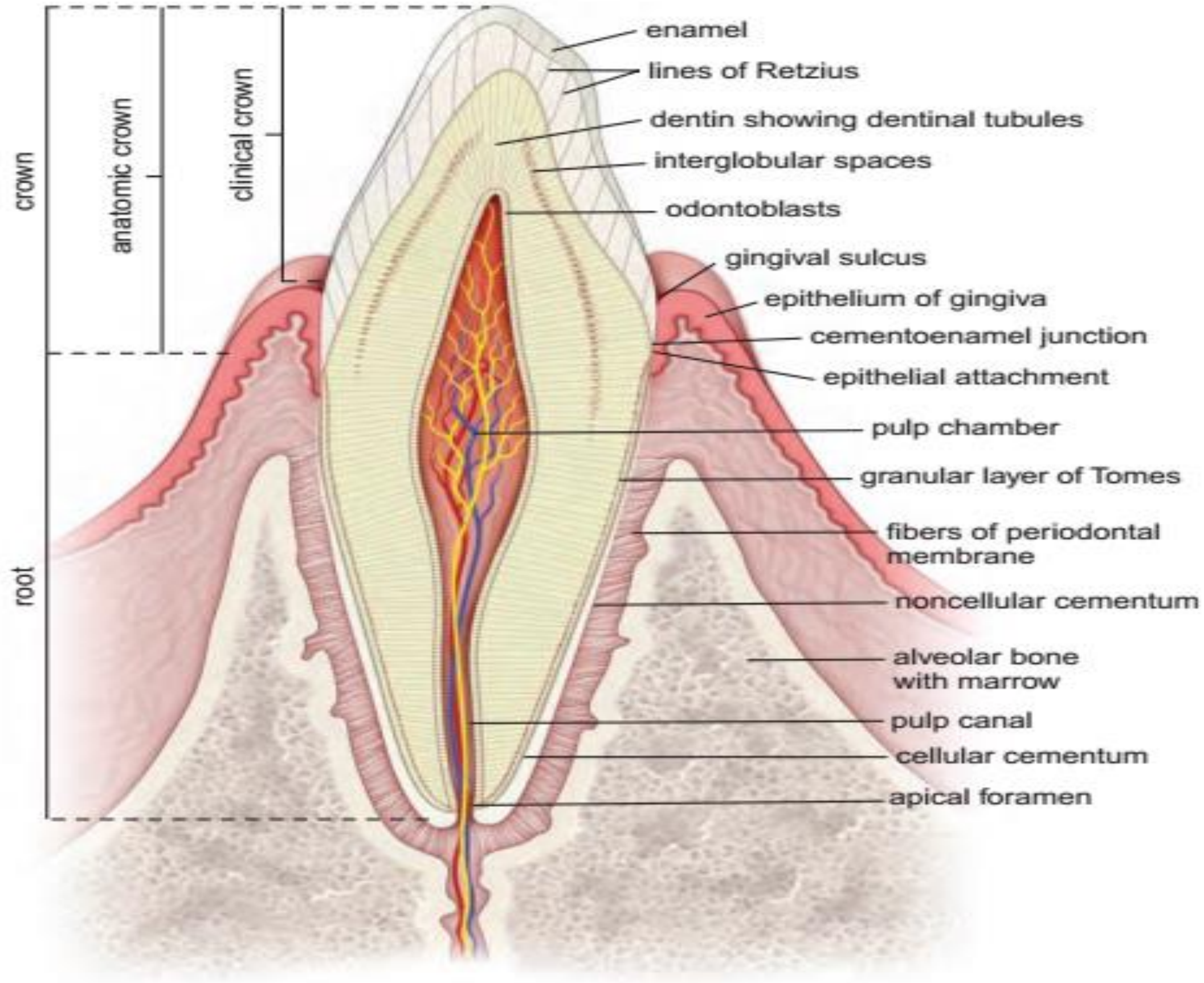

(c) ketabton.com: The Digital Library

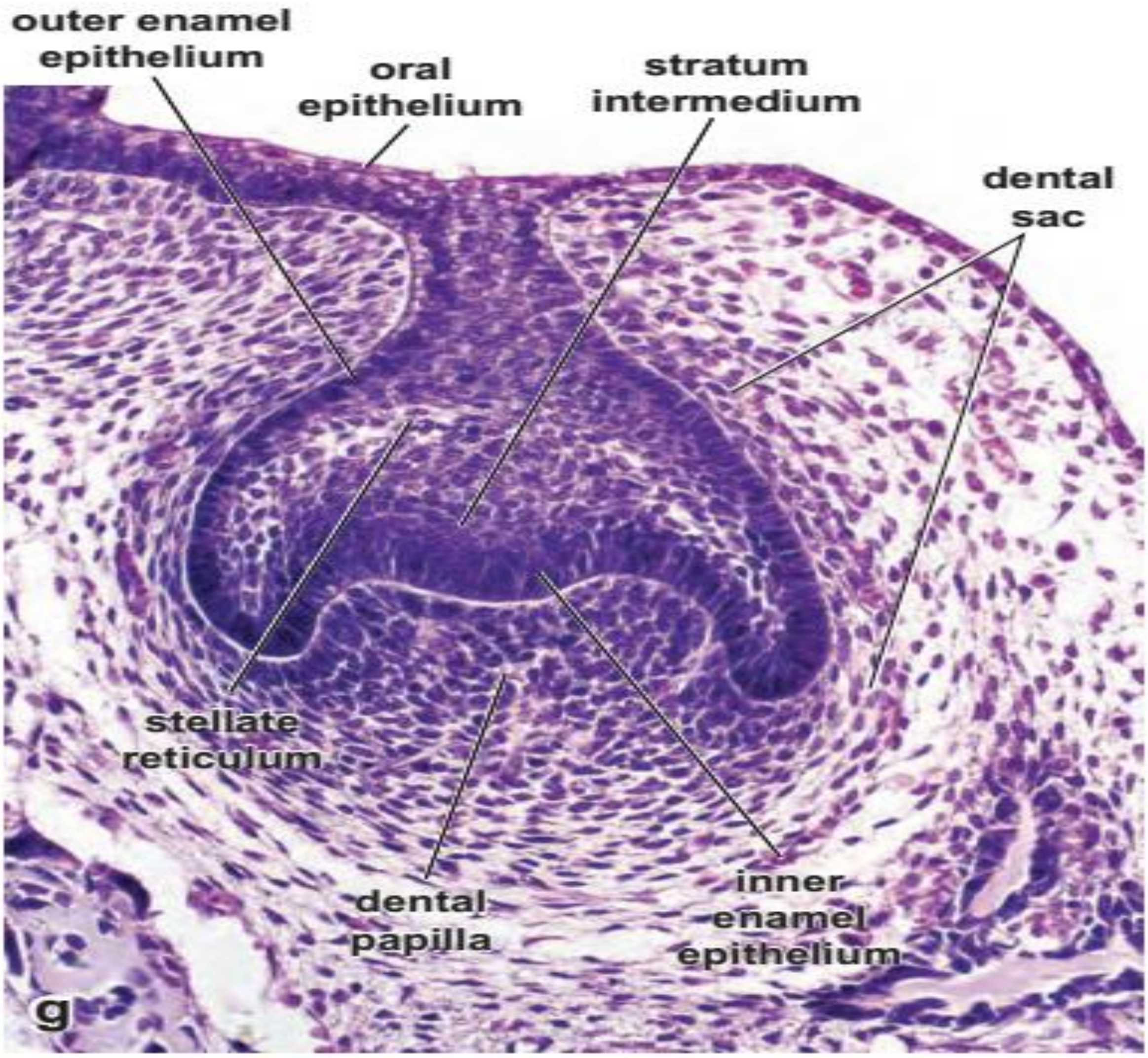

Salivary Glands

لعابیه غداوات

کله چی غذایی مواد خلو نو دغه غداوات خپل تول افرازات خولی ته اچوی او د غذا په نرمولو او هضم کی مرسته کوی. ددی غداواتو افرازات د Saliva یا لعاب په نوم یادیږی چی یوه لزوجه مایع ده. د Saliva په ترکیب کی لاندی شیان وجود لری:

Water, Mucin, Protein, Amino acid, Salts, Maltase, Ptyalin, Amylase, Squamous cell, Lymphocyte, or Granulocyte.

(c) ketabton.com: The Digital Library

Kinds of Salivary Glands

د لعابیه غداواتو ډولونه

دوه ډولونه لری:

- **Minor salivary glands**

د ځاځکو په شان غداوات دی خو غیری مشخص شکل لری. دغه ټول په Sub mucosa طبقه کی پراته دی که په شونډو کی وی د Labial glands په Cheeks کی Buccal glands په ژبه کی د Lingual glands په Palate کی د Palatine glands او په Molar غاښونو کی د Molar mucus په نومونو سره یادیږی.

د دغه غداواتو له وجې Xerostomia یعنی د ژبی وچوالی منځ ته راځی.

- **Major salivary glands**

دا غداوت دری دانی دی:

- Parotid glands

د لعابیه غداواتو تر ټولو لویه غده ده. ددی غدی نسجی جوړښت په لاندی ډول سره دی:

I: Supporting Tissue

د یو Fibrous capsule او د یو Septa څخه جوړه ده.

د Septa په واسطه غده په Lobe او بیا په Lobule ویشل کیږی، د Septa په جوړښت کی Adipose tissue، شحمی حجرات او Capillary شامل دی.

II: Parenchyma

دی ته Acinus یا افرازوی برخه وایی. دغه برخه د Basal lamina او Myo epithelial په واسطه جوړه شوی ده. دغه برخه د Intercalated duct په واسطه له Striated duct سره یوځای کیږی او Excretory duct جوړوی چی په اخر کی مجموعآ Stensen duct جوړوی. چی د خولی خالیګاه ته تخلیه کوی. دغه Ducts یا قناتونه په لومړی کی د Cuboidal epithelium بیا Columnar epithelium او اخر کی په Keratinized stratified squamous epithelium باندی بدلیږی(پوښل شوی دی)

(c) ketabton.com: The Digital Library

- **Submandibular Glands**

د هستولوژیک جوړښت له نظره د Parotid gland په شان د لاندې برخو څخه جوړه شوی ده:

I: Capsule

II: Septa

III: Mixed Acinus د مخلوط افرازوی برخه

یعنی د Parotid gland خلاف یوه Mix غده ده چې Mucus او Serous افرازوی.

دا غده د mandible له هډوکی څخه لاندې موقیعت لری او د Wharton's duct په واسطه د Oral cavity د ژبې له څوکې سره نږدې د خولې په قاعده کې تخلیه کیږي.

- **Sub Lingual Glands**

دا یوه Mix غده ده یعنې د څو غداواتو مجموعه ده.

نسجی جوړښت یې د Sub mandibular gland سره یوشان دی خو په دې کې Capsule واضح نه دی موجود. ددې هره غده خپل Duct لری او افرازوی مواد یې اکثره Mucus، په کم تعداد Mix او په ډیر کم تعداد سره Serous وی.

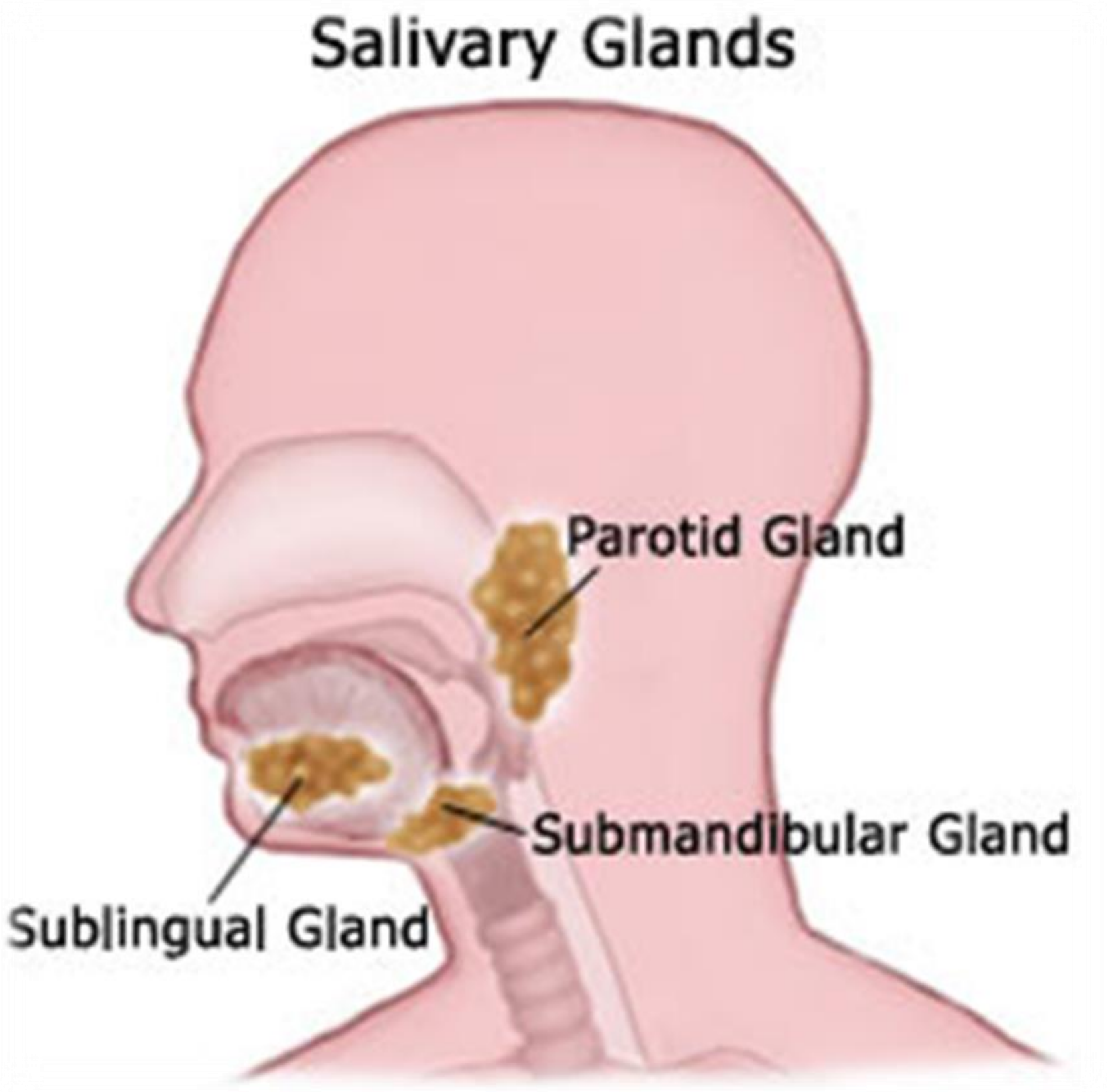

(c) ketabton.com: The Digital Library

Palate

تالو یا کام

په دوه برخو ویشل شوی دی:

- **Hard palate**

اپیتیل یی Stratified squamous epithelium دی. ددی ځخه لاندی Lamina Propria ده چی د منضم نسج ځخه جوړه ده چی لرونکی د غداواتو او Adipose tissue ده. د Lamina Propria ځخه لاندی Periosteum دی.

د ژبی په مرسته د غذایی موادو مخلوط کی مرسته کوی.

- **Soft palate**

دا دوه برخی لری چی یو یی Nasal side دی کوم چی د Respiratory epithelium په واسطه پوښل شوی دی، او بل یی Oral side دی کوم چی د Stratified squamous epithelium په واسطه پوښل شوی دی. ددی اپیتیل ځخه لاندی Lamina Propria ده چی هغه د منضم نسج ځخه جوړه ده چی په دی کی زیات مقدار غداوات شامل دی. په Oral side کی د Uvulas په نوم عضلی ساختمان موجود دی کوم چی د تنفسی او هضمی سیستم په منځ کی پروت دی.

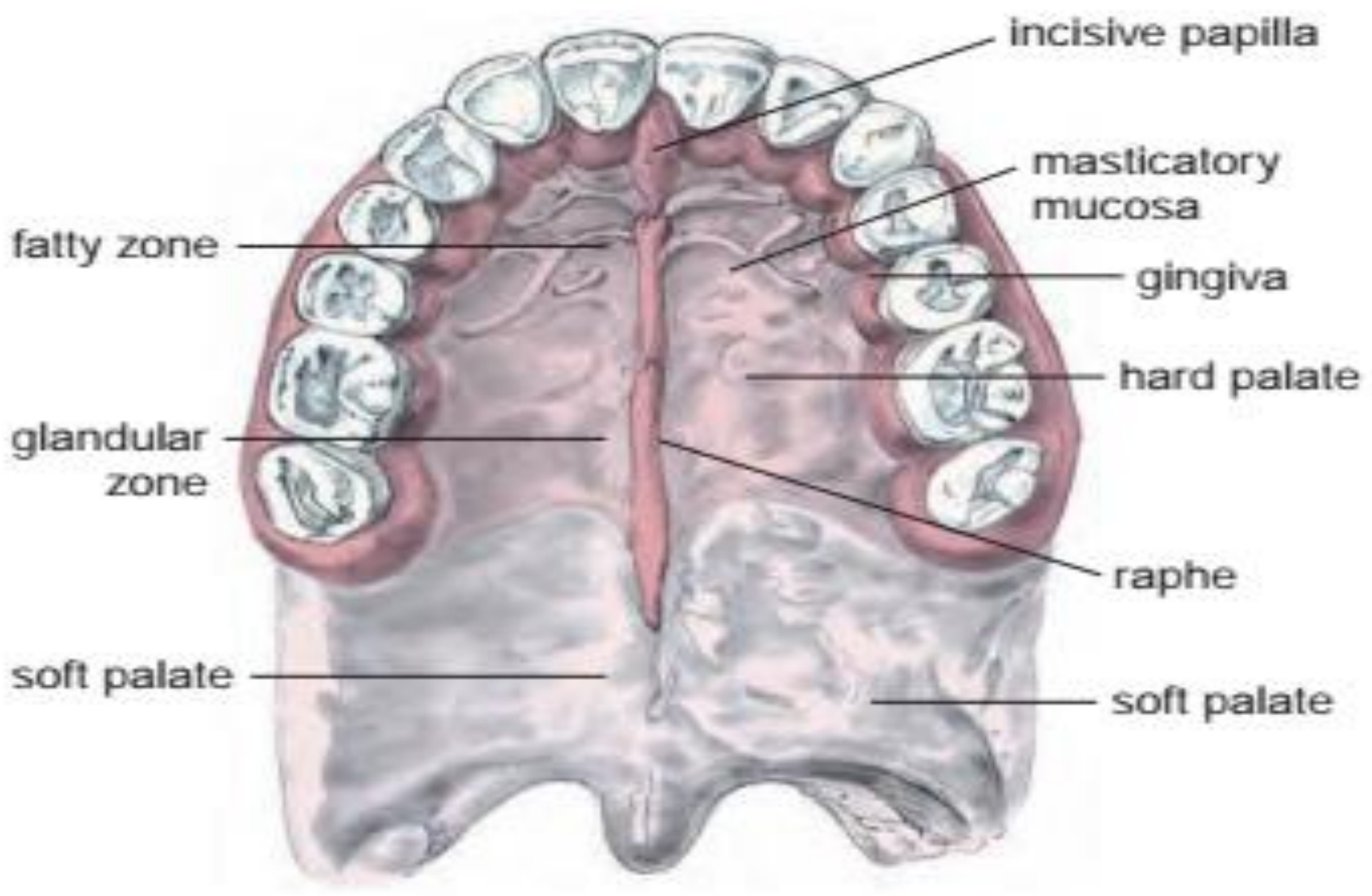

(c) ketabton.com: The Digital Library

Oropharynx

بلعوم

د Soft palate په Oral side کې موجود دی، چې دا د Stratified squamous epithelium په واسطه پوښل شوی دی.

Digestive Tube

هضمی قنات

له مرۍ څخه تر مقعد پورې ټول ساختمانونه د تیوب شکل لرې نو له همدې کبله د Digestive tube په نوم یادیږي.

دغه هضمی قنات له څلورو طبقو څخه جوړ شوی دی:

- **Tunica Mucosa**

دا طبقه یې پخپله له دریو طبقو څخه جوړه ده:

- **Epithelium**

د هضمی تیوب(مرۍ) په شروع او اخر کې Non keratinized stratified squamous epithelium دی او په نورو برخو (Stomach، Intestines او Appendix) کې Simple columnar epithelium دی.

- **Lamina Propria**

دا د منضم نسج څخه جوړه ده او Blood capillaries، Lymph elements او ځینې وختونه پکې Glands غداوات هم شامل وی.

- **Muscularis mucosa**

دوه طبقې لرې چې داخلی طبقه یې حلقوی او خارجی یې طولانی ده.

- **Tunica Submucosa**

دا طبقه د Dense connective Tissue څخه جوړه ده، چې زیات تعداد پکې Blood capillaries، Lymphatic capillaries، Nerves او غداوات هم شامل دی. په دې طبقه کې یو Para symphatic عصبي Plexus د Meissner's plexus په نوم وجود لرې.

(c) ketabton.com: The Digital Library

Tunica Muscularis

دا د دوه یا د دری عضلی طبقو څخه جوړه ده داخلی طبقه یی Circular الیاف او خارجی طبقه یی Longitudinal یا طولانی الیاف لری. بغیر د مری د علوی 1/3 برخی څخه د هغه عضلات د Striated له نوعی څخه دی او نورو ټولو برخو کی دا عضلات Smooth muscle وی. د دوو عضلی طبقو په منځ کی یو پارا سمپاتیک عصبی Plexus دی چی د Auer Bach's یا Myenteric plexus په نوم یادیږی.

Tunica Adventitia

په هغو برخو کی چی خارجی طبقه د یو منضم نسج په واسطه د مجاورو اعضاوو سره اړیکه کی وی د Tunica adventitia په نوم او په هغو برخو کی چی د Mesothelium د حجراتو په واسطه پوښل شوی وی د Peritoneum او یا د Serosa د طبقی په نوم یادیږی.

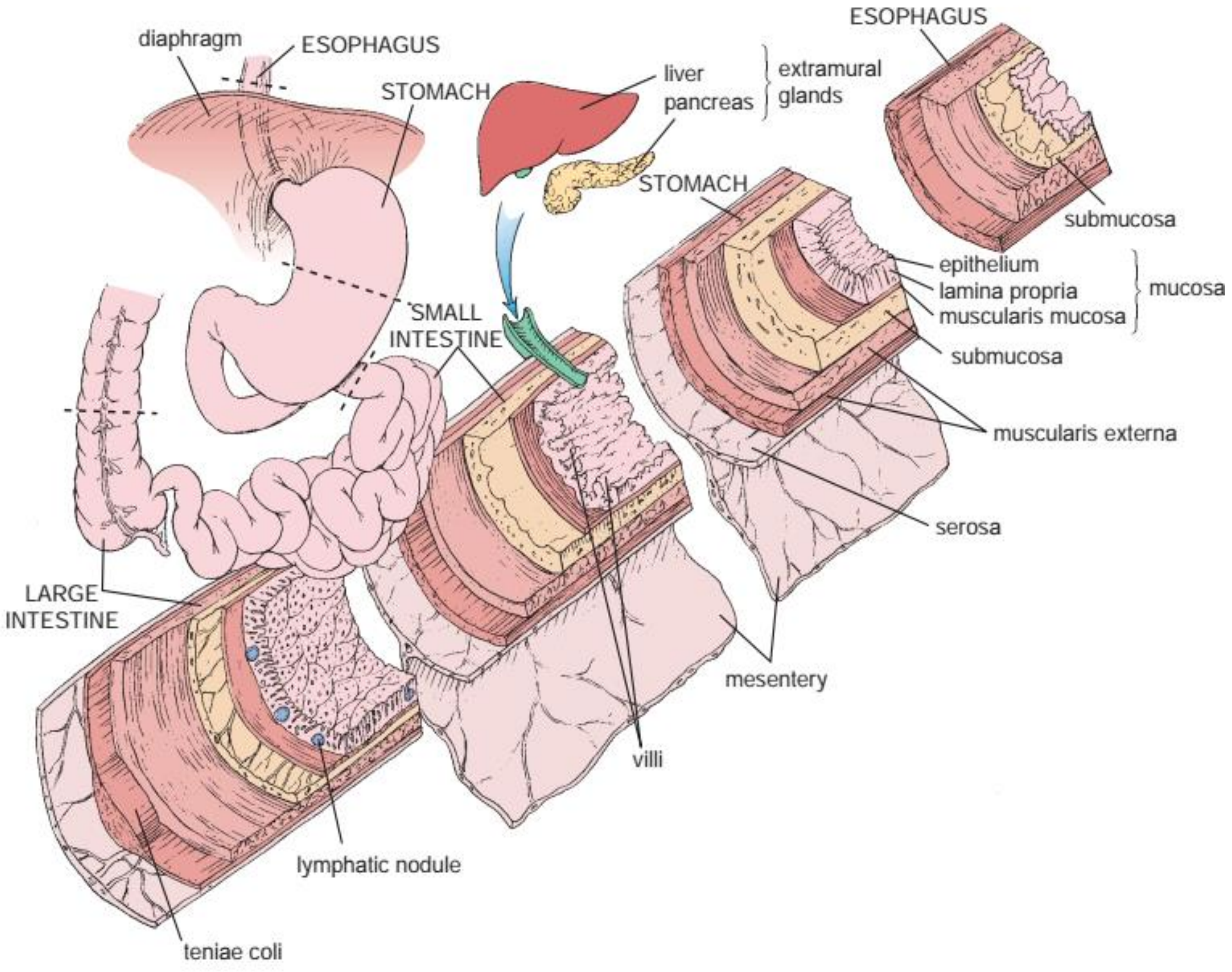

(c) ketabton.com: The Digital Library

د هضمی تیوب مختلفی برخی په لاندی ډول دی:

1: Esophagus

مری

دا تیوب شکله ساختمان 20cm طول لری چی د Pharynx څخه شروع تر معدی پوری امتداد لری. د نسجی ساختمان له نظره د لاندی طبقو څخه جوړه شوی:

- **Tunica Mucosa**

په دی طبقه کی لاندی ساختمانونه شامل دی:

- **Epithelium**

Non keratinized stratified squamous epithelium پکی شامل دی. او دهغی په سطحی حجراتو کی د Kerato hyaline دانی لیدل کیږی خو په مکمل ډول Keratinized نه دی.

- **Lamina Propria**

یو Loose connective tissue دی چی په هغی کی Lymphatic elements د لمفاوی فولیکل په شکل لیدل کیږی، او همدارنګه پکی Cardiac gland هم شتون لری.

- **Muscularis mucosa**

د Mucosa او Submucosa طبقی یی په سرحد کی قرار لری، او د Smooth muscle څخه جوړه ده.

- **Tunica Submucosa**

دا د منضم نسج څخه جوړه ده چی پکی د Collagen او Elastic الیاف لیدل کیږی. او یو تعداد Mucus gland هم په دی طبقه کی وجود لری.

- **Tunica Muscularis**

د دوه عضلی طبقو څخه جوړه ده، داخلی طبقه یی حلقوی ده او خارجی طبقه یی طولانی یا Longitudinal طبقه ده، چی په علوی Superior برخه کی دا عضلات د Skeletal muscle له نوعی، په Middle یا منځنی برخه کی هم د Skeletal muscle او هم د Smooth muscle له نوعی څخه او په Inferior یا سفلی برخه کی یوازی

(c) ketabton.com: The Digital Library

Smooth muscle یا ملساء عضلات لیدل کیږی. ددی طبقی ضخامت د معدی سره د یوځای کیدو په برخه کی زیاتیږی او Gastroesophageal sphincter جوړوی.

■ Tunica Adventitia

د منضم نسج څخه جوړه ده چی مری د نورو اعضاوو سره وصلوی.

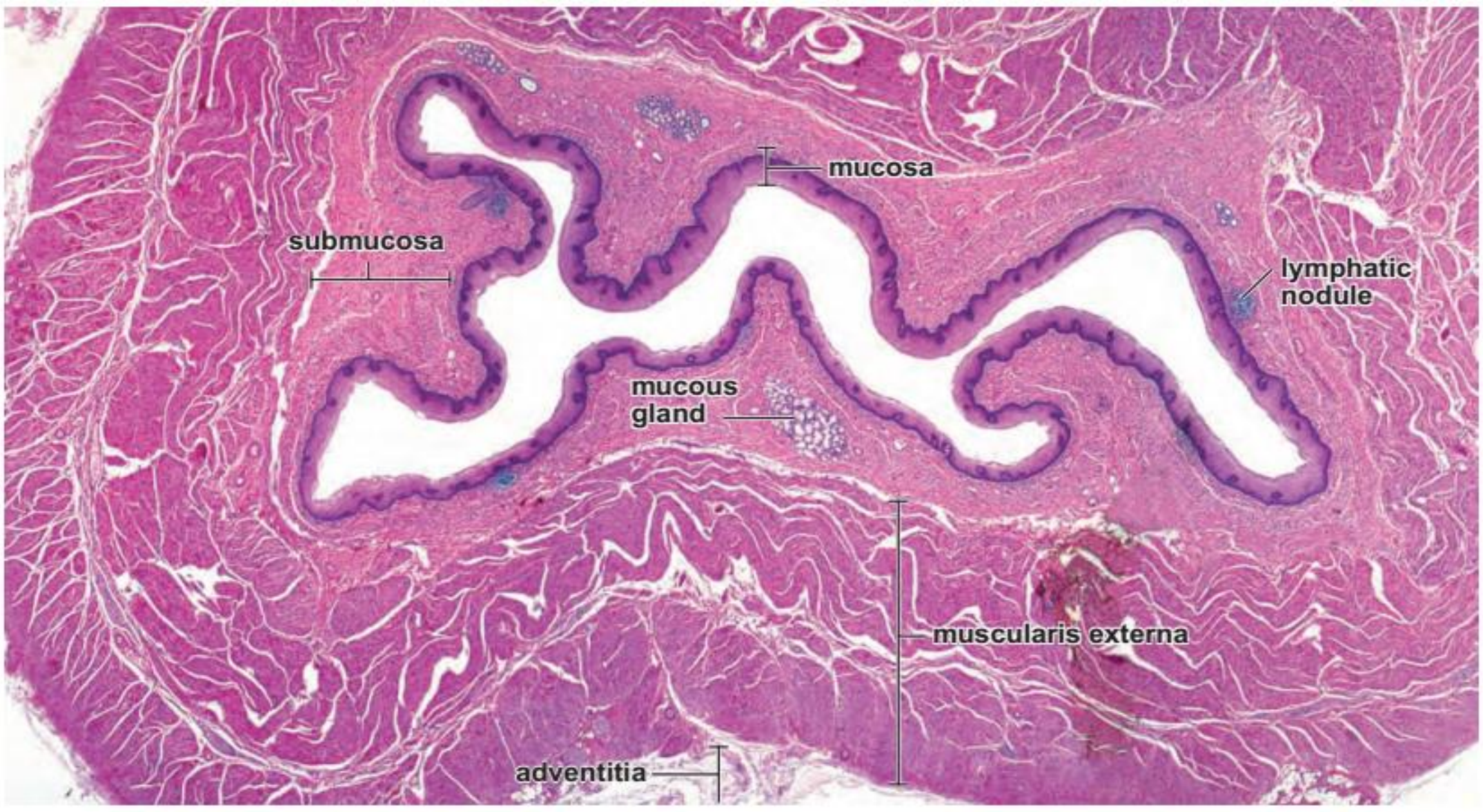

2: Stomach

معده

د هضمی تیوب یوه متوسع برخه ده چی د 2 څخه تر 3 لیترو پوری ظرفیت لری، او د Gastroesophageal sphincter یا Cardiac sphincter څخه علاوه په خپله سفلی برخه کی Pyloric Sphincter لری. او همدارنګه د اناتومیک ساختمان له نظره د Cardia، Fundus، Body، Pylorus، Lesser curvature او Greater curvature څخه جوړه ده. معده د غذایی موادو په تجزیه، هضم او هم د غذایی موادو په قسمی جذب کی برخه اخلی چی ددی موادو هضم او تجزیه د HCL، Pepsin او Lipase په مرسته صورت نیسی.

د نسجی ساختمان له نظره د معدی جدار له لاندی طبقاتو څخه جوړ دی:

■ Tunica Mucosa

لاندی ساختمانونه پکی شامل دی:

(c) ketabton.com: The Digital Library

- **Epithelium**

اپیتیل یې Simple columnar Epithelium دی. چې په هرو 3 او 4 ورځو کې جدید کیږی.

- **Lamina Propria**

د منضم نسج څخه جوړه ده، چې په کې Plasma cell، WBC، Reticular fibers او Collagen الیاف شامل دی.

- **Muscularis Mucosa**

د دوه طبقو Smooth muscle څخه جوړه ده.

- **Mucosal Layer**

د معدی مخاطی طبقه د یو تعداد زیاتو غداواتو څخه جوړه شوی ده، چې د دی غداواتو افرازی مواد د معدی په سطح کی د یو تعداد سوریو په واسطه چې د Gastric pits یا Foveola gastric په نامه یادیږی تخلیه کیږی، دا غداوات د معدی په مختلفو برخو کی په مختلفو نومونو یادیږی، چی عبارت دی له:

I: Cardiac Glands

تیوب مانند ساده او مرکب غداوات دی چی Mucus افرازوی.

II: Fundic Glands

د معدی د مهمو غداواتو له جملی څخه دی چی د شکل له نظره دا هم مستقیم د تیوب په شان شکل لری. ددی غداواتو په ترکیب کی مختلف حجرات شامل دی چی انزایمیتیک او غیری انزایمیتیک توکی افرازوی، دغه حجری لکه: Chief cells، Parietal cell، Mucus neck cell، Undifferentiated cells او Enterochromaffin cell

- **Chief Cells**

دا حجرات د Pepsinogen په نوم انزایم جوړوی او په هضم کی رول لری. مکعبی شکل لری او په خپله سطحه کی Microvilli لری، او ددی غدی په لاندی برخه کی قرار لری د Zymogenic cells په نوم هم یادیږی.

(c) ketabton.com: The Digital Library

- Parietal Cells

دغه حجری د معدی HCL او Intrinsic Factors افرازوی، ددی حجرو په منځ کی واړه کانالونه دی چی د Intracellular Canaliculi په نوم یادیږی، دا حجرات د Oxyntic cells په نوم هم یادیږی.

- Mucus Neck Cells

دغه حجری د غدی په غاړو کی پرتی دی او یواځی Mucus یا مخاط افرازوی.

- Undifferentiated cells

دغه حجری په سطحي او غدوي حجرو باندی بدلیږی.

- Enterochromaffin cell

دا حجرات د یو تعداد هورمونونو د تولید سبب گرځی، ډیر واړه حجرات دی او د Argentaffin cells په نوم هم یادیږی، دا حجرات د Amino acid)APUD (Precursor Uptake and Decarboxylation حجراتو خصوصیات لری، دا حجرات د معدی Serotonin ماده، یو تعداد Endophrin او یو تعداد Gastrin او Glucagon افرازوی.

III: Pyloric Glands

دا غداوات ساده ټیوب مانند یا Branched glands دی، چی اکثره حجرات یی Mucus ماده افرازوی، خو یو کم تعداد Argentaffin cells او Parietal cells هم په دی ناحیه کی لیدل کیږی.

■ Tunica Submucosa

د منضم نسج څخه جوړه شوی چی پکی علاوه د یو تعداد الیافو د منضم نسج یو تعداد حجرات Blood Capillaries او د Meissner Plexus عصبی رشتی لیدل کیږی.

■ Tunica Muscularis

دا عضلات چی Smooth muscle دی، اکثره په دریو طبقو کی لیدل کیږی چی داخلی طبقه یی د Oblique Fibers مایلو الیافو، متوسطه طبقه یی د Circular Fibers یا حلقوی الیافو او خارجی طبقه یی د Longitudinal Fibers یا طولانی الیافو څخه جوړه ده.

■ Tunica Serosa

د Mesothelium حجراتو په واسطه پوښل شوی ده، چی ددی حجراتو لاندی یو Loss connective tissue دی، چی په هغی کی Blood capillaries او Nerves موجود دی. د

(c) ketabton.com: The Digital Library

معدی د لوی او وړی انحنیٔ په برخه کی د **Mesentery** یا **Omentum** په واسطه ادامه پیدا کوی.

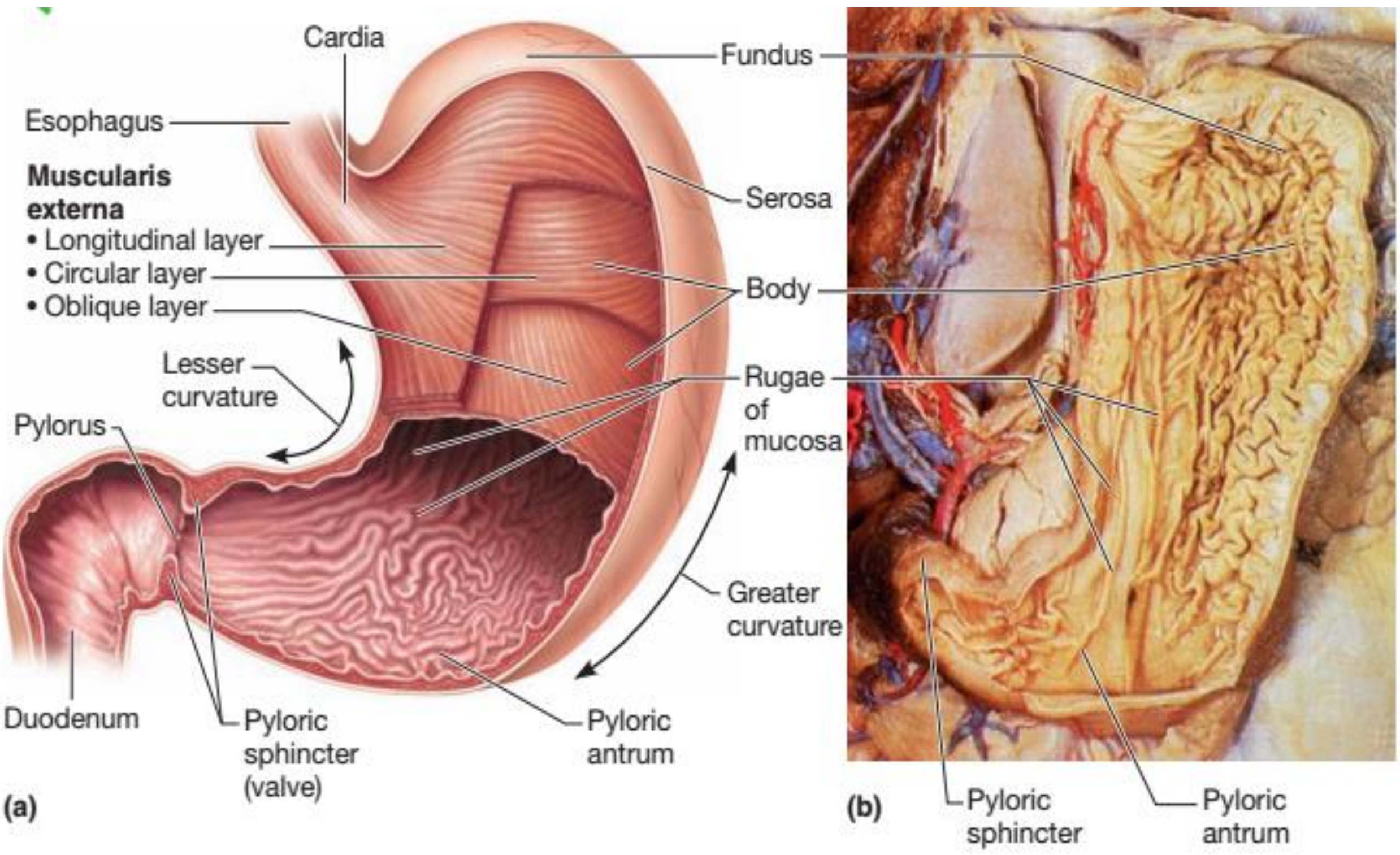

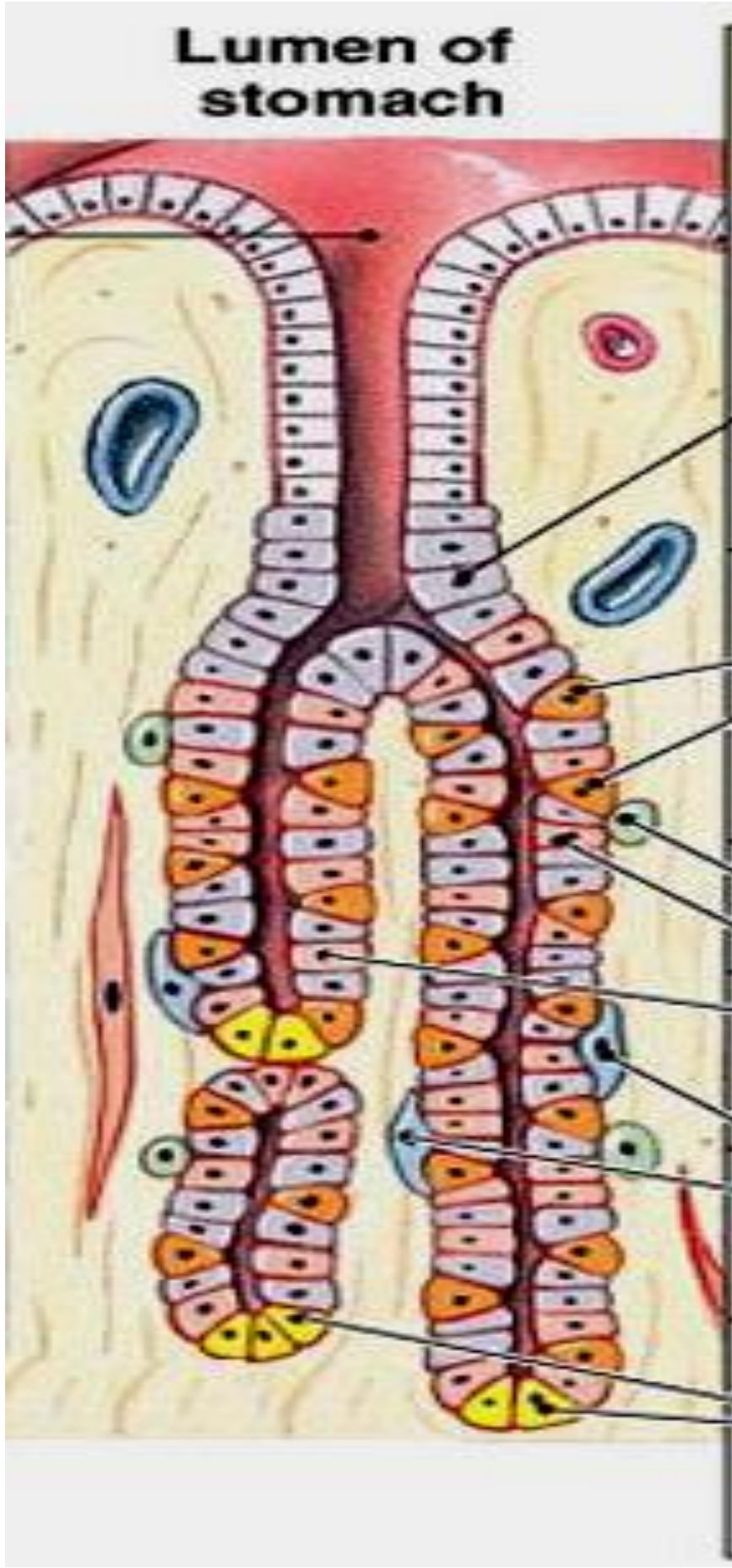

Cell Types	Substance Secreted
Mucous neck cell	Mucus (protects lining)
	Bicarbonate
Parietal cells	Gastric acid (HCl)
	Intrinsic factor (Ca++ absorption)
Enterochromaffin-like cell	Histamine (stimulates acid)
Chief cells	Pepsin(ogen)
	Gastric lipase
D cells	Somatostatin (inhibits acid)
G cells	Gastrin (stimulates acid)

(c) ketabton.com: The Digital Library

3: Small Intestine

وړې کولمې

کوچنی کولمې د Pylorus د سورې ځخه شروع کیږی او تر Caecum پورې امتداد لرې، طول یې 720cm دې او درې برخې لرې:

Duodenum ،Ileum او Jejunum

ددې کولمو وظیفه د موادو هضم د ځینې انزایمونو په مرسته دې، د غذایی موادو انتقالول د معدې ځخه لویو کولمو ته د وینې او لمف په واسطه د هضم شوې موادو جذب او د یو تعداد هورمونونو افراز دې. ددې جذب د عملیې لپاره د کولمو په سطح کې یو تعداد خصوصیات لیدل کیږې چې په لاندې ډول دې:

- Valve of kerckring or Plica Circularis

دا د Mucosa او Sub mucosa د التواء یا Folds ځخه عبارت دې چې د Duodenum ځخه شروع او د Ileum په نیمایی کې له منځه ځې.

- Villi and Crypts

دا د Mucosa د طبقې ګوته مانند تبارزات دې چې یواځې د اپیتیل او Lamina Propria په واسطه منځ ته راځې.

Liberkonn glands: دا یو تعداد ټیوب مانند فرورفتګی دې چې د Muscularis mucosa پورې رسیږې.

- Microvilli

دا د جذب سطح وسیع کوې او د Striated borders په شکل لیدل کیږې.

د وړو کولمو نسجی جوړښت:

■ Tunica Mucosa

په دې طبقه کې لاندې ساختمانونه لیدل کیږې:

- Epithelium

یو Simple columnar epithelium دې، ددې ځخه لاندې Lamina Propria طبقه موجوده ده.

(c) ketabton.com: The Digital Library

ددی طبقی او ددی اپیتیل ترمنځ یو شمیر حجری دی چی په لاندی ډول دی:

1: Absorptive cells

په خپله ازاده سطحه کی میکرویلی لری، چی Striated border جوړوی، په کوچنیو کولمو کی د جذب دنده په غاړه لری، جسامت یی په لویو کولمو د کوچنیو په نسبت زیات دی.

2: Undifferentiated cells

دا حجرات د غدی یا Crypt په Base کی قرار لری او د Villi په قسمت کی په Absorptive cells باندی بدلیږی.

3: Paneth cells

دا حجرات هم د Crypt په قاعده کی قرار لری او یو تعداد پروتینی مواد لکه: Peptidase افرازوی.

4: Mucus Goblet cells

د Absorptive cells په فاصلو کی موقیعت لری او د Mucus په نوم ماده افرازوی.

5: Oligo mucus cells

دا هم د Crypt په Base یا قاعده کی قرار لری چی په ابتداییه کی د کم Mucus درلودونکی وی خو په اخر کی په Goblet cells باندی بدلیږی.

6: Endocrine cells or Enterochromaffin cells

دا حجرات هم په Crypt او هم په Villi کی موجود دی. د Receptor وظیفه په غاړه لری، د یو تعداد انزایمونو په افراز کی رول لری لکه: Secretin، Norepinephrine، Gastrin، Serotonin او Cholecystokinin

7: Caveolated cells

ددی حجراتو تعداد کم په خپله ازاده سطح کی ضخیم یا Thick microvilli لری، ددی حجراتو وظیفه نشته خو کیدای شی چی د Chemoreceptors په شکل کار وکړی.

8: Migrating cells

د Lymphocytes او Leucocytes څخه عبارت دی.

(c) ketabton.com: The Digital Library

دا تولی حجری په غټو کولمو هم شته خو په کوچنیو کولمو کی د جذب او هضم وظیفه په غاړه لری خو په غټو کولمو کی د ددی حجراتو په واسطه د مایعاتو جذب صورت نیسی.

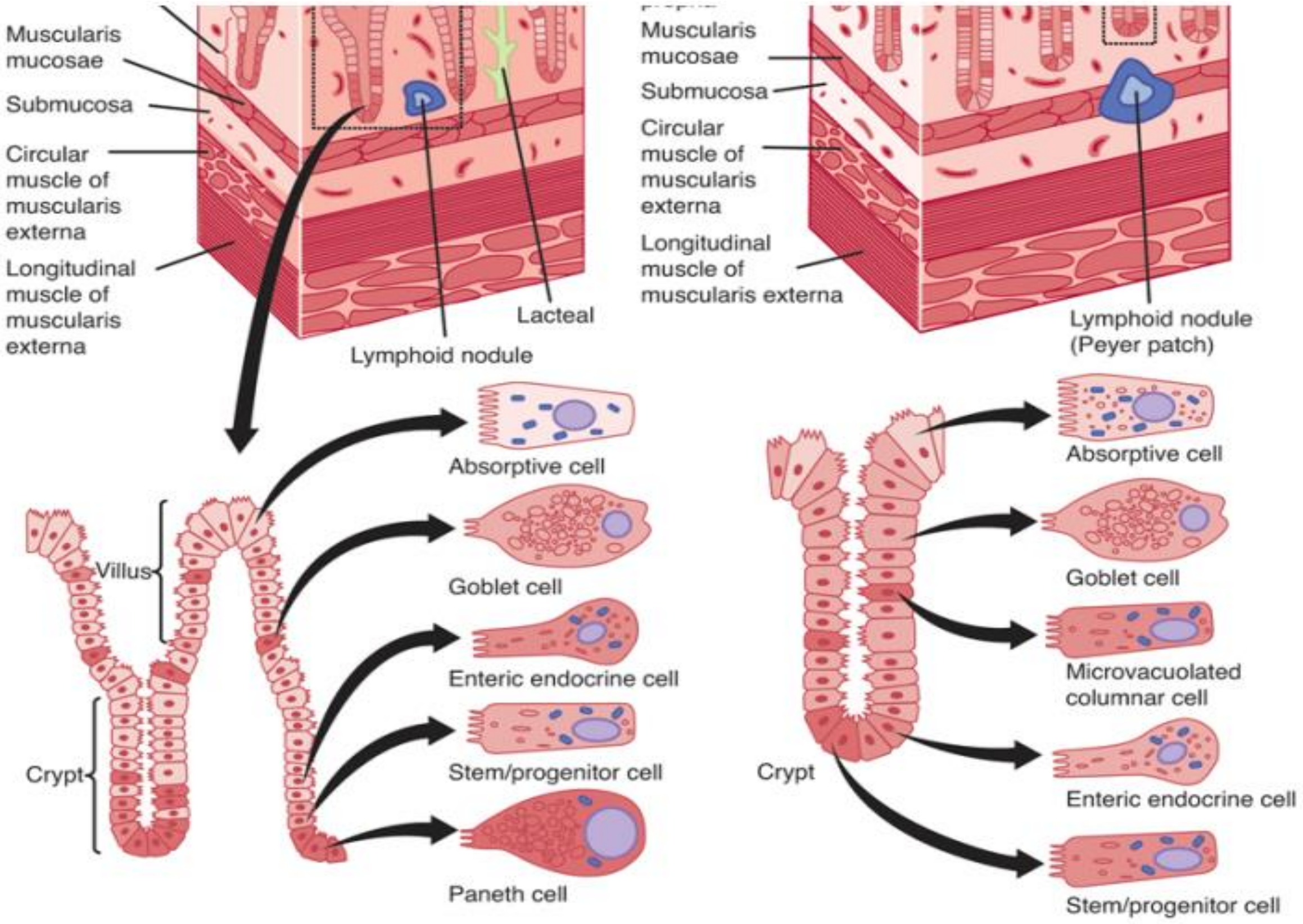

- **Lamina Propria**

د یو Loose connective tissue څخه جوړه ده، چی په دی منضم نسج کی Reticular fibers، Blood vessels، Lymphatic vessels، Lymphocytes، Smooth muscles او یو تعداد Lymphatic nodules وجود لری. دغه لمفاوی نودولونه د کتلو په شکل د Peyer's patches په نوم لیدل کیږی.

- **Muscularis mucosa**

دا د Smooth muscle څخه جوړه شوی ده.

Tunica Submucosa

د منضم نسج څخه جوړه ده، د Duodenum په برخه کی په دی طبقه کی یو تعداد غداوات موجود دی چی د Bruckner's glands په نوم یادیږی چی Mucus افرازوی. کولمو ته Tonicity ورکوی یعنی د کولمو په استدراری حرکاتو کی رول لری.

(c) ketabton.com: The Digital Library

Tunica Muscularis

دا طبقه د Oblique muscle، Longitudinal muscle او Circular muscle څخه جوړه ده.

Tunica Serosa (Tunica Adventitia)

دا د منضم نسج څخه او د Mesothelium حجراتو څخه جوړه ده.

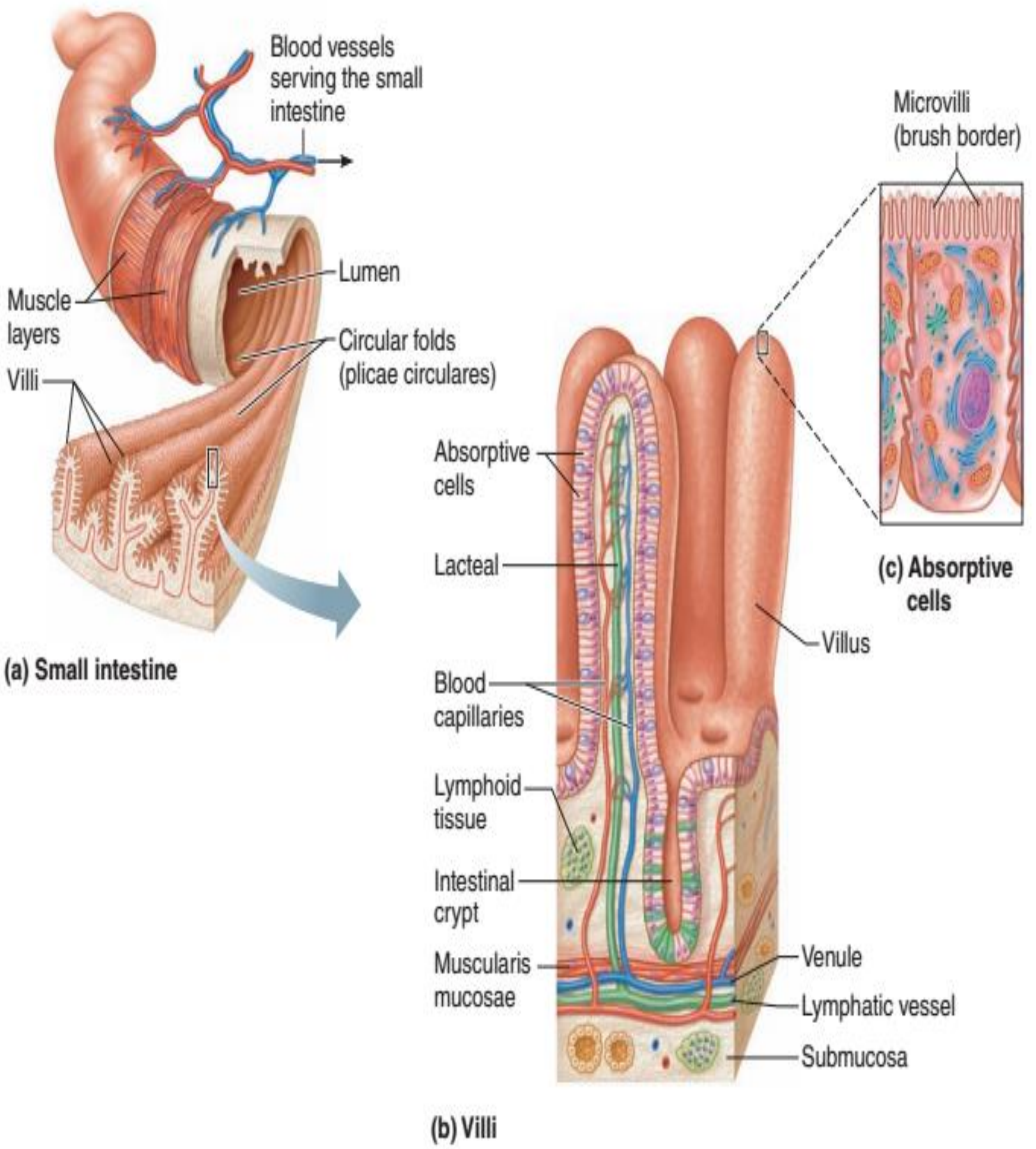

(c) ketabton.com: The Digital Library

4: Large Intestine

غټې کولمې

غټې کولمې چې طول یې 180cm دی او د Caecum، Appendix، Colon، Rectum او Anal canal برخې پکې شاملې دي.

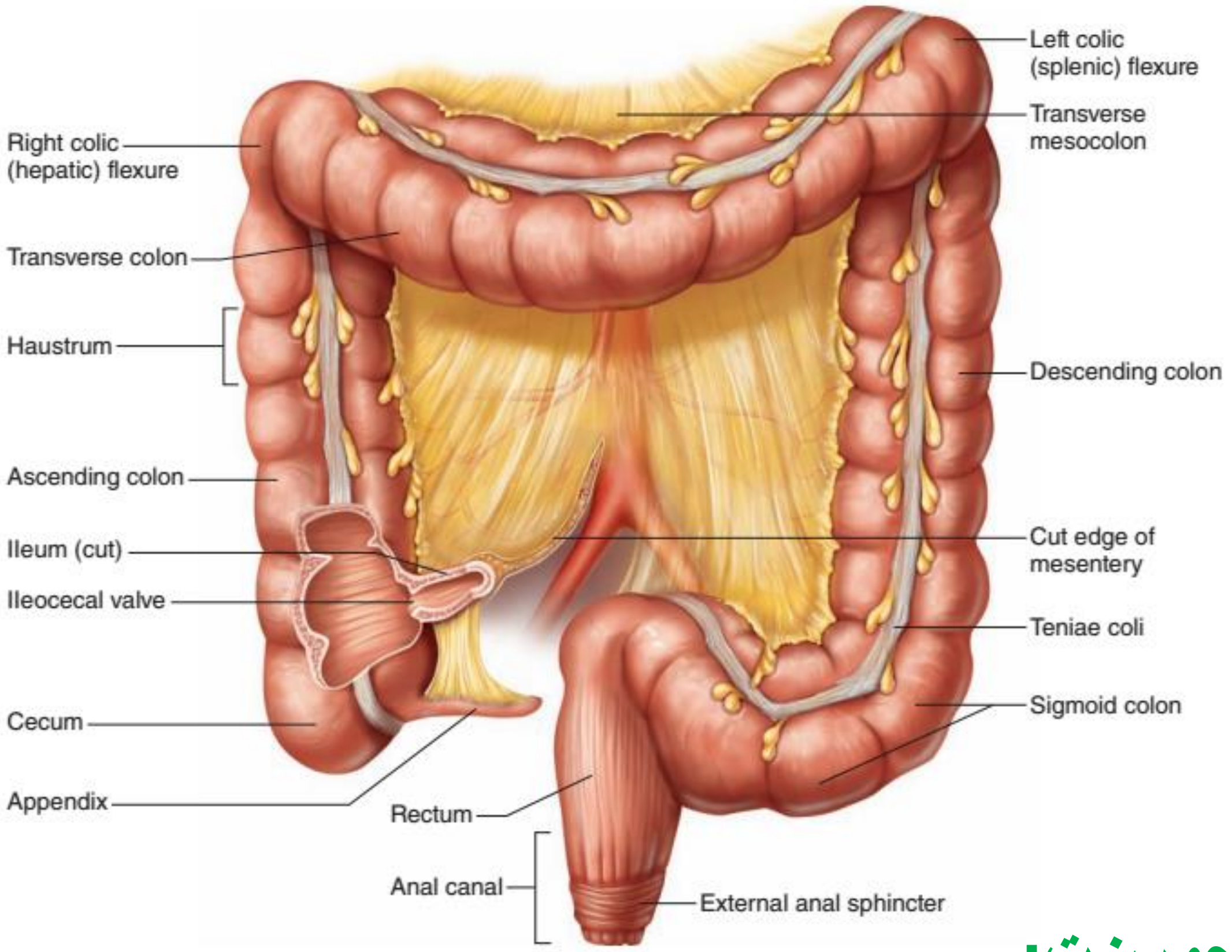

نسجي جوړښت:

- **Mucosa**

د لاندې ساختمانونو څخه جوړه ده.

- **Epithelium**

د Simple columnar epithelium له نوعې څخه دی.

لوی کولمې Crypt او Villi نه لري خو د Goblet cells تعداد پکې ډیر دی، د لویو کولمو وظیفه د ابو جذب دی ددې څخه علاوه یو تعداد Mucus secretion هم تولیدوی،خو د لویو کولمو په واسطه هیڅ ډول انزایم نه افرازیږي، Paneth cells په لویو کولمو کې وجود نلري، د اندوکراین حجراتو تعداد یې په نسبت کوچنیو کولمو ته کم دی.

(c) ketabton.com: The Digital Library

- **Lamina Propria**

دا طبقه یی د منضم نسج څخه جوړه شوی ده، چی پکی یو تعداد Lymph nodules لیدل کیږی.

- **Muscularis mucosa**

دا یی یوه ضخیمه Thick طبقه ده او په ځینو ځایونو کی یی Lymph nodules لیدل کیږی.

- **Sub mucosa**

دا طبقه یی د منضم نسج څخه جوړه ده.

- **Muscularis**

عضلی طبقه یی د دوه طبقو څخه جوړه ده چی داخلی طبقه یی Circular یا حلقوی الیاف لری او خارجی طبقه یی طولانی یا Longitudinal الیاف لری. خو په Rectum او Colon کی د خارجی طبقی الیاف د دریو صفحو په شکل وجود لری چی ورته Tenea coli ویل کیږی.

- **Serosa**

د یو تعداد شحمی کتلو Adipose tissue درلودونکی ده، چی د Appendix Epiploica په نوم یادیږی.

Appendix

د Caecum یوه وړوکی اضافی برخه ده چی 2,5cm طول لری.

نسجی ساختمان یی په لاندی ډول دی:

- **Mucosa**

د لاندی جوړښتونو درلودونکی ده:

- **Epithelium**

اپیتیل یی Simple columnar دی، چی ورسره Microvilli موجودی دی، Villi نلری، په کم تعداد سره د Paneth cells هم لری، خو د اندکراین حجراتو تعداد یی زیات دی.

(c) ketabton.com: The Digital Library

- Lamina Propria

دا طبقه یی د منضم نسج څخه جوړه شوی ده چی پکی په زیات تعداد Lymph nodules شامل دی.

- Muscularis mucosa

د لمفاوی Nodules د موجودیت په اساس اکثره غیری واضح ده.

■ Sub mucosa

د منضم نسج څخه جوړه شوی ده او په هغی کی Blood capillaries او Nerves لیدل کیږی.

■ Muscularis

نازکه طبقه ده، چی د دوو طبقو څخه جوړه شوی ده، داخلی طبقه یی د حلقوی الیافو او خارجی طبقه یی د Longitudinal یا طولانی الیافو لرونکی ده.

■ Serosa

د کولمو د نورو برخو په شان د Mesothelium او منضم نسج څخه جوړه ده.

په Appendix کی یو ډول خاص غداوات لیدل کیږی چی Mucus glands ورته وایی دا غداوات د Mucus په نوم ماده افرازوی.

په لنډ ډول که ووایو چی Appendix د غټو کولمو د څلورو طبقو سره یوشان څلور طبقی لری خو ددی قطر کم دی.

په ځانګړی ډول پکی lymphatic nodules د Mucosa په داخل کی پیداکیږی چی دا lymph nodules بیا Sub mucosa ته غزول کیږی.

Rectal Anal Junction

Rectum او Anal canal د غټو کولمو ورستنی برخی دی. چی د Simple columnar epithelium په واسطه پوښل شوی، او د Goblet cells او په ګڼ شمیر غداوات په Anal canal کی موجود دی.

په Anal canal کی دغه Simple columnar epithelium په Stratified columnar or Cuboidal باندی بدلیږی او بلاخره په Stratified squamous epithelium باندی بدلیږی.

(c) ketabton.com: The Digital Library

نسجی جوړښت یې په لاندې ډول دی:

- **Mucosa**

لاندې جوړښتونه لري:

- **Epithelium**

په لومړیو برخو کې Stratified squamous epithelium دی خو په نهایتونو کې بیا په Keratinized stratified squamous epithelium باندې بدلیږي، د غداواتو طول یې کم دی او د Anus په برخه کې له منځه ځي، په Rectum کې مخاطي طبقه یو تعداد طولاني التواات Folds تشکیلوي چې د Rectal columns of Morgagni په نوم یادیږي.

- **Sub mucosa**

په دې کې یو تعداد طولاني وریدونه وجود لري چې د هغې جدار نازک دی او کله چې متوسع شي یو پیچیده ساختمان منځ ته راوړي او د مخاطي طبقې د برجستګۍ سبب ګرځي چې دا حالت د Piles یا Hemorrhoids په نوم یادیږي.

- **Tunica Muscularis**

دا د کولمو د نورو برخو په شان ده خو د Rectum په سفلي برخه کې د اخلي عضلي طبقې ضخامت زیاتیږي او Internal anal sphincter جوړوي او د مخططو عضلاتو هغه ګروپ چې د مقعد د مجرا په شاوخوا کې قرار لري د External anal sphincter په نوم یادیږي.

Morgagni column:

دا د غایطه موادو په خارجولو کې مرسته کوي چې څومره مقعد ازادیږي اجازه ورکوي، او په ازادانه ډول غایطه مواد خارج شي.

د هضمي جهاز اصلي غداوات

Pancreas

پانکراس

دا یوه Mix غده ده یعني هم د Endocrine او هم د Exocrine افرازات لري، چې د یو Loose connective tissue په واسطه پوښل شوې ده، چې دهغه څخه یو تعداد نازکه پردې منشاء اخلي او غده په Lobules باندې ویشي.

(c) ketabton.com: The Digital Library

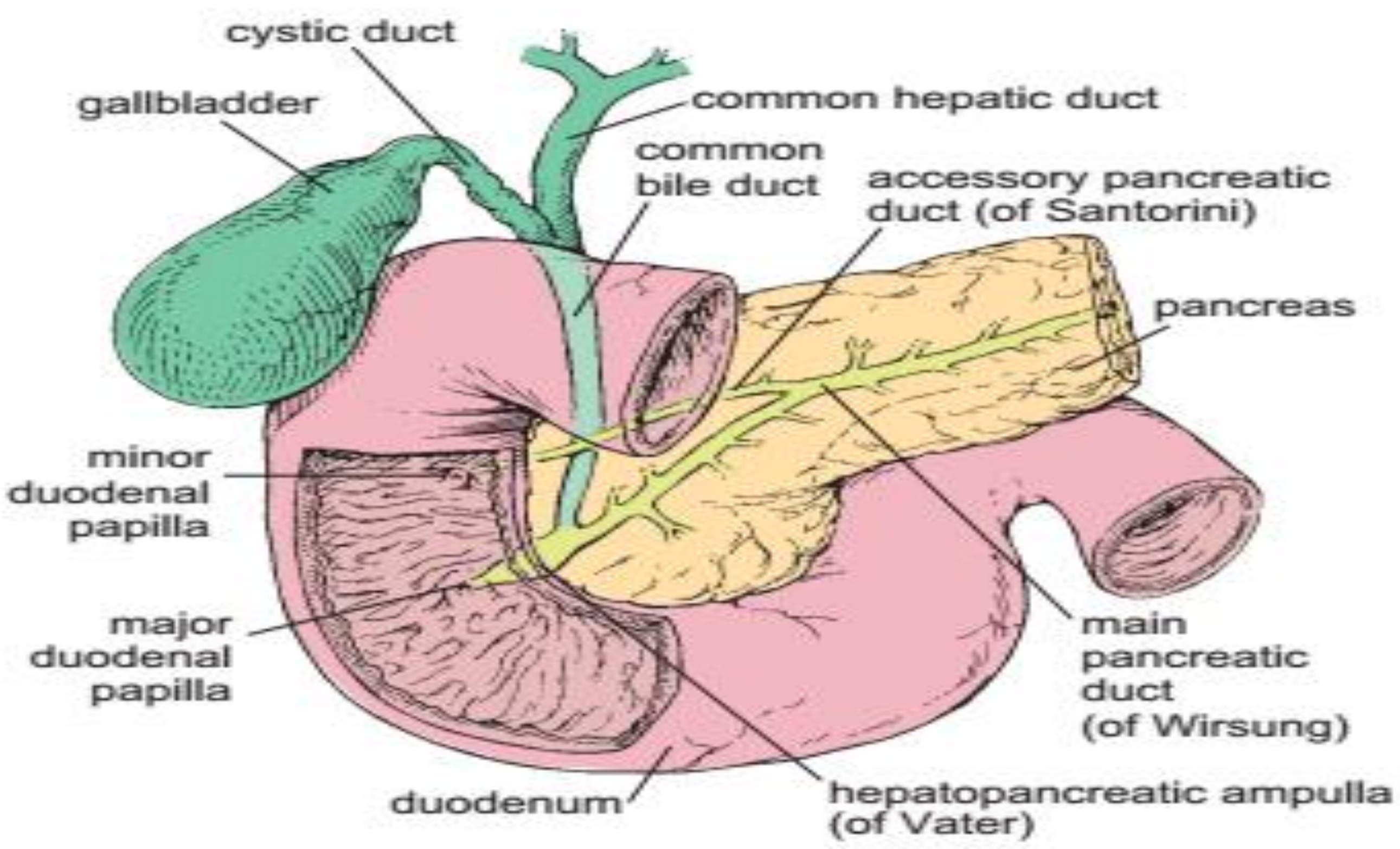

د نسجی ساختمان له نظره په دوه برخو کی مطالعه کیږی:

- **Exocrine pancreas**

یو Tubulo-Alveolar Compound غده ده، چی د یو تعداد Acini یا Alveolus څخه جوړه شوی، هر Acinus د یوه تیوب مانندہ ساختمان چی د 5-8 پوری اهرامی حجری لری جوړی شوی دی. ددی حجراتو په محیط کی Myoepithelial وجود نلری. او د یو نازک منضم نسج په واسطه احاطه شوی دی، چی په منضم نسج کی د وینی او Lymph capillaries، Nerves او Secretory ducts قرار لری.

کله چی دا د وړو کولمو د Duodenum برخو ته افرازات اچوی په دوه برخو ویشل کیږی چی یو ته یی Tubular part وایی او بل یی Acinar part دی. Acinar part د Acinar cells څخه جوړ شوی چی دا یو ډول انګور مانندہ حجرات دی دا په خپل سایتوپلازم کی دانی لری چی هغی ته Zymogen granules ویل کیږی، دا په مختلفو حجراتو کی په مختلفو شکلونو سره لیدل کیږی، د پانکراس ټول افرازات د همدی دانو په واسطه کیږی.

Acinar cells د Proteolytic انزایمونو لکه: Trypsin او Chymotrypsin چی پروتینی مواد، Carboxypeptidaseچی Peptide مواد، Amylase چی نشایسته او

(c) ketabton.com: The Digital Library

کاربوهایدریت او Lipase چی شحمی مواد په ترای گلسراید او شحمی اسیدونو باندی تجزیه کوی تولیدوی.

Excretory Ducts of Pancreas

- Centro acinar duct
- Intercalated duct
- Inter lobular duct
- Intra lobular duct
- Main duct

د Main duct په واسطه تولیدی مواد د Duodenum په دویمه قطعه کی تخلیه کیږی، په ابتدایه کی یی اپیتیل Squamous وروسته Cuboidal او په اخره کی د Columnar شکل غوره کوی.

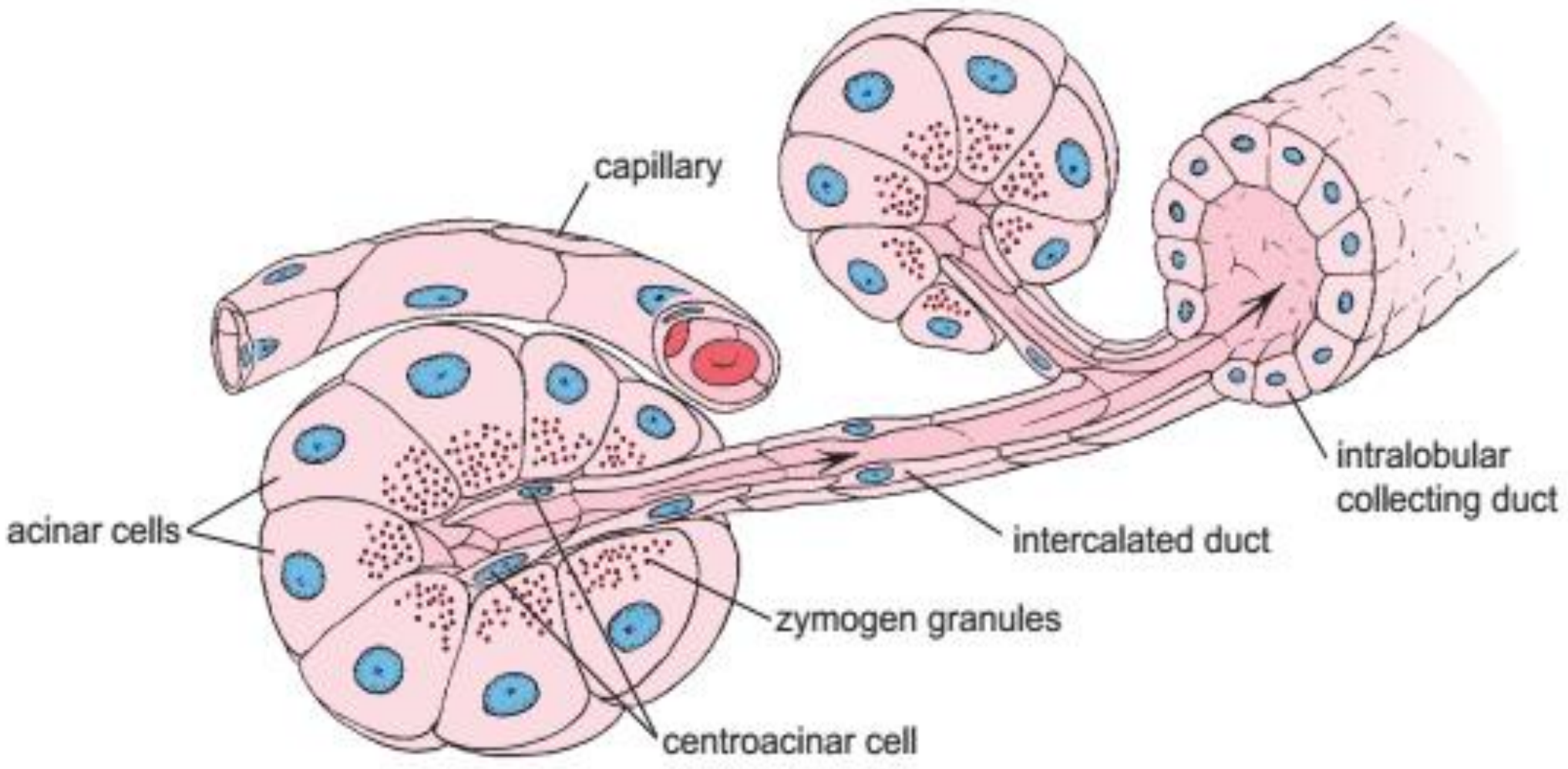

Endocrine pancreas

چی د Langerhans islets په نوم هم یادیږی.

د پانکراس په وسطی برخه کی پرتی دی، او خپل افرازات په مستقیم ډول د وینی دوران ته اچوی، په دی کی د شعریه عروقو تعداد زیات او په اطرافو کی یی Reticular fibers موجود دی.

د لاندی حجراتو درلودونکی دی:

(c) ketabton.com: The Digital Library

- **Alpha cells**

د حجراتو 20% برخه جوړوي، او د Glucagon هورمون افرازوي، دا هورمون د Hypoglycemia په مقابله کې فعالیږي یعنی کله چې ګلوکوز په وینه کې د 80mg/dl څخه کم شي نو همدغه حجرې Glucagon افرازوي. دا هورمون د ځیګر څخه د ګلوکوز د ازادیدو سبب ګرځي، او په نتیجه کې د وینې ګلوکوز زیاتیږي، دا حجرې په محیط کې قرار لري.

- **Beta cells**

د حجراتو 66-80% تشکیلوي. او د انسولین هورمون افرازوي، دغه حجرات د زیات Capillaries په واسطه احاطه شوي دي او خپل افرازات د همدې لارې وینې ته اچوي، چې کله په وجود کې Hyperglycemia صورت ونیسي یعنی د ګلوکوز اندازه په وینه کې د 110mg/dl څخه لوړه شي، نو انسولین افرازیږي او د ګلوکوز اندازه کموي. ددې حجراتو په سطحه باندې د ګلوکوز د معلومولو لپاره زیات Receptors موجود دي.

- **Delta cells**

د حجراتو په محیط کې د الفاء د حجراتو ترمنځ موقیعت لري، او د حجراتو 4% برخه تشکیلوي، دا حجرات د Somatostatin هورمون افرازوي. دی ته د Growth hormone هم وایي او د دوی تاثیر د هډوکو په epiphysis باندې وي، دا حجرات چې څه وخت خپله وظیفه ترسره نه کړي او کم افراز شي یوه ناروغي منځته راوړي چې Dwarfism نومیږي، کله چې Metaphase مخکې له وخت تړل شوي وي یعنی د داسي اشخاصو قد به د نارمل عمر د قد څخه کم وي او که چیرې له حده زیات تنبه شي Gigantism منځته راوړي یعنی هغه اشخاص چې د نارمل عمر د قد څخه زیات قد ولري ددې سنډروم سبب ګرځي.

- **C- Cells**

یو تعداد کمرنګ حجرات دي چې دا په مرکز کې د بیتا د حجراتو ترمنځ قرار لري. وظیفه یې په درست ډول نه ده معلومه خو کیدای شي یوه ذخیروي حجره او یا د استراحت په حال کې حجره وي.

(c) ketabton.com: The Digital Library

Liver (Hepar)

ځیګر

Function:

- Hemopoisis in embryonic period
- Detoxification
- Glycogen lysis
- Proteins production
- Bile production

Liver Circulation

په بدن کی یواځینی Circulation دی چی Dual circulation لری.

1: Abdominal aorta له وړو کولمو څخه ځی بیا وروسته د Portal vein په واسطه له ځیګر سره یوځای کیږی، د کوچنیو کولمو 70% جذب شوی مواد د Portal vein له لاری ځیګر ته ځی. په Portal vein کی 30% اکسیجن لرونکی وینه ده، او پاتی 70% پکی ناپاکه یا Deoxygenated blood دی.

2: د ځیګر بل Circulation د Hepatic aorta په واسطه منځ ته راځی کوم چی له Thoracic aorta څخه منشاء اخلی، په Hepatic artery کی 30% وینه ناپاکه او باقی 70% وینه پکی پاکه ده.

Histology of the liver

د ځیګر نسجی جوړښت له Stroma او Parenchyma څخه جوړ شوی دی:

- Stroma

ځیګر د بیرون څخه د یو Capsule په واسطه احاطه شوی کوم چی د منضم نسج څخه جوړ شوی دی د Capsule of Glisson په نوم یادیږی.

دغه کپسول یا د ځیګر داخل ته ننوځی او په یو Septa باندی ویشل کیږی چی ورسره ځیګر هم په زیاتو لوبونو Lobes باندی ویشل کیږی، او هر لوب وروسته په نورو تقسیمیږی، په وړو برخو چی هغی ته Lobule وایی. دا لوبولونه د سرې د لاری ځیګر ته داخل او د

(c) ketabton.com: The Digital Library

Portal area د منضم نسج سره وصلیږی. دا منضم نسج د Collagen fibers او د Fibroblast څخه جوړ شوی دی.

- **Parenchyma**

Classic Lobule

Classic lobule شپږ ضلعی Hexagonal شکل لری او د ځیګر وظیفوی واحد شمیر کیږی.

د یو Classic lobule هری ضلعی ته لاندی رګونه راغلی دی:

- Hepatic artery
- Portal vein
- Bile duct

چی دی دری واړو ته Portal Triade وایی.

که چیرته ورسره Lymphatic duct هم یوځای شی نو بیا ورته Portal Tetra ide وایی.

د Classic lobule له هری ضلعی څخه د Lobule داخل ته واړه رګونه تللی دی چی د Sinusoids په نوم یادیږی. شپږ واړه Sinusoids د Lobule په مرکز کی له Central vein سره یوځای کیږی. Sinusoids هغه رګونه دی چی پکی د Hepatic artery او Portal vein وینه سره Mix یا یوځای کیږی، د Sinusoids ترمنځ زیات شمیر حجرات پراته دی چی ورته Hepatocyte ویل کیږی. د Hepatocyte او Sinusoids ترمنځ فاصله موجوده ده چی ورته Perisinosoidal space یا Disse space وایی.

د Perisinosoidal space په داخل کی لاندی حجری شاملی دی:

- Endothelial cells
- Kuffer cells

چی دا حجرات د Macrophage وظیفه سرته رسوی.

ډیر Lobules د Central vein سره یوځای کیږی او Interlobular vein جوړوی بیا ډیر Inter lobular vein سره یوځای کیږی او یو غټ Vein د Lobar vein په نوم جوړوی.

ډیر شمیر Lobar vein سره یوځای کیږی او یو غټ ورید جوړوی چی ورته Hepatic vein ویل کیږی، او دا بیا په Inferior vena cava کی تخلیه کیږی.

(c) ketabton.com: The Digital Library

که چیرته Liver کی دری دانی Classic lobule څنګ په څنګ وی نو دغه دری واړه Sinous vein یو مثلث په شکل ښکاری چی ورته Portal lobule وایی.

که چیرته Liver کی دوه دانی Classic lobule څنګ په څنګ وی د مایکروسکوپ په ذریعه نو Sinuos vein به یی په دایروی شکل ښکاری.

Hepatic acinus: Functional unit of the liver.

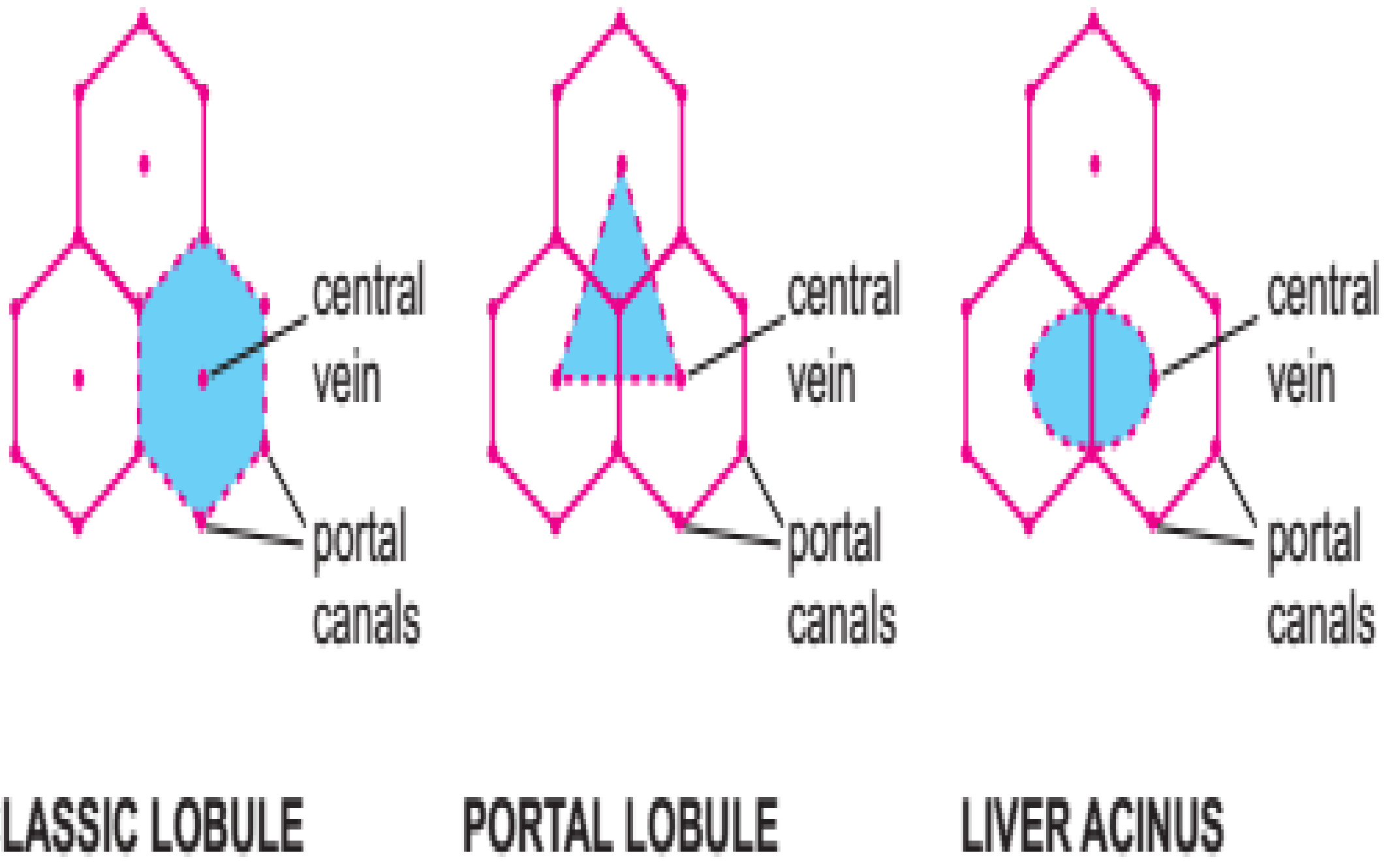

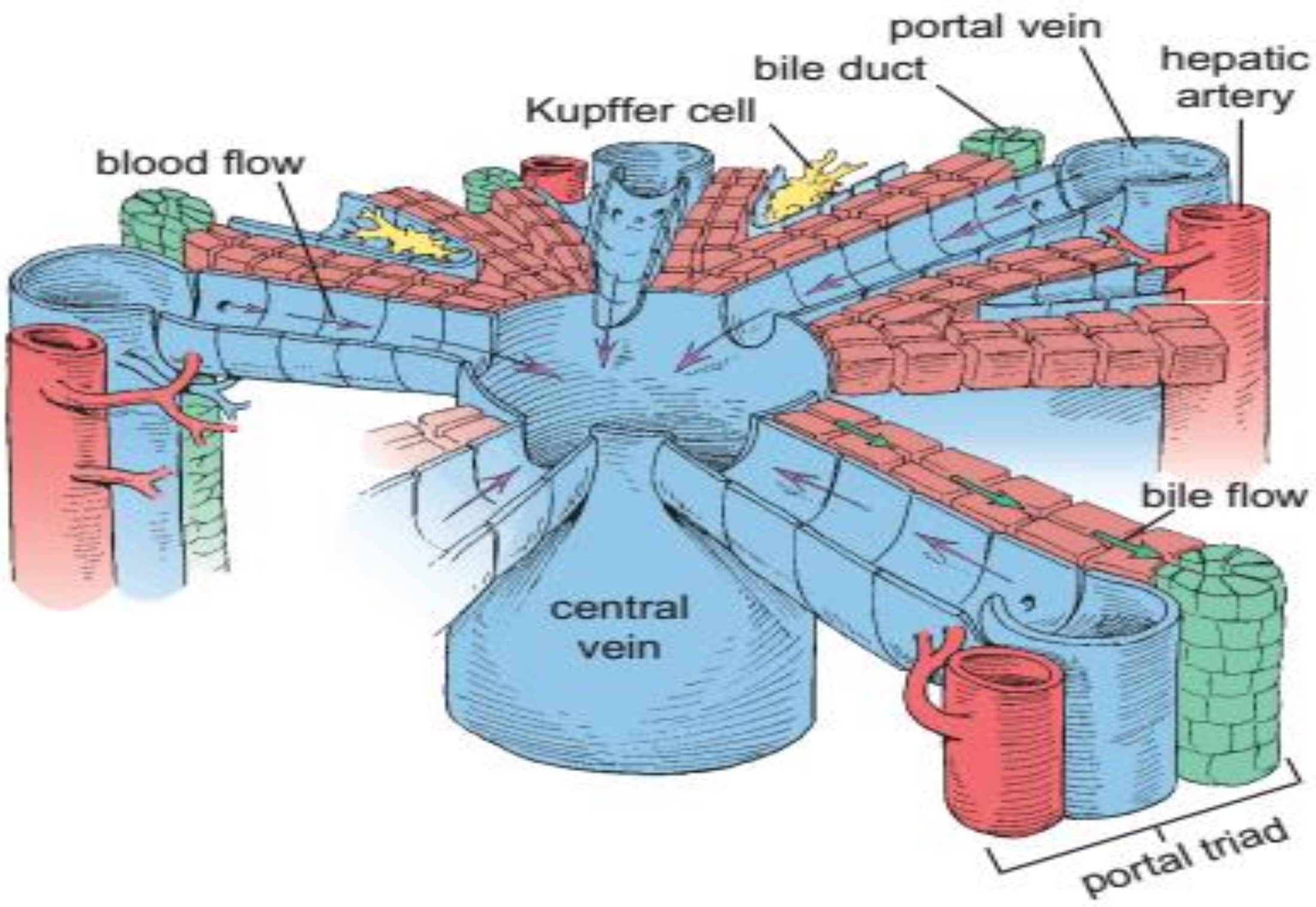

(c) ketabton.com: The Digital Library

Bile Excretory Ducts

Intra Hepatic duct

د دوه Hepatocyte حجراتو ترمنځ یو وړوکی کانال موجود دی چې د Bile canaliculi په نوم یادیږی، او که دوه دانی Bile canaliculi سره یوځای شی نو هغی ته Canal of hering وایی،Canal of hering سره یوځای کیږی او یو وړوکی Duct جوړوی چې هغی ته Bile ductoli وایی، او ټول Bile ductoli سره یوځای کیږی او یو غټ Duct جوړوی چې هغی ته Bile duct وایی. یعنی هر یو Sinusoid په څنګ کی یو Bile duct راوتلی دی.

Extra Hepatic duct

او په مجموع کی ټول Liver ته دوه Duct راوځی چې یوته Right hepatic duct او بل ته Left hepatic duct وایی، دا د ځیګر په داخل کی سره یوځای کیږی او Common hepatic duct جوړوی، او بیا Extra hepatic duct جوړوی چې د ځګر څخه بهر راوځی. او دغه برخه لږه متوسع کیږی او Cystic duct جوړوی، او دا بیا لږه نوره متوسع کیږی او Gallbladder جوړوی چې دی ته Common bile duct وایی کوم چې کولمو ته تللی دی.

Gallbladder

د Common bile duct یوه متوسع برخه ده چې د Cystic duct په واسطه د هغه سره ارتباط لری، 8cm طول، 4cm قطر لری او 50ml د اتساع قابلیت یا ظرفیت لری.

نسجی ساختمان یی له دریو طبقو څخه جوړ شوی دی:

- Tunica mucosa

د لاندی جوړښتونو څخه مشتمله ده:

- Epithelium

د Simple columnar epithelium له نوعی څخه دی او په خپله سطحه کی Microvilli لری.

(c) ketabton.com: The Digital Library

- **Lamina Propria**

دا د منضم نسج څخه جوړه شوی ده او په کافی اندازه پکی Blood capillaries، Lymphocytes او Mucus glands لیدل کیږی.

د Tunica submucosa یا Muscularis mucosa طبقه پکی وجود نلری.

Tunica Muscularis

دا طبقه یی د Smooth muscle غیری منظمو الیافو څخه جوړه شوی چی پکی د Collagen او Elastic الیاف لیدل کیږی.

Tunica Serosa (Adventitia)

دا طبقه یی د منضم نسج څخه جوړه ده.

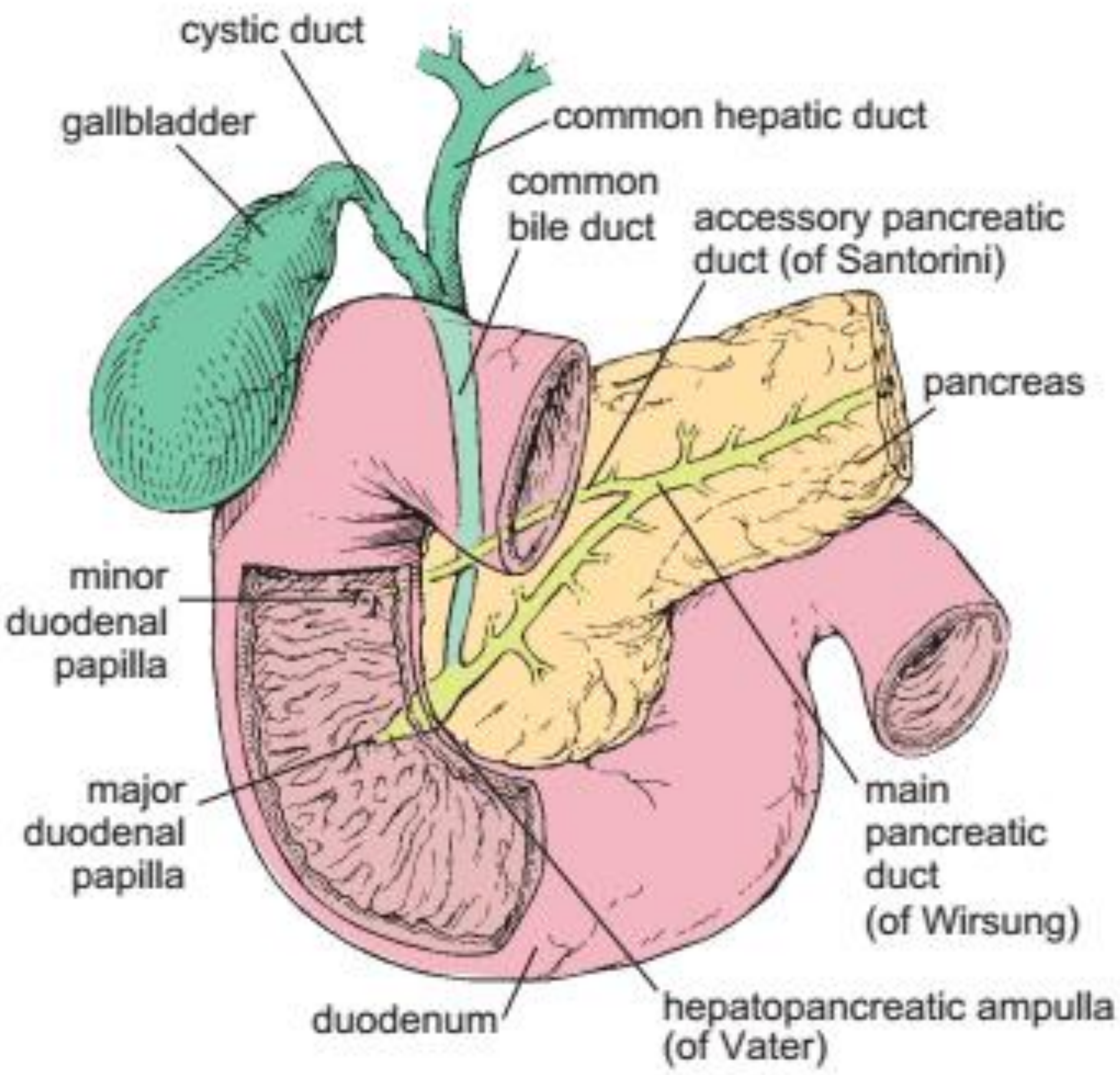

(c) ketabton.com: The Digital Library

شپاړسم فصل

Integumentary system پوښونکی سیستم

Integumentary system

پوښونکی سیستم

دا سیستم په دوه برخو ویشل شوی دی:

■ Skin پوستکی

Function of Skin

- **Protection**
- **Barrier function**

  دا یو مانعه دی یعنی داخلی موادو ته اجازه نه ورکوی چی بهر ته لاړ شی او خارجی موادو ته اجازه نه ورکوی چی داخل ته لاړ شی.

- **Defense**
- **Homeostasis**
- **Reception**

■ Derivities of Skin د پوستکی مشتقات

- **Nails**
- **Hairs**
- **Sweat glands**
- **Sebaceous glands**

(c) ketabton.com: The Digital Library

Skin Structure

د پوستکی ساختمان

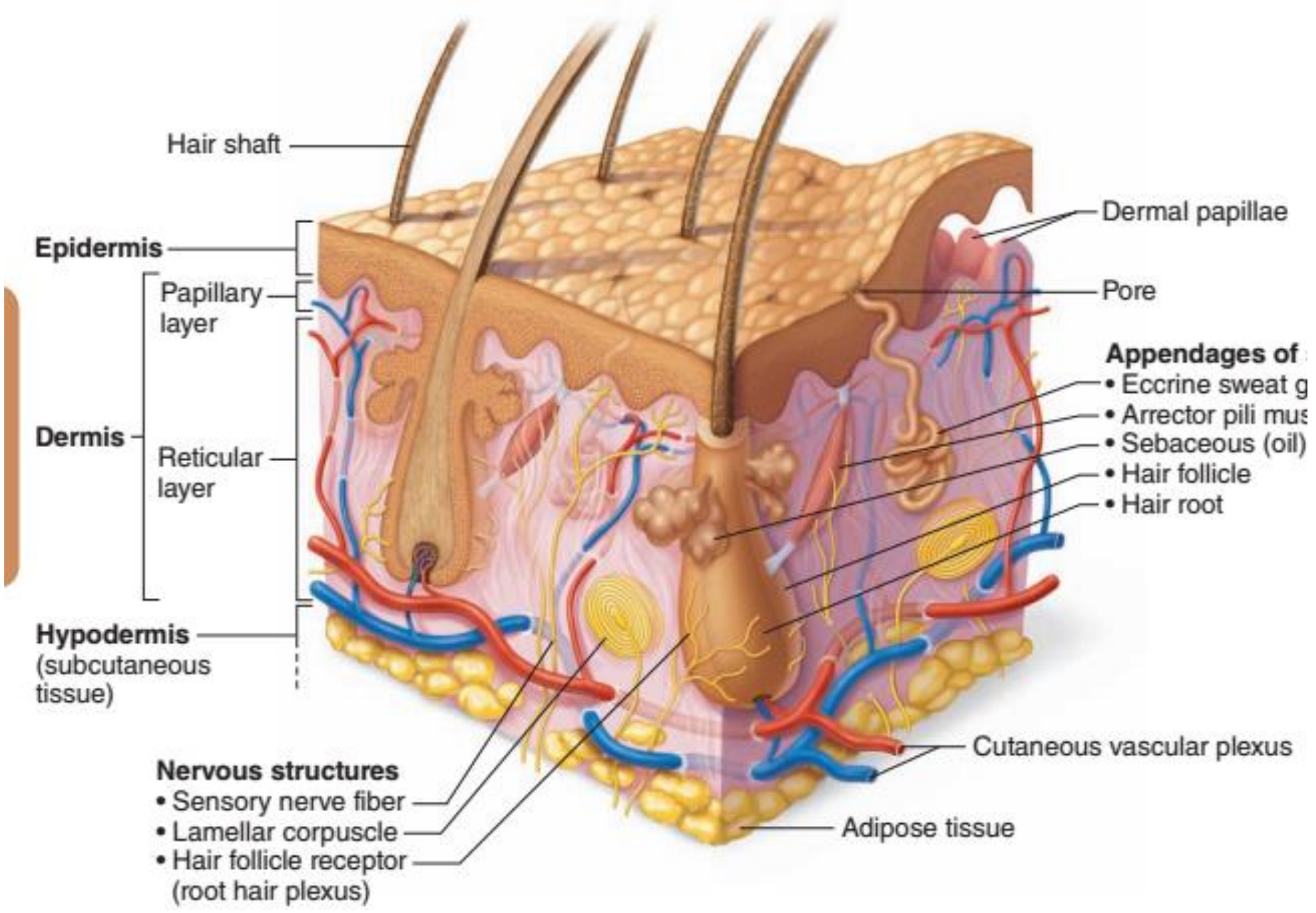

پوستکی د 0,4-4mm پوری قطر لری.

د طبقاتو له نظره پوستکی له دوه طبقو څخه جوړ دی:

- **Epidermis (Cutis)**

دا طبقه د Ectoderm څخه منشاء اخلی.

- **Dermis (Sub cutis)**

دا د Mesoderm څخه منشاء اخلی.

د Dermis د طبقی څخه لاندی یوه بله طبقه ده چی د hypodermis په نوم یا Subcutaneous tissue او یا هم د Adipose tissue layer په نوم یادیږی.

د hypodermis وظیفی:

- Derm او Epiderm په حرکت کی رول لری، ځکه په هغه کی Adipose tissue شامل دی.
- Derm او Epiderm ته غذایی مواد، عصب، شریان او ورید انتقالوی.

(c) ketabton.com: The Digital Library

Derm او Epiderm د ځلورو مهمو حجراتو لرونکی دی:

- Keratinocyte

چی دا حجرات د Ectoderm څخه منشاء اخلی، د Keratin په تولید کی رول لری یعنی Keratohyaline granules جوړوی.

- Melanocyte

دا Melanin جوړوی او د Neural crest څخه منشاء اخلی، د بدن تور رنګ په جوړیدو کی رول لری او د MSH هورمون تر تاثیر لاندی دی.

- Langerhans cell

د Phagocytosis وظیفه سرته رسوی نو د پوستکی Macrophage هم ورته وایی.

- Markel cell

د ګوتو د قوسونو په جوړیدو کی او همدارنګه په حس کی هم رول لری.

Epiderm

دا طبقه له داخل څخه خارج ته په ترتیب سره په پنځو طبقو ویشل شوی ده:

■ Stratum germination

لاندینی طبقه ده چی یو شمیر حجرات پکی موجود دی چی هغی ته Germinal cells وایی، دغه حجرات د Regeneration سبب ګرځی. څرنګه چی دغه حجرات په لاندی قاعده کی دی نو په همدی خاطر ورته Basal cells هم وایی. دا اصلاً Columnar cells دی او د

Hem desmosome په واسطه سره وصل دی، نو په همدی خاطر ورته Germinal layer یا Stratum germination هم ویل کیږی.

■ Stratum spinosum یا Prickle cell layer

دا د څو طبقو څخه جوړه شوی ده، په دی طبقه کی د basal cells تعداد کم دی او په ډیره اندازه پکی Langerhans cell چی د Skin مکروفاژ Macrophage هم ورته وایی او د Melanocyte حجرات هم پکی لیدل کیږی.

دی دواړو طبقو ته په یوځای د Malpighian layer هم ویلی شو.

(c) ketabton.com: The Digital Library

Stratum Granulosum

د **3** یا **4** طبقو څخه جوړه شوی ده، نسبتآ هموار حجرات دی چی په سایتوپلازم کی یی **Keratohyaline granule** لیدل کیږی، دی ته **Granular layer** هم ویل کیږی.

Stratum Lucidum

دا یوه شفافه طبقه ده چی د حجراتو په سایتوپلازم کی یی یو نیمه مایع ماده چی **Keratohyaline** نومیږی موجوده ده، چی دا مایع د **Keratohyaline granules** څخه منشاء اخلی.

Stratum Cornium

په دی طبقه کی د **Keratinocyte** حجرات لیدل کیږی.

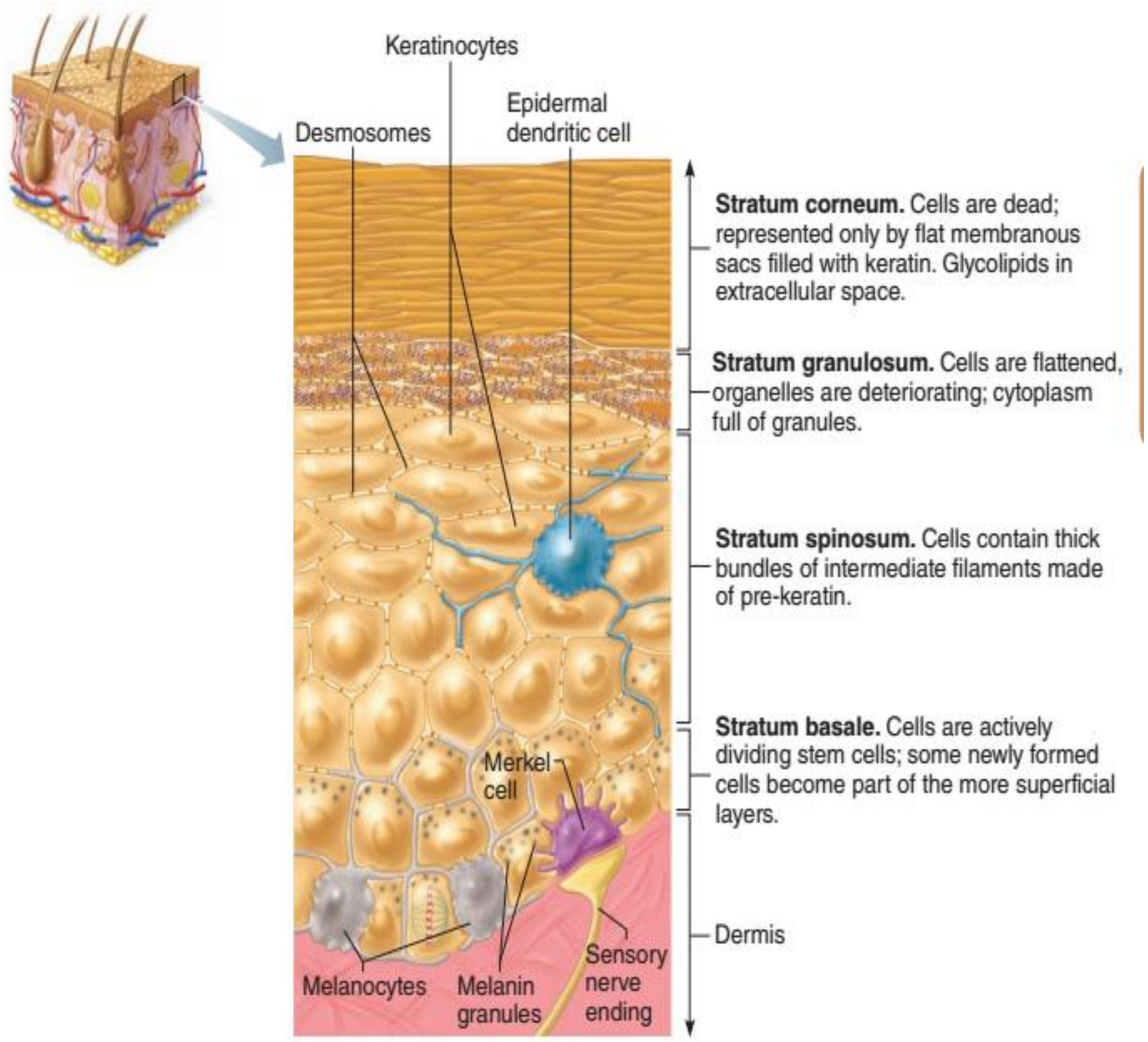

(c) ketabton.com: The Digital Library

Skin Color

د پوستکی رنګ

د پوستکی رنګ په دریو عواملو پوری اړه لری:

- Carotin

د پوستکی رنګ د Carotin د دانو له کبله Yellow یا ژیړ دی.

- Dermal capillaries

د پوستکی د Capillary په واسطه د پوستکی رنګ سور یا Red دی.

- Melanin

د میلانین رنګه دانی چی د پوستکی د Brown یا نصواری رنګ سبب کیږی.

Diagram of the epidermis and electron micrograph of a melanocyte

a. This diagram shows a melanocyte interacting with several cells of the stratum basal and the stratum spinosum. The melanocyte has long dendritic processes that contain accumulated melanosomes and extend between the cells of the epidermis, which are also visible on the electron micrograph. The Langerhans' cell is a dendritic cell often confused with a melanocyte but is actually part of the mononuclear phagocytic system
and functions as an antigen-presenting cell of the immune system in the initiation of cutaneous hypersensitivity reactions (contact allergic dermatitis).

b. The melanocyte reveals several processes extending between neighboring keratinocytes. The small dark bodies are melanosomes

(c) ketabton.com: The Digital Library

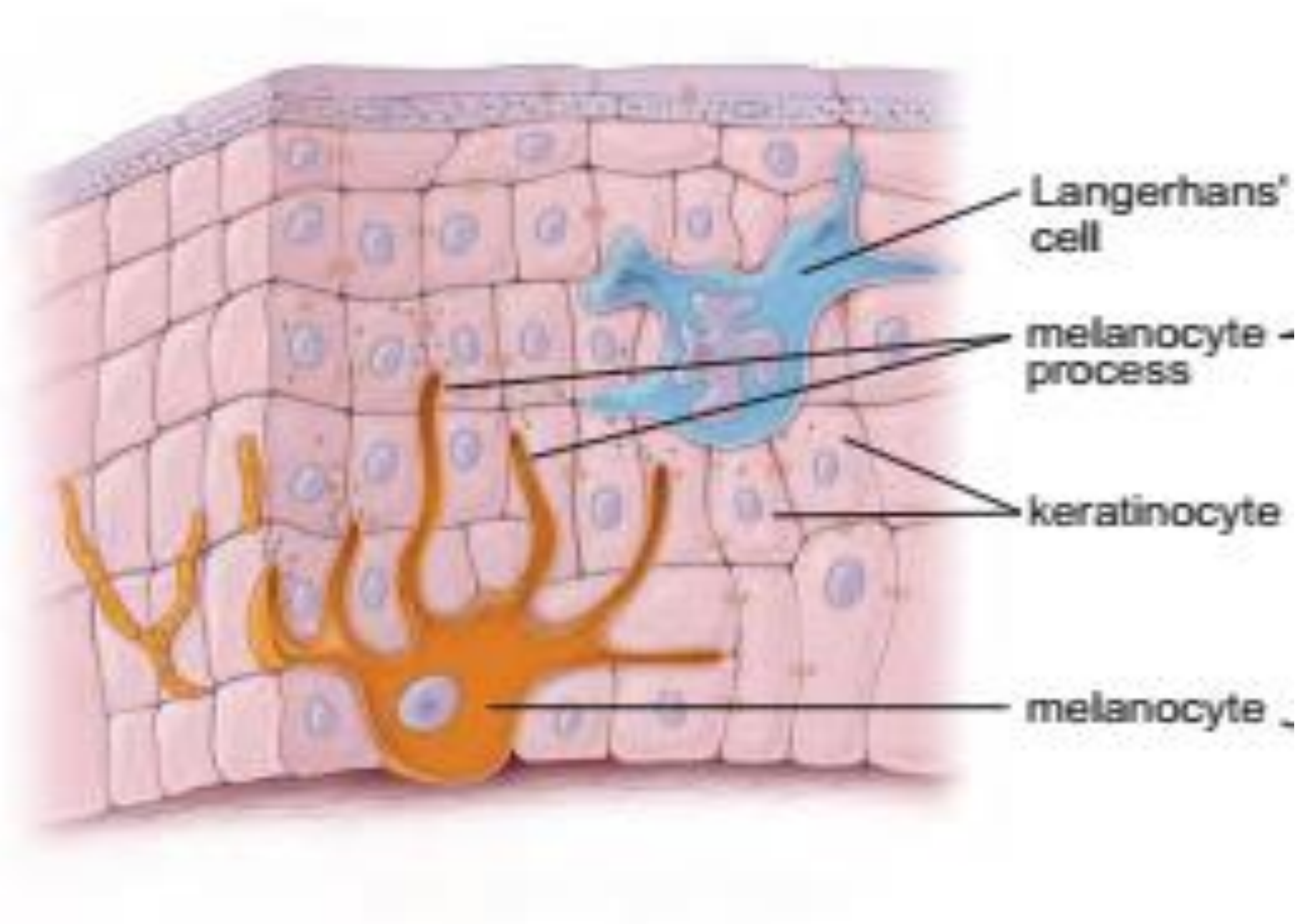

Dermis

دا طبقه چې د Irregular dense connective tissue څخه جوړه شوی ده، د اپیتل لاندی Lamina Propria قرار لری، ددی طبقی صخامت د 0,5-3mm پوری دی. او د دوه طبقو څخه جوړه ده:

- **Papillary layer**

په دی کی یو تعداد راوتلی ساختمانونه دی چې Papilla ورته وایی. چې پکی Tactile papilla، Vascular papilla شامل دی، په دی طبقه کی د Collagen، Elastic او Reticular fibers یوه نازکه شبکه وجود لری.

- **Reticular Layer**

دا طبقه د Collagen bundles او یو تعداد کمو Elastic او Reticular fibers څخه جوړه ده، اکثره Collagen الیاف د پوستکی د سطحی سره موازی قرار لری او د Langer's lines په نوم یادیږی. پدی طبقه کی Fibroblast، Macrophage او Adipocyte هم لیدل کیږی، په دی طبقه کی یو تعداد رنګه حجرات هم وجود لری چې د Chromophore cell په نوم یادیږی.

ددی طبقی لاندی برخه د Hypoderm دسطحی سره په تماس کی لاندی شیان وجود لری:

(c) ketabton.com: The Digital Library

- Arrector pili Muscle

دغه عضلات د ویښتانو په حرکاتو کی رول لری خصوصاً د ویری په حالت کی.

- Hair follicles
- Sweat glands
- Sebaceous glands

Papillary Dermis

Reticular Dermis

Light Micrograph of the Two Regions of the Dermis

The Dermal Papillae Are Extensions of the Superficial Papillary Layer, Which Consists of Areolar Connective Tissue. The Deeper Reticular Layer Is Dense Irregular Fibrous Connective Tissue.

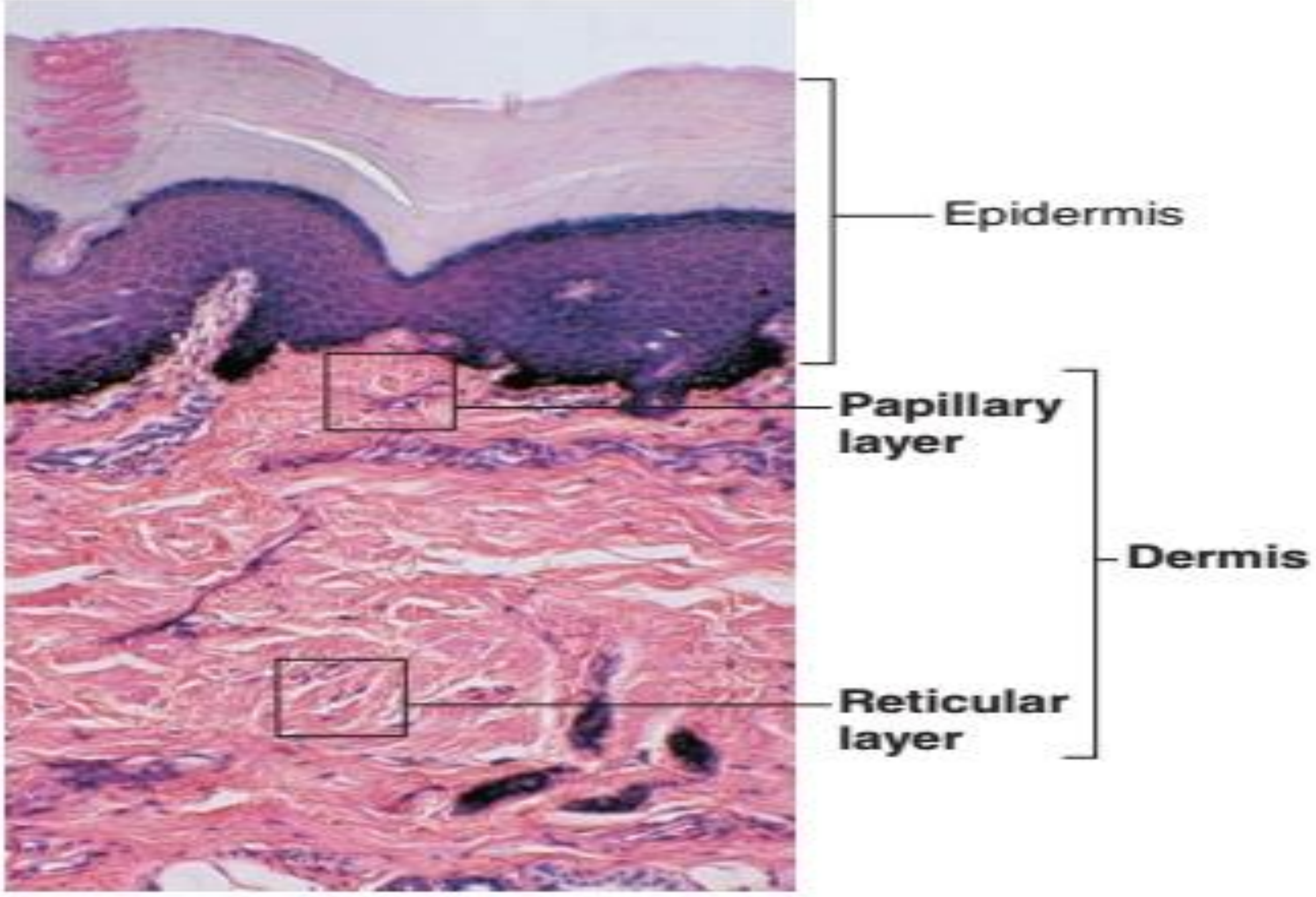

(c) ketabton.com: The Digital Library

Hypodermis or Subcutaneous layer

د Hypodermis طبقه د پوستکی لاندی موجوده ده چی یواځی د Loss connective tissue او Adipose tissue څخه جوړه ده. Fat lobules سره یوځای کیږی او Panniculus adiposus جوړوی، ددی طبقی ضخامت د Abdomen په پوستکی کی 3cm ته رسیږی. د بدن په ځینو برخو کی لکه: Palpebra, penis او Scrotum کی ادا طبقه وجود نه لری.

Derivities of Skin

د پوستکی مشتقات

Nails

نوکان

دا یو Hard keratin palate دی، چی د لاسونو او پښو د ګوتو په نهایتونو کی قرار لری. نوکان په یو میزابه مانند ساختمان کی چی د Nail groove په نوم یادیږی قرار لری. ددی میزابی د Epiderm د حجراتو د تکثر په نتیجه کی Nail matrix جوړیږی. چی وروسته بیا ددی Matrix څخه Nail palate په وجود راځی، هغه Epiderm چی ددی Palate څخه لاندی قرار لری د Nail bed په نوم یادیږی، د Nail bed اپیدرم په Distal نهایت کی د ګوتی د څوکی د Epiderm سره وصل کیږی چی د یوځای کیدو ځای ته یی Hyponychium وایی.

نوک دوه برخی لری:

- Nail root
- Nail tip (Apex)

د نوکانو Root په یو هلالی شکله ناحیه کی چی Lanule نومیږی د نوکانو د جسم سره وصلیږی. او هغه Epiderm چی د نوکانو د ازادی سطحی د پاسه قرار لری د Eponychium یا Cuticle په نوم یادیږی، د نوکانو نشو نما په یوه هفته کی تقریباً 0,5mm ده.

(c) ketabton.com: The Digital Library

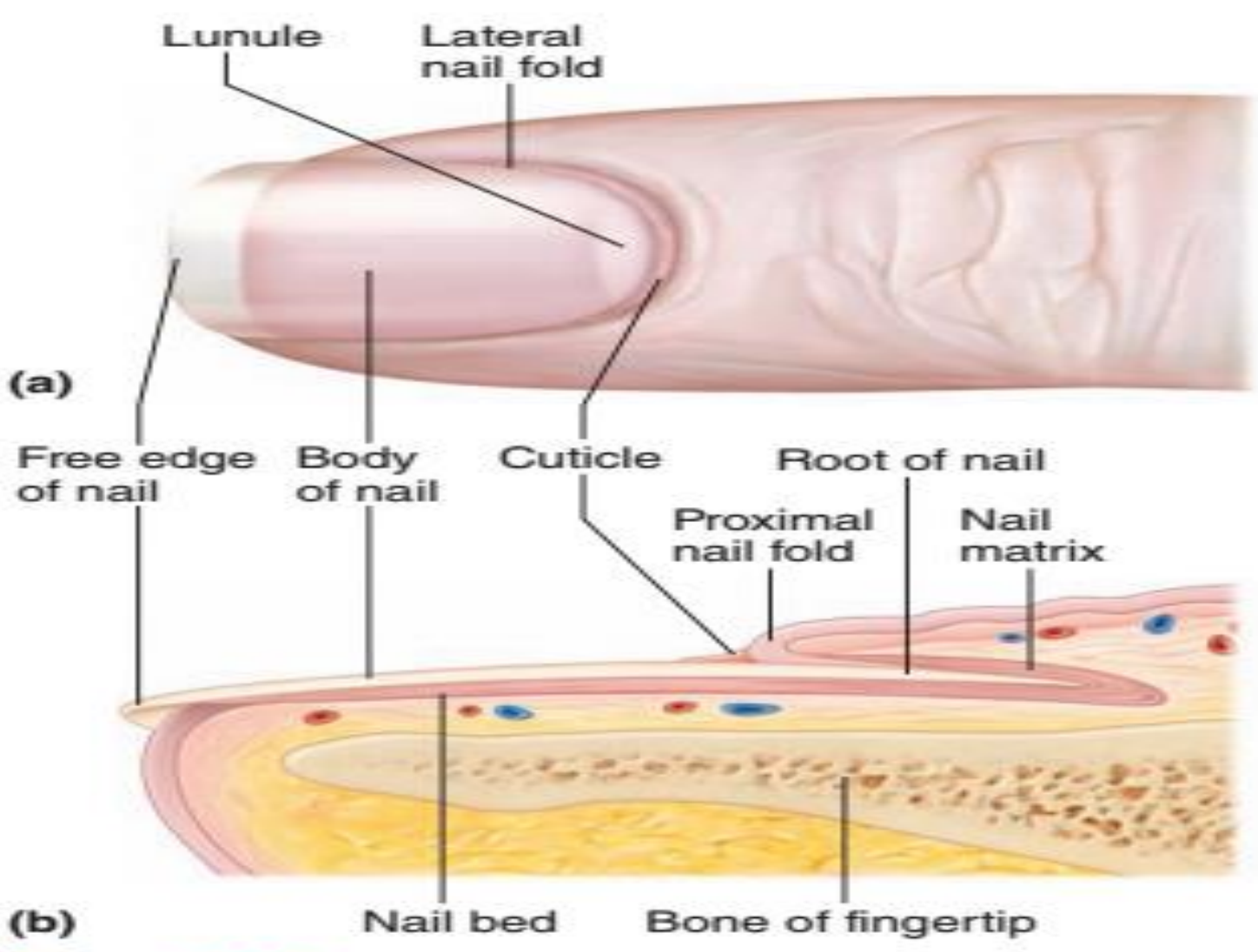

Figure 4.10 Structure of a nail.

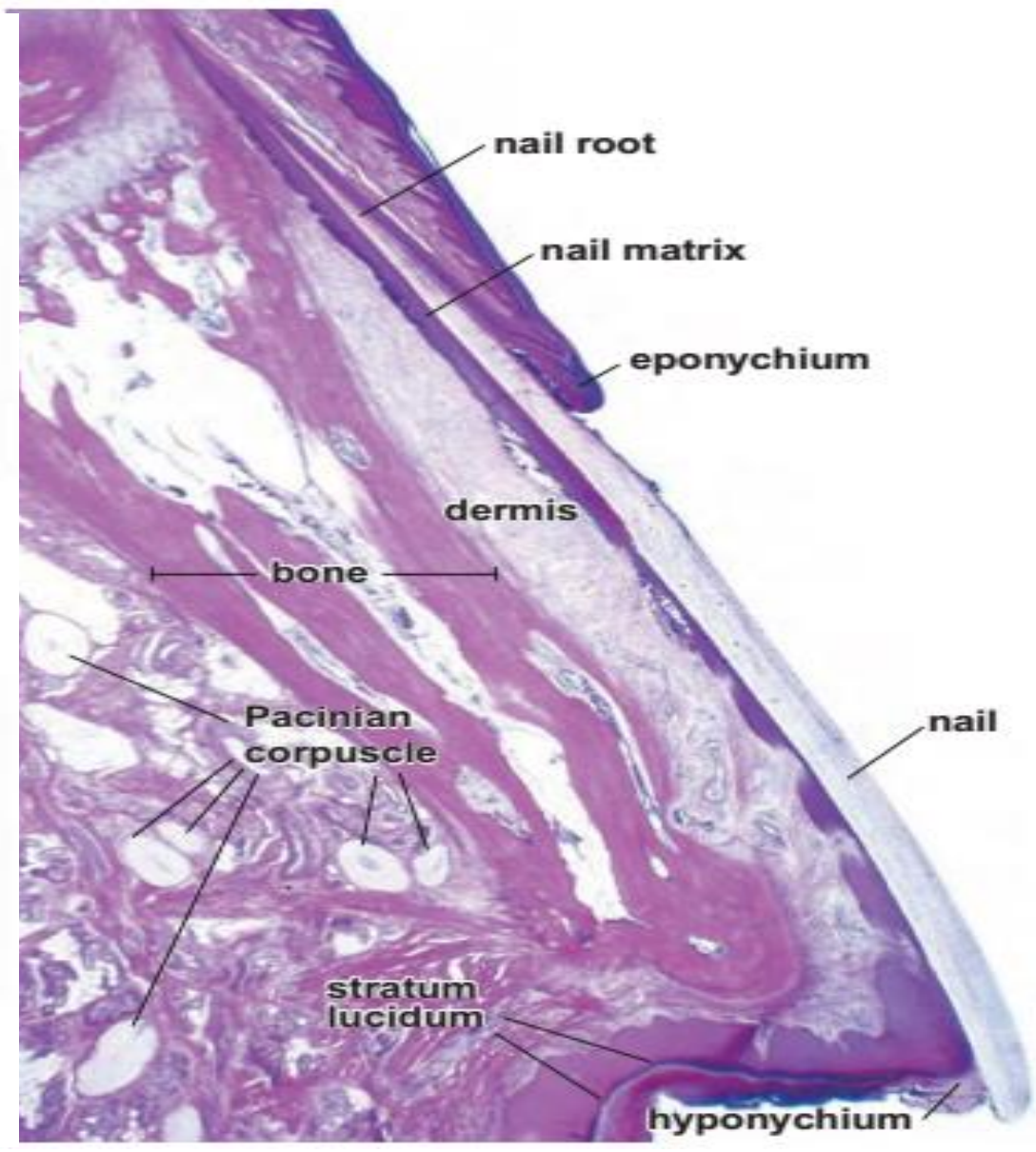

Hairs

ویښتان

ویښتان د Epiderm څخه منشاء اخلی.

د ویښتانو طول د 1mm څخه تر 1,5m پوری رسیدلی شی. او ضخامت یی د 0,05mm- 0,5mm پوری دی.د Keratin fibers پکی شامل دی، ویښتان په استثنی د لاسونو په ورغوو او د پښو د تلی تقریباّ د بدن په ټول پوستکی کی وجود لری.

ویښتان په دوه ډوله دی:

- Lunago Hair

دا ویښتان زیات نه غتیږی لکه د وریزو ویښتان

- Permanent hair

دا ویښتان زیات غټیدلی شی لکه د سر ویښتان

Structure of Hair

ویښتان د دریو د Concentric epidermic طبقو څخه جوړ شوی دی:

- Hair Medulla

د ویښتو مرکزی محور دی، چی د 2 یا 3 طبقو Cuboidal cells څخه جوړ شوی دی، دا حجرات د Melanin granules لری او Keratin یی Soft یا نرم دی.

(c) ketabton.com: The Digital Library

■ **Hair Cortex**

د ویښتانو اساسی برخه ده، چی د څو طبقو **Spindle cells** څخه جوړه شوی ده، د حجراتو **Keratin** یی **Hard** یا سخت دی او په کافی اندازه د **Melanin granules** لری.

■ **Hair Cuticle**

په دی کی **Keratin** داره حجرات دی او دی حجراتو خپلی هستی د لاسه ورکړی دی یعنی هستی نه لری.

هر ویښته یو **Free** یا ازاده برخه لری چی د **Hair shaft** په نوم یادیږی او ریښی یا **Root** لری کوم چی د پوستکی په داخل کی قرار لری. د ویښتانو د **Root** د برخی په شاوخوا کی یو تیوب مانند ساختمان وجود لری چی د **Hair follicle** په نوم یادیږی.

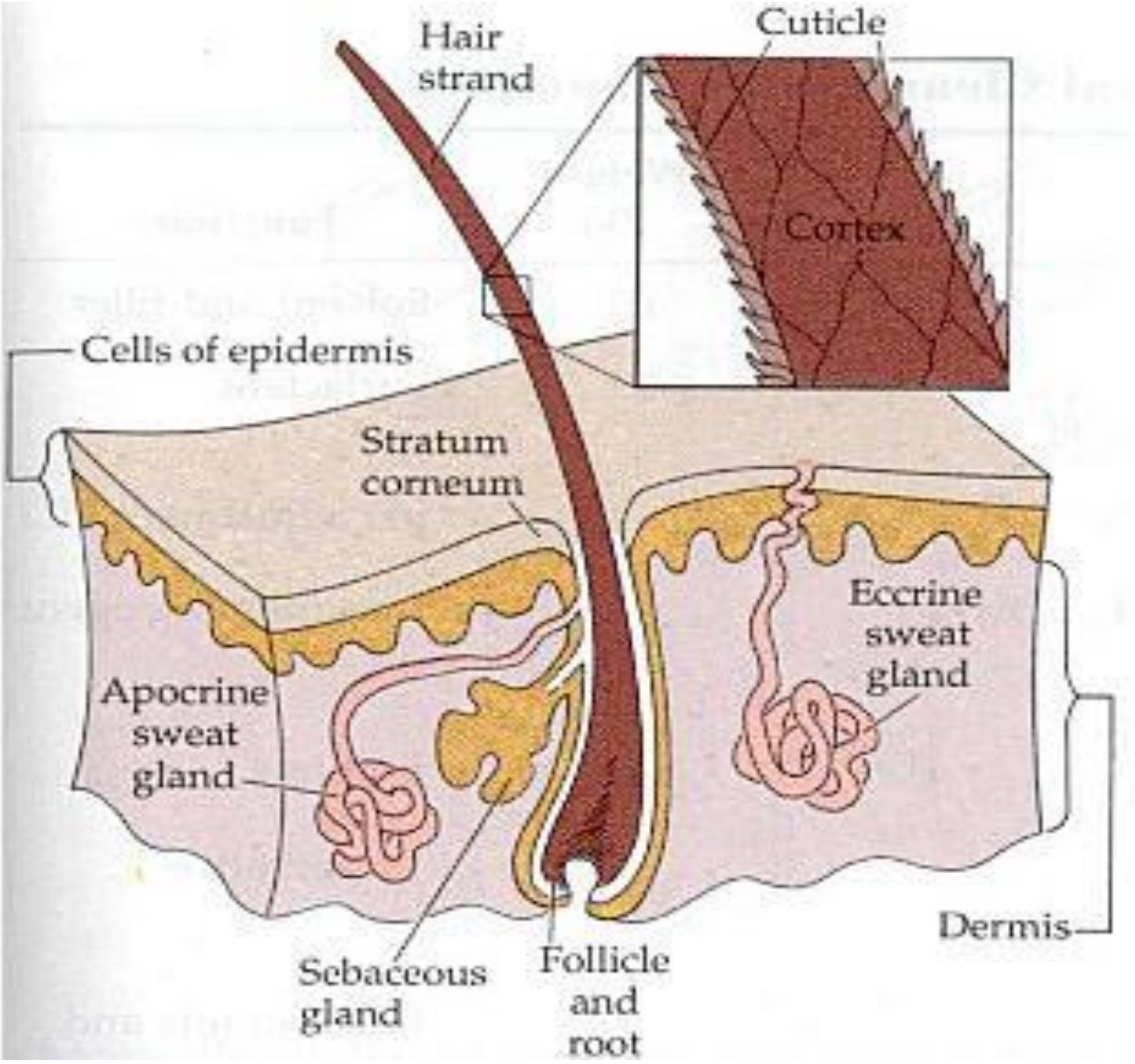

(c) ketabton.com: The Digital Library

Hair Follicle

دا یو تیوب مانند ساختمان دی چی د ویښته د Root په شاوخوا کی قرار لری، چی لاندی برخه یی لږه متوسع ده چی د Hair pulp په نوم یادیږی، چی په دی برخو کی د ویښته Root او پوښونه په ابتدایی حجراتو یا Hair matrix باندی بدلیږی. او د هغه په قاعده کی یوه فرورفتګی ده چی د Hair papilla په نوم یادیږی، چی په هغی کی Connective tissue، Blood vessels او Nerves شامل دی. د ویښتانو د هر فولیکل سره یو یا څو Sebaceous glands او یو Smooth muscle چی د Acrrector pili په نوم یادیږی وجود لری.

Hair Follicle Histology

د نسجی ساختمان له نظره Hair follicle د لاندی عناصرو په واسطه پوښل شوی دی:

- Dermal Root Sheet

دا د Connective tissue څخه جوړ شوی دی او د پوستکی د Derm د طبقی څخه منشاء اخلی او دری طبقی لری:

- External layer

د Collagen Bundles څخه جوړ شوی او د Reticular layer of derm سره مطابقت لری.

- Middle Layer

په دی طبقه کی د منضم نسج الیاف د Circular رشتو په شکل قرار لری او د Papillary layer of derm سره مطابقت لری.

- Internal layer

یوه شفافه طبقه ده چی د Epiderm د قاعدوی غشاء سره مطابقت لری او د Glassy membrane په نوم یادیږی.

- Epithelial Root Sheet

دا هم د Epiderm څخه منشاء اخلی او دری طبقی لری:

(c) ketabton.com: The Digital Library

- External root sheet

د Glassy membrane سره مستقیماً ارتباط لری، خو داخلی برخی حجرات یی څو ضلعی او د Epiderm د Stratum spinosum سره مشابه دی.

- Internal root sheet

یو Keratin داره طبقه ده چی ددی پوښ حجرات د Keratohyaline مواد لری. په دی کی دری طبقی نوری موجودی دی:

I: Henle layer

د یو طبقی هموارو حجراتو څخه جوړه شوی ده.

II: Huxley's layer

د څو طبقو اوږدو حجراتو څخه جوړه شوی ده. چی د حجراتو په سایتوپلازم کی یی Trichohyaline granule او یو تعداد Tono fibrils هم لیدل کیږی.

III: Cuticle

د یوی طبقی شفافو Keratin دارو حجراتو څخه جوړ شوی دی.

The hair follicle is divided into three segments

- The infundibulum extends from the surface opening of the follicle to the level of the opening of its sebaceous gland. The infundibulum is a part of the pilo sebaceous canal, which is used as a route for the discharge of the oily substance sebum.
- The isthmus extends from the infundibulum to the level of insertion of the Arrector pili muscle.
- The inferior segment in the growing follicle is of nearly uniform diameter except at its base, where it expands to form the bulb. The base of the bulb is invigilated by a tuft of vascularized loose connective tissue called, not surprisingly, a dermal papilla.

(c) ketabton.com: The Digital Library

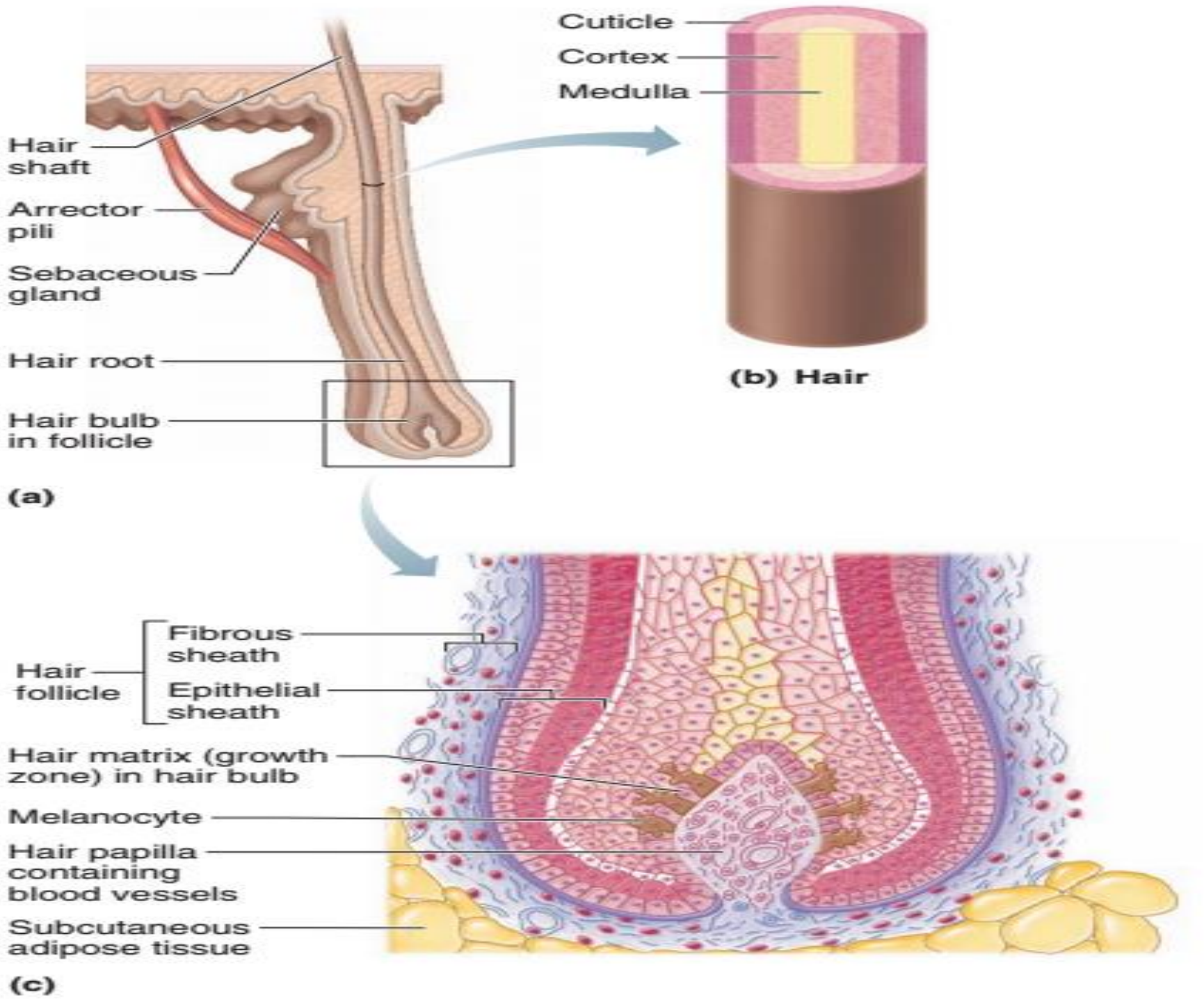

د ویښتانو نشو نما

د ویښتانو نشو نما د **Hair matrix cells** د ویش په واسطه صورت نیسی، د ویښتانو نشو نما دوره په مختلفو ویښتو کی فرق لری مثلآ: د سر ویښتانو **Head hairs** دوره د **2-4** کلنی پوری وی خو د **Eye lashes** یا د بانه ویښتو نشو نما دوره **3-4** میاشتو پوری ده.

Sebaceous Glands

یو تعداد **Alveolar glands** دی، چی د هغوی مجرا اکثره په **Hair follicle** کی تخلیه او په هغه نواحیو کی چی د **Hair follicle** سره ارتباط نه لری مستقیمآ د پوستکی په سطحه تخلیه کیږی، چی مثال یی **Glans penis** او **Tarsal glands** دی. دغه غداوات د لاسونو په ورغوو کی او د پښو د تلی په پوستکی کی وجود نلری. دغدی مجرا یا **Ducts** هم دیوه **Stratified squamous epithelium** په واسطه پوښل شوی دی.

Sebum چی یوه غوړه ماده ده په ترکیب کی یی **Cholesterol** ، **Phospholipids** او **Triglycerides** شامل دی.

د الویول د افرازاتو تخلیه د **M Arrector pili** د تقلص او د لاندینی حجراتو د فشار په اثر صورت نیسی.

(c) ketabton.com: The Digital Library

Sweat Glands

یو تعداد Coiled tubular glands دی چی د غدی افرازی برخی د Derm په طبقه کی او Excretory part یی د یوی کوچنی مجرا په واسطه د پوستکی په سطح کی تخلیه کیږی. د بدن ټولو برخو په پوستکی کی موجود دی خو په Nail bed، Transional lips او Glans penis کی نشته. خو د لاسونو د ورغوو او د پښو په تلیو کی په زیاته اندازه لیدل کیږی. د غدی افرازی برخه د Cuboidal cells او Columnar cells څخه جوړه شوی ده چی معمولآ دری حجرات پکی لیدل کیږی:

- Principle cells (Clear cells)
- Mucus Producing cells (Dark cells)
- Myoepithelial cells (Spindle shape)

Sweat Glands

Sweat glands are classified on the bases of their structure and the nature of their secretion.

Two types of sweat glands are recognized:

- *Eccrine sweat glands*

Eccrine sweat glands are simple coiled glands that regulate body temperature. Eccrine sweat glands are distributed over the entire body surface except for the lips and part of the external genitalia.

- *Apocrine sweat glands*

Apocrine glands are large-lumen tubular glands associated with hair follicles. The secretory portion of apocrine glands has a wider lumen than that of eccrine glands and is composed of a single cell type. Apocrine sweat glands are limited to the axilla, areola, and nipple of the mammary gland; skin around the anus; and the external genitalia. The ceruminous glands of the external acoustic meatus canal and the apocrine glands of eyelashes (glands of Moll) are also apocrine-type glands.

(c) ketabton.com: The Digital Library

Kinds of Sweat Glands

- Eccrine Physiology Relating to or Denoting Multicellular Glands Which Do Not Lose Cytoplasm in Their Secretions, Especially The Sweat Glands On the Hands and Feet.
- Merocrine (Producing A Secretion That Is Discharged Without Major Damage to The Secretory Cells)
- Apocrine (راس دحجرې له منځه ځي): Relating to or Denoting Glands Which Release Some Cytoplasm in Their Secretions, Especially Sweat Glands in The Armpits and Pubic Regions.

- Axilla
- Anus
- Breast Area

The Secretory Portion Of Apocrine Glands Has A Wider Lumen Than That Of Exocrine Glands And Is Composed Of A Single Cell Type.

(c) ketabton.com: The Digital Library

اوولسم فصل

Urinary system بولی سیستم

Urinary system

بولی سیستم

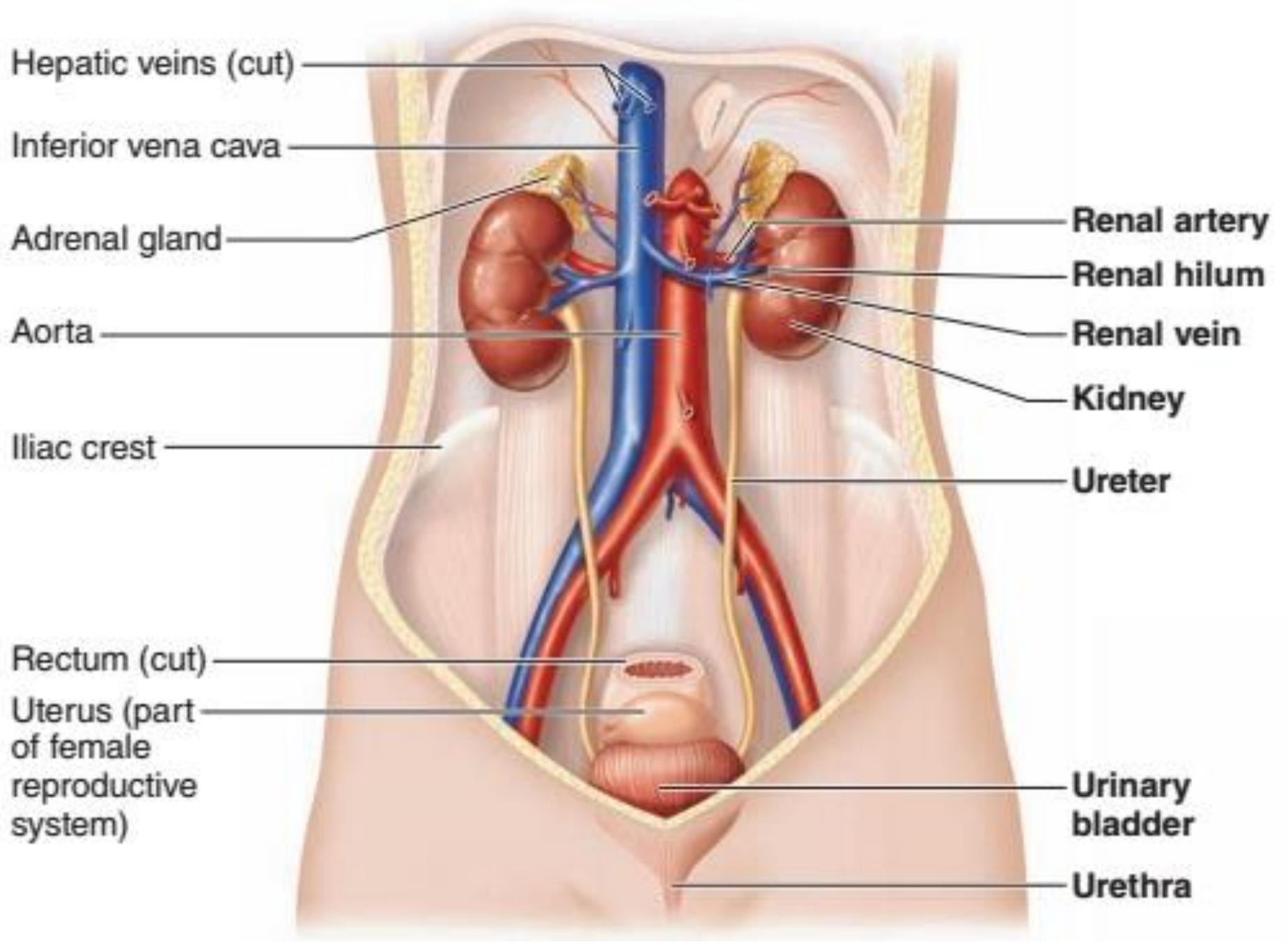

دا یو حیاتی سیستم دی چی له څلور غړو څخه جوړ شوی دی:

- Kidney پښتورګی
- Ureters حالبونه
- Urinary bladder مثانه
- Urethra احلیل

هر قسم فاضله مواد ددی سیستم په ذریعه د بدن څخه خارجیږی.

(c) ketabton.com: The Digital Library

وظایف Function

- د ټول بدن Metabolites مواد اطراح کوی لکه:
- Uria باید اطراح شی که اطراح نه شی نو د Urea mea سبب کیږی.
- Uric acid ادا باید د پښتورګو له لاری اطراح شی.
- Juxtra glomerular cells

دا حجری د Renin په نوم هورمون جوړوی چی دا هورمون د Blood pressure په کنټرول کی رول لری.

- Mesangial cell

دا حجری هم یو خاص هورمون جوړوی چی هغی ته Erythropoietin وایی دغه هورمون په Bone marrow باندی د RBC په جوړیدو کی رول لری.

- Acid base balance

د PH موازینه ساتی، نه یی اسیدی ته پریږدی او نه یی قلوی ته پریږدی یعنی نارمل یی ساتی.

- Water and electrolyte balance

Kidney

پښتورګی

د لوبیا په شان شکل لری او په Right upper quadrant کی قرار لری.

نسجی جوړښت یی:

- د بیرون څخه د یو کپسول په واسطه پوښل شوی دی کوم چی د Loos connective tissue څخه جوړ شوی دی. (Renal capsule)
- په داخلی سطحه کی یی یوه فرورفتګی د Hilus په نوم لیدل کیږی، کومه چی د Blood vessels د داخلیدو او خارجیدو ناحیه ده او Ureter هم ددی ناحیی څخه خارجیږی، د Ureter د اخلی قسمت د Renal pelvis په نوم یادیږی. چی دا Pelvis په دوو عددو Major calyces او بیا وروسته په 8-12 عددو Minor calyces باندی ویشل کیږی. هر Minor calyce د پښتورګی د نسج مخروطی

(c) ketabton.com: The Digital Library

- شکله بارزه د Renal papilla په نوم یوښوی. چی په هریو Renal papilla کی د 10-25 پوری Collecting tubules خلاصیږی.

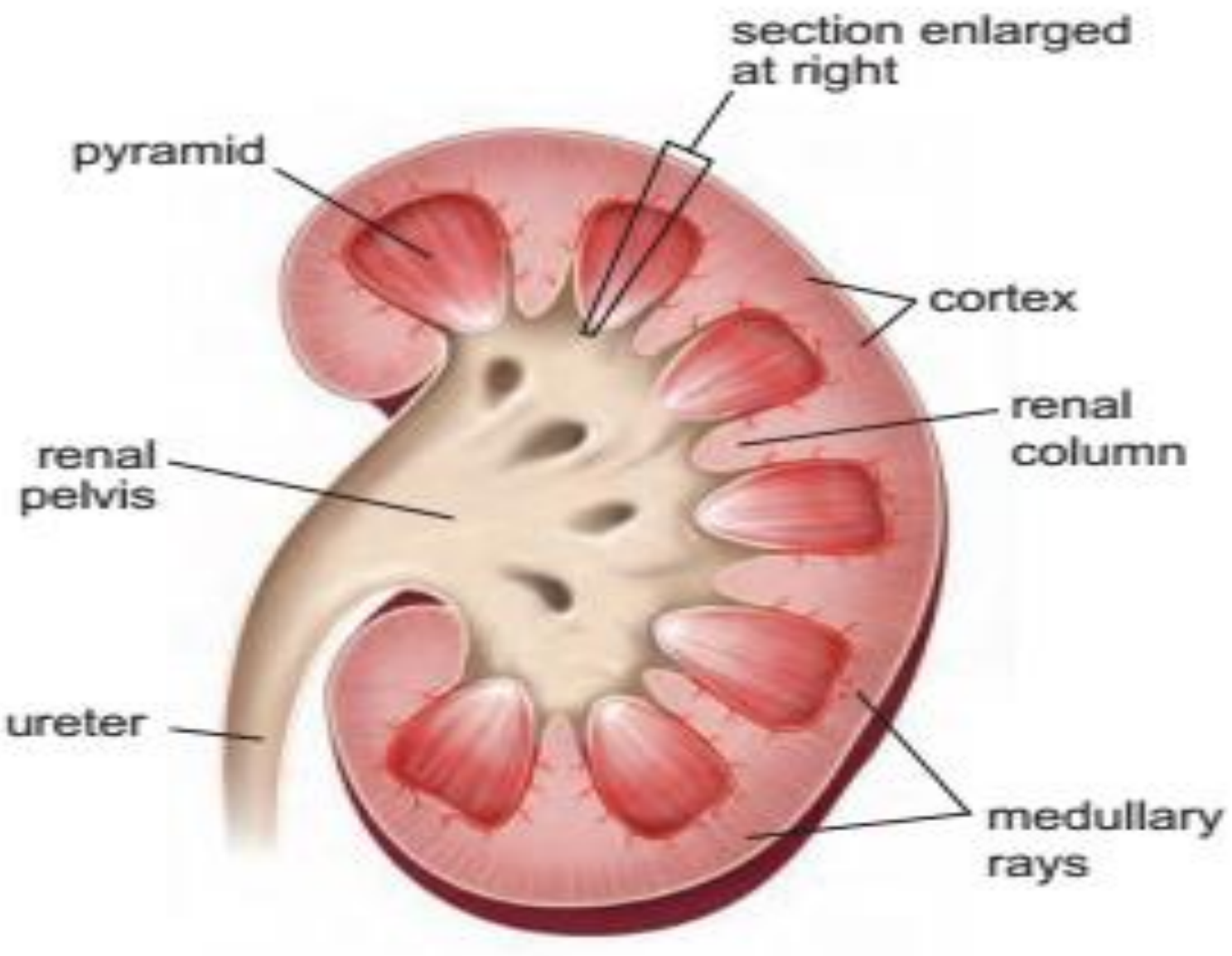

Filtration Barrier

دا له دری شیانو څخه جوړه شوی ده:

- Capillary Endothelium
- Basal lamina
- Podocyte

ددی دری واړه د یوځای کیدو څخه یوه غشاء جوړیږی چی د Glomerular basement membrane په نوم یادیږی چی په هرو 5 دقیقو کی د بدن توله وینه دلته صفا کیږی.

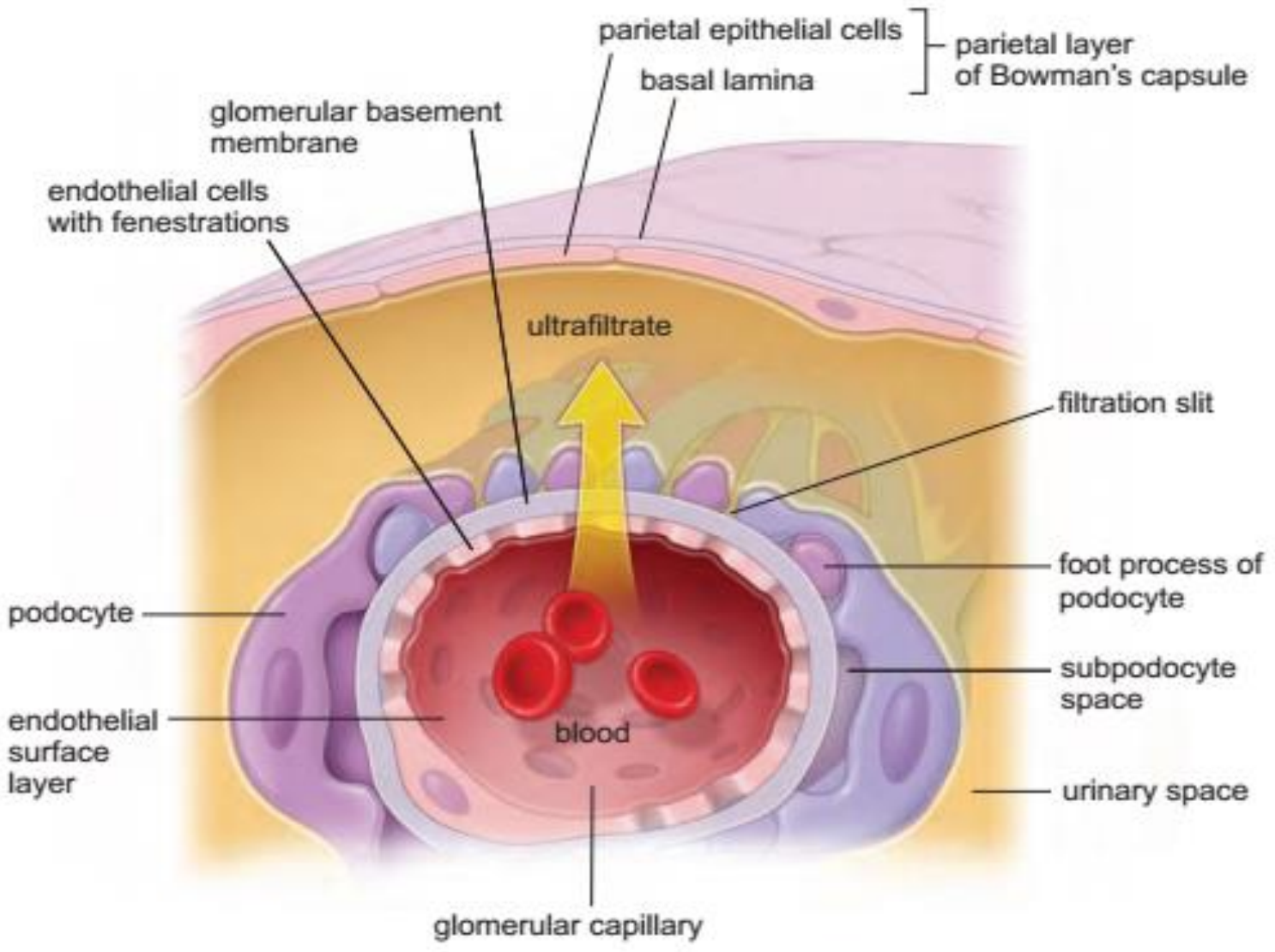

(c) ketabton.com: The Digital Library

INTERSTITIAL CELLS

The connective tissue of the kidney parenchyma, called interstitial tissue, surrounds the nephrons, ducts, and blood and lymphatic vessels.

These cells are:

- Fibroblasts,
- Macrophages
- My fibroblasts

پښتورگی دوه برخی لری:

- Renal cortex

دا برخه نصواری رنګ لری او د Renal corpuscle په لرلو سره دانه داره یا Granular معلومیږی.

- Renal medulla

دا برخه د یوتعداد Medullary pyramids ساختمانونو څخه جوړه شوی ده، چی Base یی د پښتورګی Renal cortex ته متوجه او Apex یی د Renal papilla په جوړولو کی برخه اخلی.

د Medulla څخه یو تعداد Medullary rays د Cortex داخل ته ننوځی. هغه برخه چی د Medullary pyramids په فاصلو کی لیدل کیږی د Renal columns of Bertin په نوم یادیږی. هر Pyramid او د هغه مربوطه Cortex د پښتورګی یو Lobe جوړوی.

Uriniferous tubules

دوه ډوله Uriniferous tubules وجود لری:

- Nephron

نفرون د 30-40mm پوری طول لری، نفرون د پښتورګی وظیفوی او ساختمانی واحد دی.

- Collecting tubules

چی ددی طول تر 20cm پوری رسیږی.

(c) ketabton.com: The Digital Library

Nephron

په یو پښتورګی یا ګرده کی د نفرونونو شمیره تر یو میلیون پوری رسیږی. نفرون د مختلفو برخو څخه جوړشوی دی چی په لاندی ډول دی:

- Proximal convoluted Tubules
- Henle's loop
- Distal convoluted Tubules

1: Renal Corpuscle

یو تعداد کروی شکله ساختمانونه دی چی د لاندی برخو څخه جوړ شوی دی:

■ Bowman's capsule

دا کپسول د Glomerulus د شبکی په شاوخوا کی قرار لری او د دوو صفحو څخه جوړه شوی ده:

- External or Parietal layer

دا طبقه د Simple squamous epithelium په واسطه پوښل شوی چی دا اپیتیل د Nephron د Tubes په شروع کی په لنډ Columnar epithelium اویا Cuboidal epithelium باندی بدلیږی.

- Internal or Visceral layer

دا طبقه د Podocytes حجراتو څخه جوړه ده.

■ Glomerulus

د Blood capillaries یوه پیچیده شبکه ده.

(د Afferent arteriole یا وینه راوړنکی شریانچه او Efferent arteriole یا وینه وړونکی شریانچه په منځ کی د Capillaries مجموعی ته Glomerulus وایی)

د Capillaries یو ګروپ ته Lobule of glomerular ویل کیږی کوم چی پر یوی Basal lamina باندی قرار لری. دا Basal lamina د Capillaries په فاصلو کی یوڅه ننوځی خو په مکمل ډول سره Capillary نه احاطه کوی بلکی دا فوررفتګی یوه فضاء رامنځته کوی چی په هغی کی یو تعداد حجرات د Mesangial cells په نوم وجود لری کوم چی د Phagocytosis دنده په غاړه لری.

(c) ketabton.com: The Digital Library

Bowman’s space ■

د Bowman’s capsule د Parietal او Visceral layer ترمنځ یوه فاصله لیدل کیږی چی د Bowman’s space په نوم یادیږی.

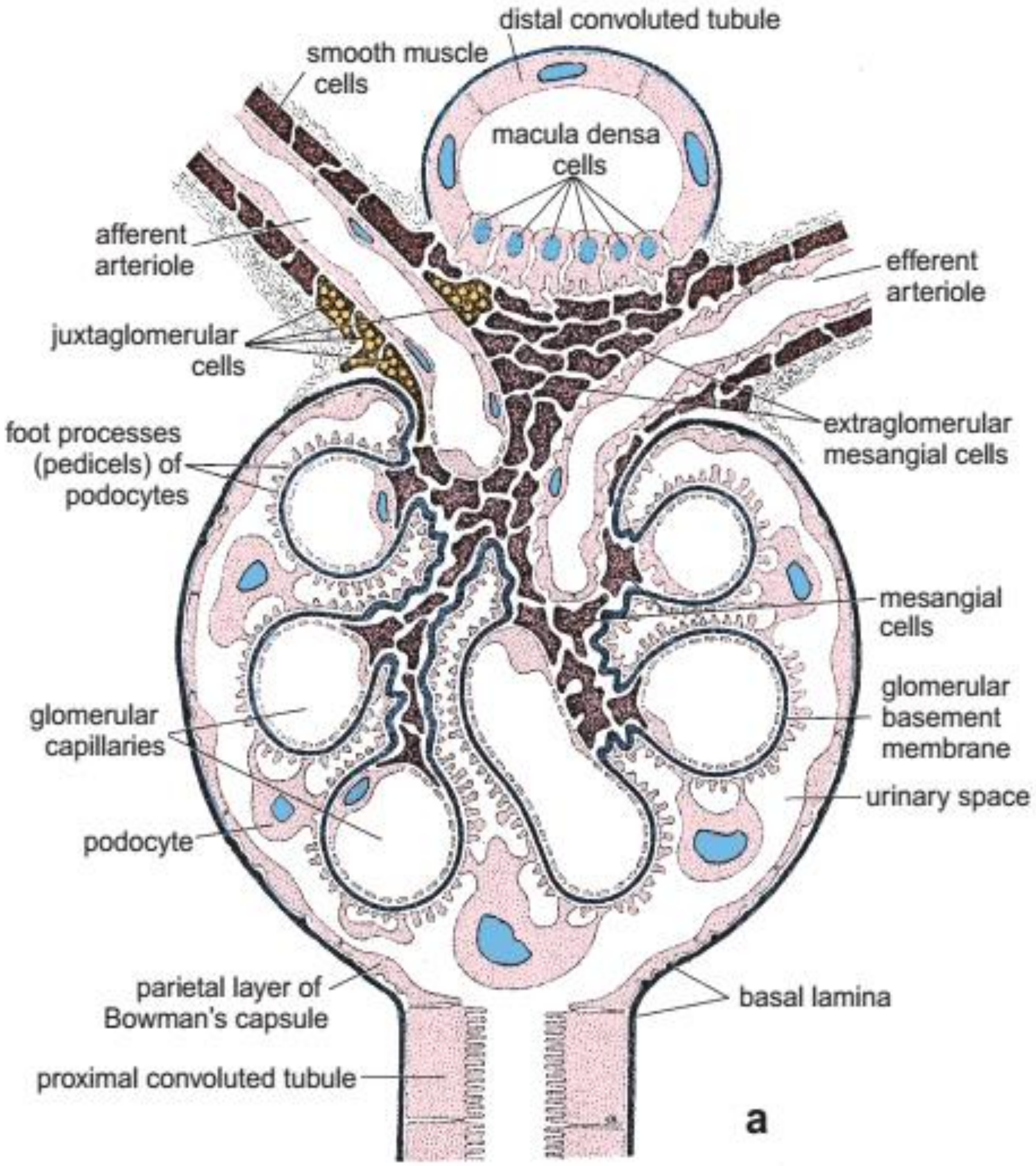

(c) ketabton.com: The Digital Library

1 → **Glomerular filtration:** Water and solutes smaller than proteins are forced through the capillary walls and pores of the glomerular capsule into the renal tubule.

2 → **Tubular reabsorption:** Water, glucose, amino acids, and needed ions are transported out of the filtrate into the tubule cells and then enter the capillary blood.

3 → **Tubular secretion:** H^+, K^+, creatinine, and drugs are removed from the peritubular blood and secreted by the tubule cells into the filtrate.

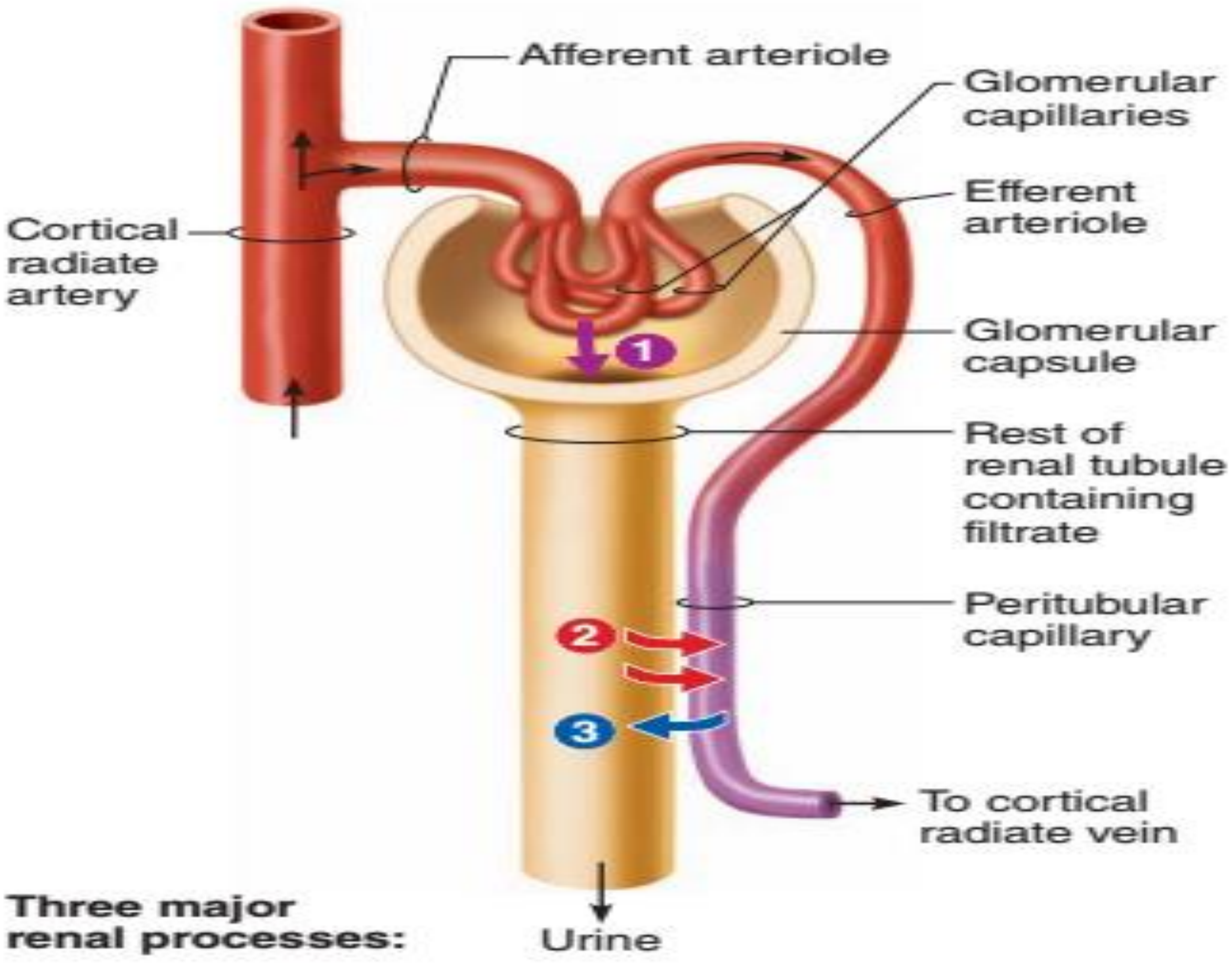

(c) ketabton.com: The Digital Library

The parts of the nephron are indicated by number

1, renal corpuscle including the glomerulus and Bowman's capsule.

2, proximal convoluted tubule.

3, proximal straight tubule.

4, descending thin limb.

5, ascending thin limb.

6, thick ascending limb (distal straight tubule)

7, macula densa located in the final portion of the thick ascending limb
8, distal convoluted tubule.

9, connecting tubule.
9,* collecting tubule that forms an arch (arched collecting tubule)
10, cortical collecting duct.

11, outer medullary collecting duct.
12, inner medullary collecting duct.

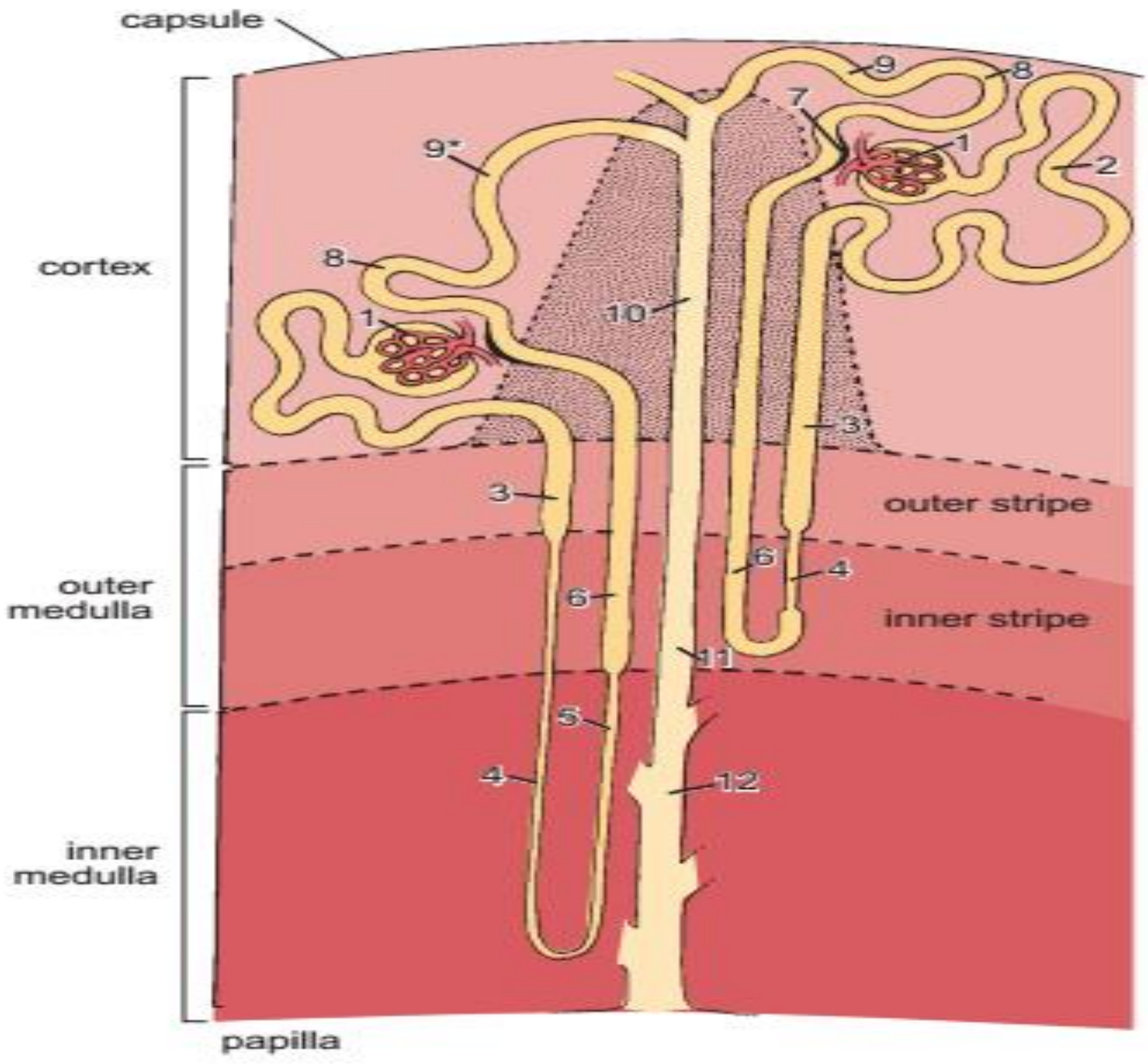

(c) ketabton.com: The Digital Library

Schematic diagram of the renal blood supply

Approximately 90% to 95% of the blood passing through the kidney is in the cortex; 5% to 10% is in the medulla.

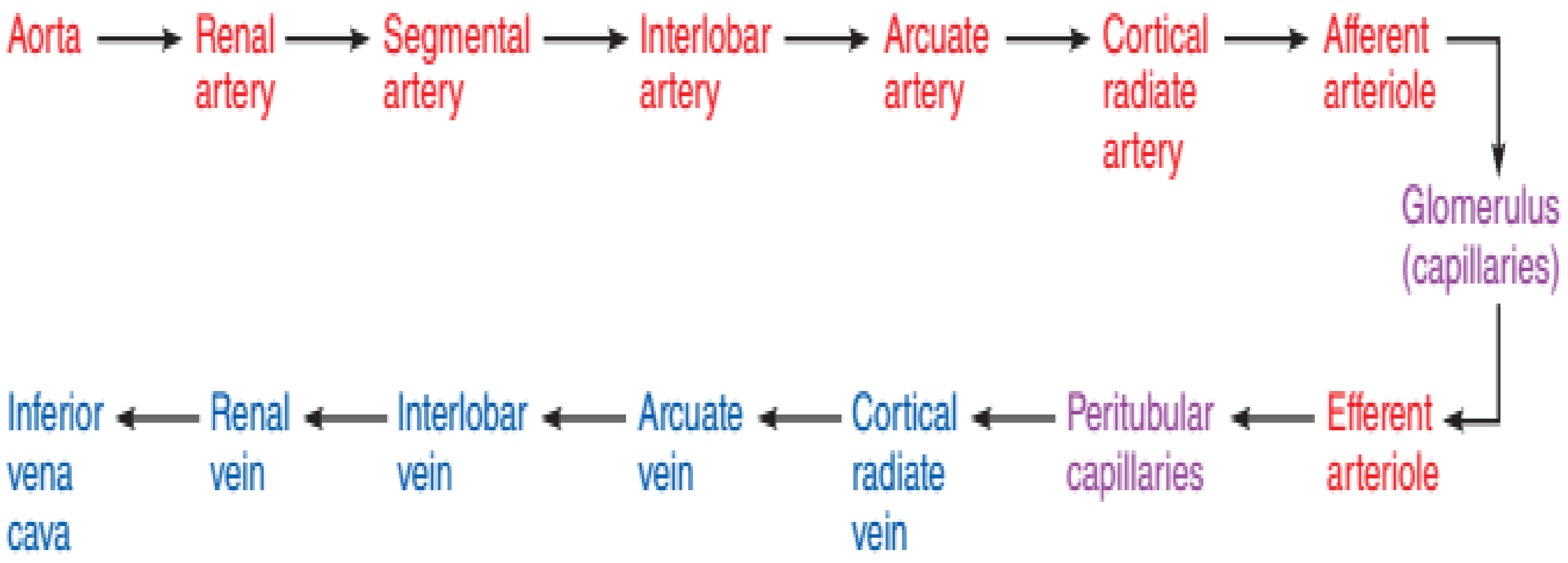

Juxta glomerular complex

دا **Complex** له دریو حجراتو څخه جوړ شوی دی:

- **Juxta glomerular cells**

دا حجرات **Glomerular** ته نژدی د **Afferent arteriole** په متوسطه طبقه کی موجود دی، چی د **Epithelioid Smooth muscle** خاصیت لری یعنی د حجراتو هسته مدوره او په سایتوپلازم کی یو تعداد دانی لری. دا حجرات د **Renin** په جوړیدو کی رول لری. همدارنګه د **Blood Pressure regulation** کی هم رول لری.

- **Macula densa cells**

Distal convoluted tubules په خپل شروع کی د **Afferent** او **Efferent arteriole** ترمنځ دا حجرات قرار لری، چی کیدای شی د **Erythropoietin** هورمون افراز کړی.

دی حجراتو ته **Extra glomerular cells** هم ویل کیږی.

- **Mesangial cells**

دی ته **Extra glomerular mesangial cells** هم ویل کیږی چی د **Regeneration**، **Supporting** او **Phagocytosis** دندی په غاړه لری.

(c) ketabton.com: The Digital Library

2: Proximal convoluted Tubules

دا تیوب چی 14mm طول لری، د Renal corpuscle د Urinary pole څخه شروع او تر Henle's loop پوری امتداد لری.

- په شروع کی یی اپیتیل Simple squamous epithelium دی بیا وروسته په Columnar epithelium باندی بدلیږی.
- ددی حجراتو په ازاده سطحه کی Microvilli لیدل کیږی چی د Brush border په شکل ظاهریږی.

ددی تیوبونو په واسطه NaCl، ګلوکوز، Amino acid، Protein او Vitamin c دوباره جذبیږی.

3: Henle's Loop

دا قوس مانند تیوبلونه د Proximal او Distal convoluted Tubules په منځ کی قرار لری. چی دوه برخی لری، چی د Descending part Loop of Henle او Ascending part loop of Henle څخه عبارت دی کوم چی د Simple squamous epithelium په واسطه پوښل شوی دی.

Proximal Straight Tubule

The cells of the proximal straight tubule (i.e., the thick descending limb of the loop of Henle)

thin descending limb
thin ascending limb

Thin Segment of Loop of Henle
The thin descending and ascending limbs of the loop of Henle differ in structural and functional properties.

- Type I epithelium,
- Type II epithelium,
- Type III epithelium,
- Type IV epithelium,

(c) ketabton.com: The Digital Library

Distal Straight Tubule

The distal straight tubule is a part of the ascending limb of the loop of Henle.

distal straight tubule (thick ascending limb of the loop of Henle)

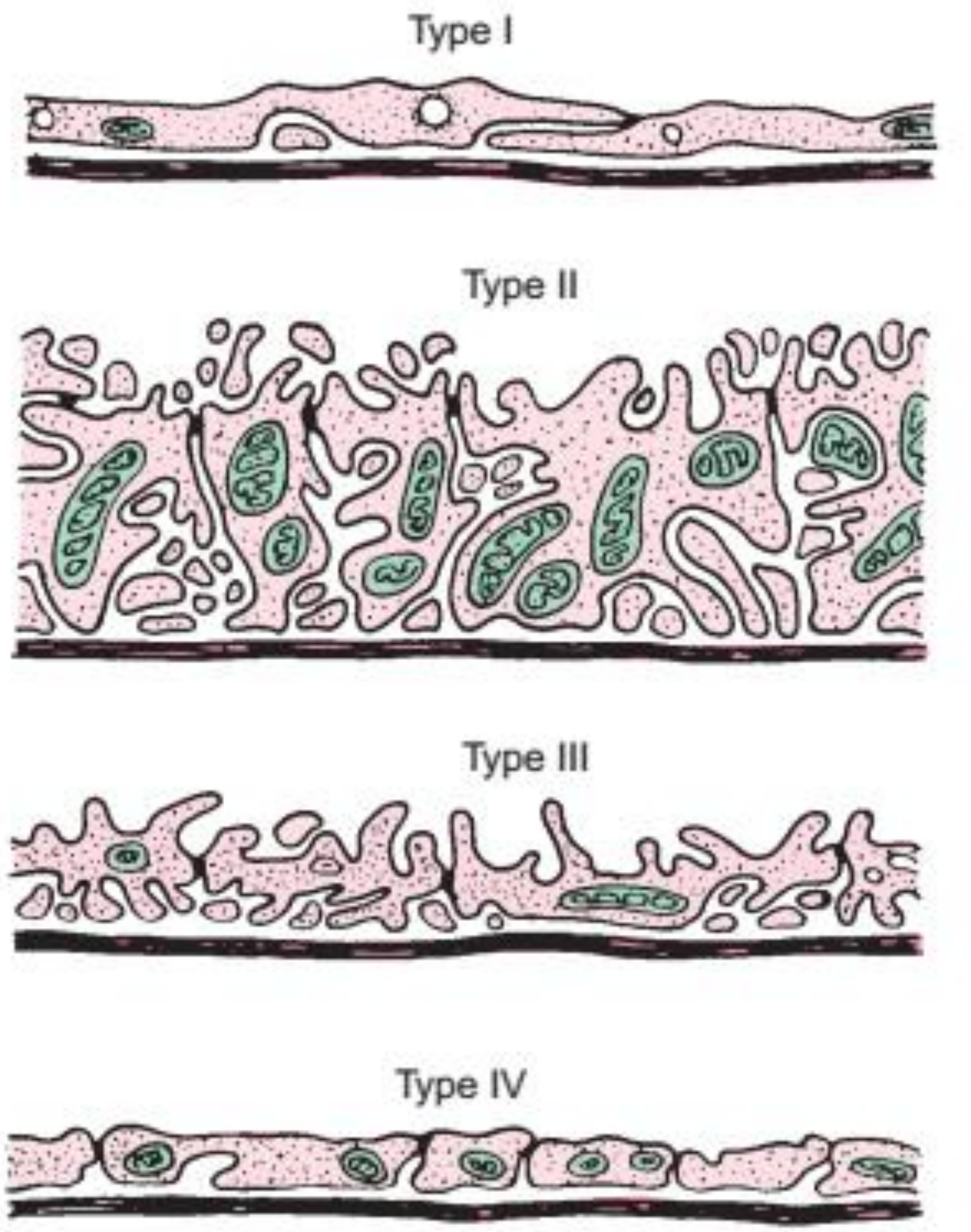

4: Distal Convoluted Tubules

دا د Loop of Henle او Collecting duct ترمنځ قرار لری، د Cuboidal epithelium په واسطه پوښل شوی چی یوتعداد محدود Microvilli یی د حجراتو په ازاده سطحه کی لیدل کیږی.

(c) ketabton.com: The Digital Library

Sites of filtration, reabsorption, and secretion in a nephron

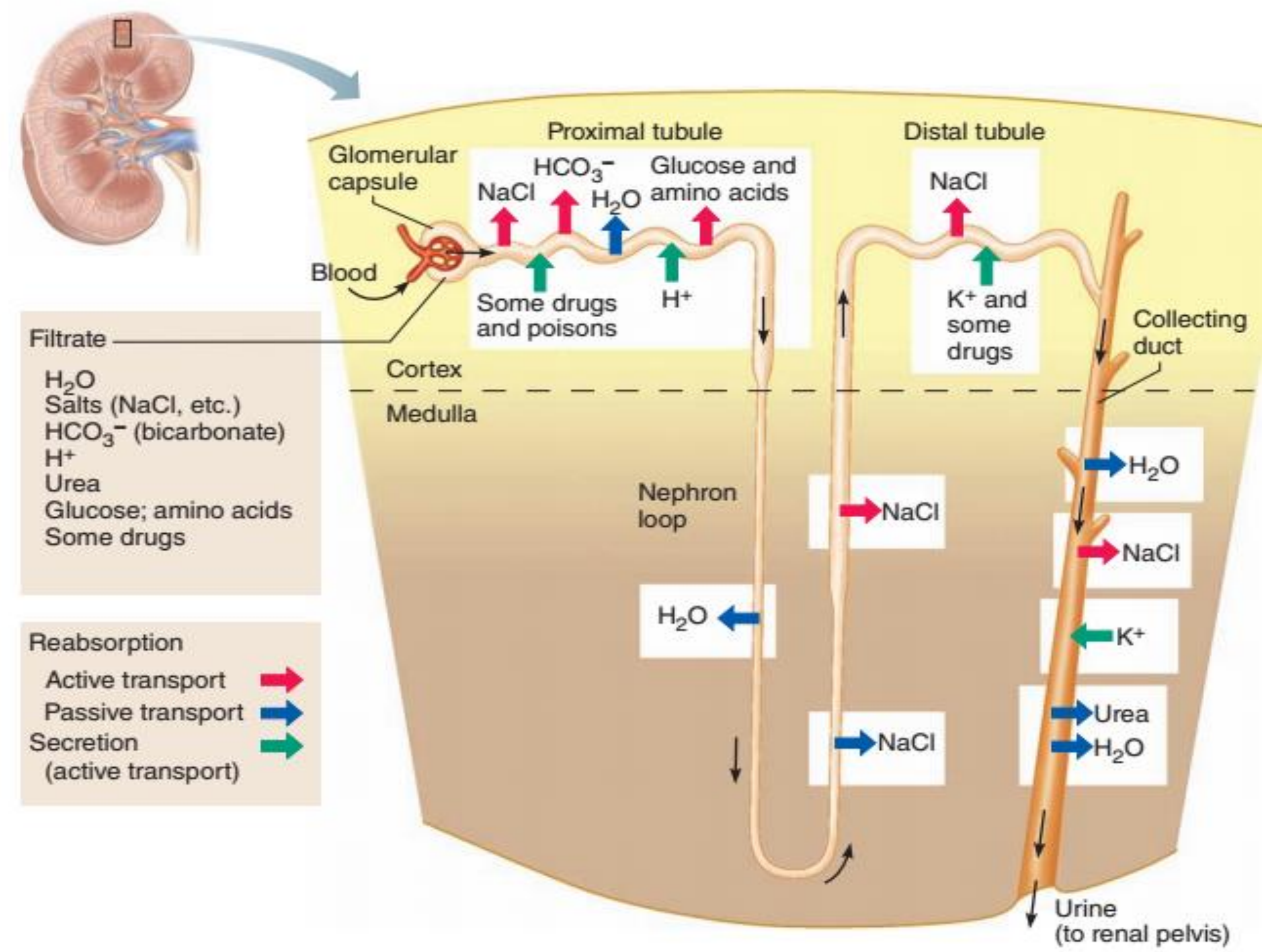

Collecting Tubules

دا Tubules د Distal convoluted tubules څخه جوړ شوی دی چې ادرار اخلی او د Papillary ducts of Bellini په واسطه یې په Renal papilla کی تخلیه کوی. دا Tubules د Cuboidal epithelium په واسطه پوښل شوی دی.

Excretory Portion of Urinary system

Pelvis and Ureter :1

د ureter پورتنی او متوسع برخه د Pelvis په نوم یادیږی چې د پښتورګی په Hilus کی قرار لری، په Major او Minor calyces باندی ویشل شوی دی. د دوو یا دری طبقه یی حجراتو څخه جوړ شوی دی.

Ureter حالب د 25cm پوری طول لری چې د Pelvis څخه شروع تر مثانی پوری رسیږی.

(c) ketabton.com: The Digital Library

نسجی ساختمان یی په لاندی ډول دی:

- Tunica mucosa
  - Epithelium

د Transitional epithelium څخه جوړه ده چی د 4-5 طبقو حجراتو په واسطه پوښل شوی ده.

- Lamina Propria

دا د Dense connective tissue څخه جوړه شوی چی پکی Lymph elements موجود دی.

- No Muscularis mucosa

- Tunica submucosa

د Loss connective tissue څخه جوړه شوی ده.

- Tunica Muscularis

د Smooth muscle له جملی څخه دی، ددی طبقی عضلات په داخل کی Longitudinal طولانی او په خارج کی Circular حلقوی الیاف لری.

- Tunica adventitia

په دی طبقه کی Fibroelastic connective tissue وجود لری.

د Pelvis او د Ureter قدامی یا Anterior سطحه د Peritoneum په واسطه پوښل شوی ده.

(c) ketabton.com: The Digital Library

Photomicrograph of transitional epithelium (urothelium)

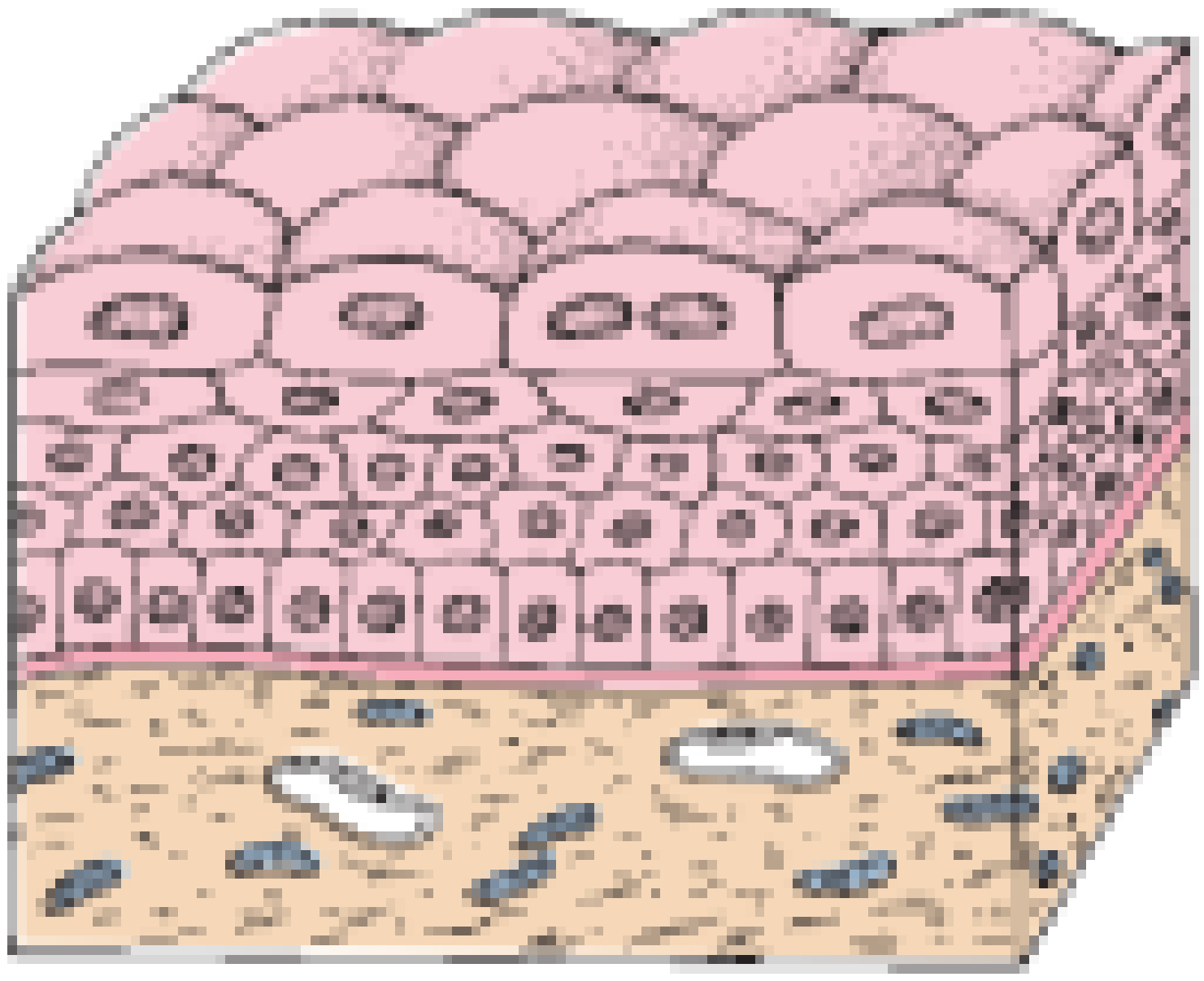

Urinary Bladder :2

نسجی ساختمان یی په لاندی ډول دی:

- Tunica Mucosa

لاندی برخو څخه تشکیل شوی ده:

- Epithelium

د یو Transitional epithelium په واسطه پوښل شوی ده چی ضخامت یی نظر Ureter ته زیات دی یعنی د 6-8 طبقو حجراتو څخه جوړه شوی ده.

- Lamina Propria

تر اپیتیل لاندی قرار لری، چی د Connective tissue څخه جوړه شوی ده او په کی یوتعداد Mucus glands لیدل کیږی.

- No Muscularis mucosa

- Tunica Sub mucosa

د یو Loos connective tissue څخه جوړه شوی ده.

(c) ketabton.com: The Digital Library

■ **Tunica Muscularis**

د دریو عضلی طبقو څخه جوړه شوی ده، چی **Internal** او **External** طبقی یی **Longitudinal** یا طولانی الیاف لری او **Medial** طبقه یی **Circular** یا حلقوی الیاف لری.

د **Medial** طبقی الیاف د **urethra** او **ureter** د مجراو په شاوخوا کی د **Sphincters** ساختمانونه جوړوی.

■ **Tunica adventitia**

د یو **Fibroelastic connective tissue** څخه جوړه ده.

د مثانی یواځی **Superior border** د **Peritoneum** په واسطه پوښل شوی دی.

Basic structure of the female urinary bladder and urethra

The triangular region defined by these three openings, the trigone, is relatively smooth and constant in thickness, whereas the rest of the bladder wall is thick and folded when the bladder is empty and thin and smooth when the bladder is distended.

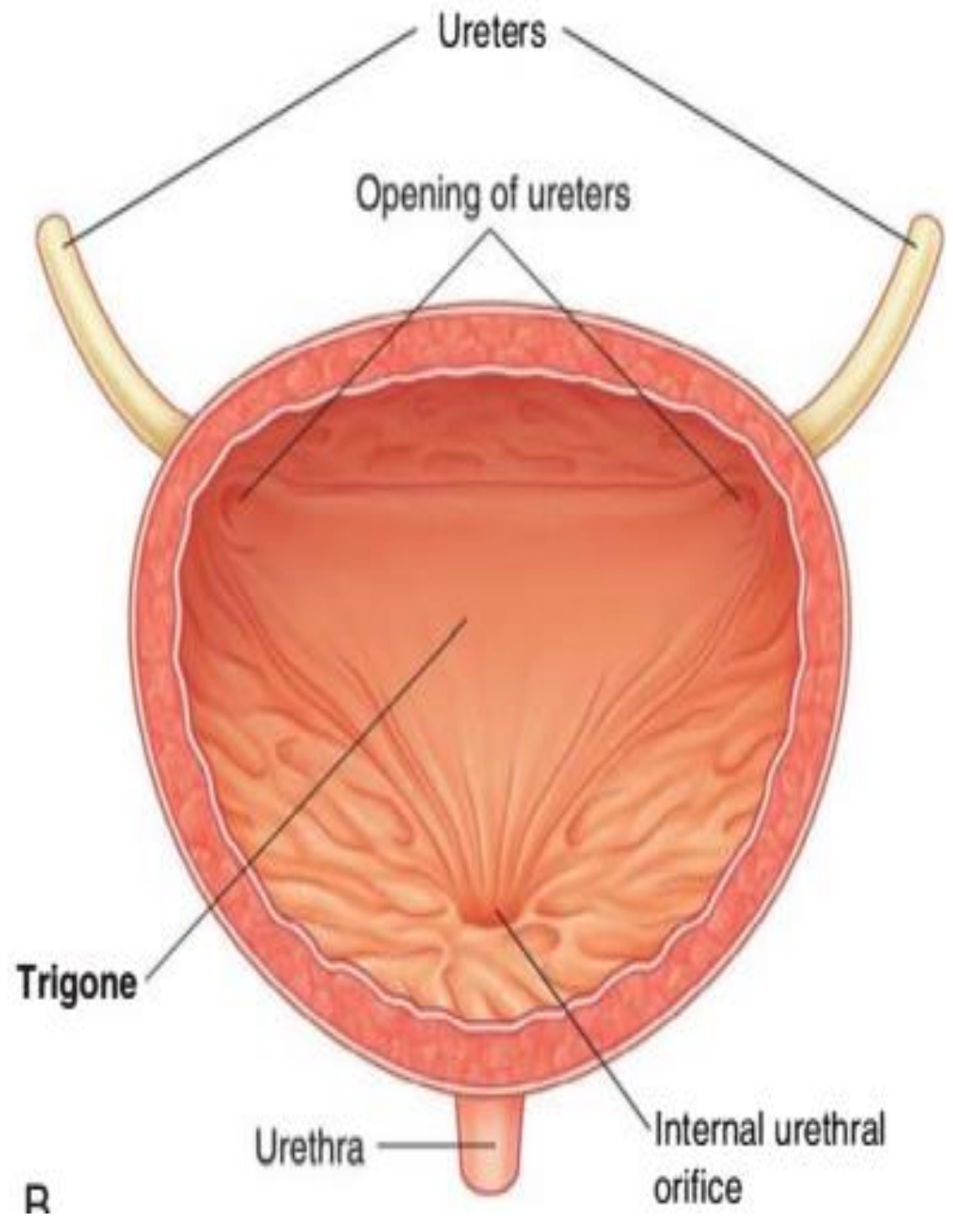

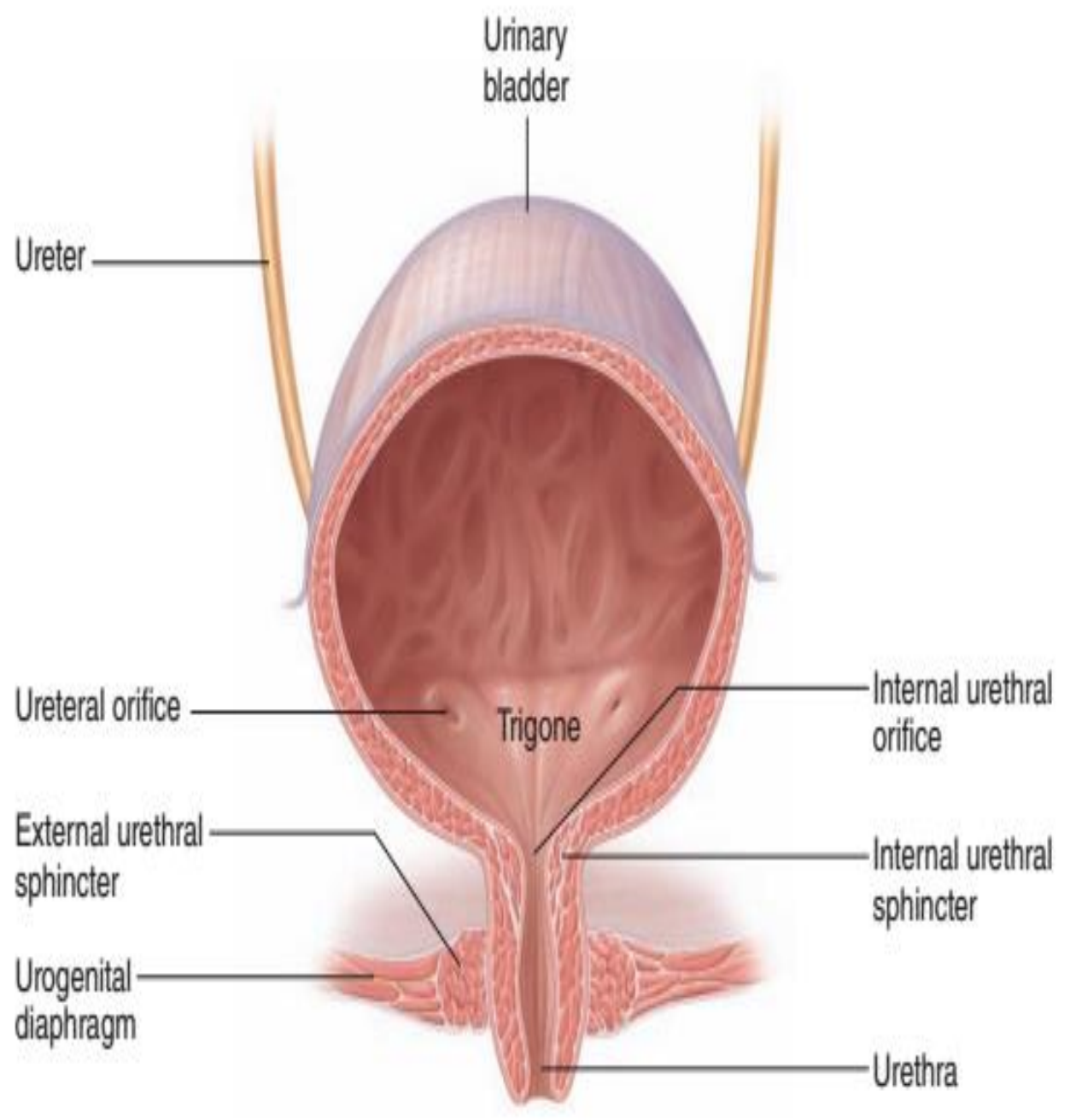

(c) ketabton.com: The Digital Library

Urethra :3

احلیلونه په نارینه او ښځینه کی فرق کوی:

Male urethra

د 15-20cm پوری طول لری او د دریو برخو څخه جوړه شوی ده:

- Prostatic urethra

د 3-4cm پوری طول لری، په دی Urethra کی دوه Ejaculatory ducts او Prostatic glands تخلیه کیږی.

د Transitional epithelium په واسطه پوښل شوی ده.

تر اپیتیل لاندی Lamina Propria طبقه وجود لری کومه چی د Loos connective tissue څخه جوړه شوی او په کی Fibroelastic الیاف او یو تعداد Littre's glands شامل دی.

- Membranous urethra

دا 1cm طول لری، چی د Apex of Prostate څخه د Bulb of Corpus cavernosum پوری امتداد لری. دا طبقه د Stratified or pseudostratified columnar epithelium په واسطه پوښل شوی ده.

- Spongy or Penil urethra

دا برخه 15cm طول لری، ددی برخی نهایی برخه لږه متوسع ده چی د Fossa navicularis په نوم یادیږی او د یو Stratified squamous epithelium په واسطه پوښل شوی، حال داچی باقی برخی اپیتیل یی Pseudostratified columnar epithelium او یا Stratified squamous epithelium په واسطه پوښل شوی دی.

Female Urethra

دا نظر د نارینه Urethra ته لنده او طول یی 4cm رسیږی، چی په شروع کی د Transitional epithelium، په منځنی برخه کی د Stratified columnar او Pseudostratified columnar epithelium په واسطه او په اخری برخه کی د Stratified squamous epithelium په واسطه په شمول د Skin پوښل شوی دی.

(c) ketabton.com: The Digital Library

Lamina Propria طبقه یی د **Loos connective tissue** څخه جوړه شوی چی په هغی کی یو تعداد **Mucus glands** لیدل کیږی.

Tunica Muscularis دا یی د **Smooth muscle** د دوو طبقو څخه جوړه شوی ده.

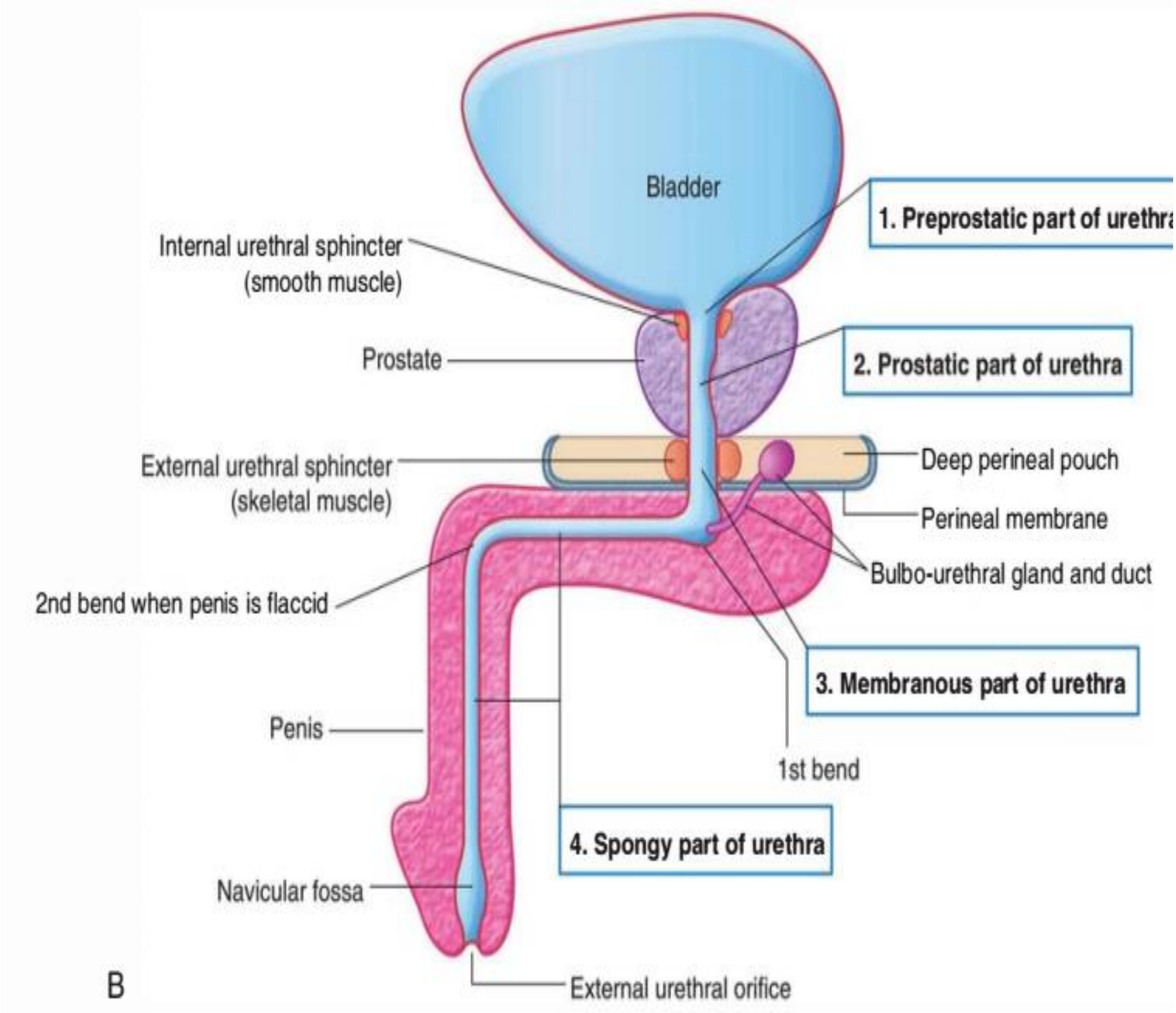

(c) ketabton.com: The Digital Library

اتلسم فصل

Endocrine system اندوکراین سیستم

Endocrine System

اندوکراین سیستم

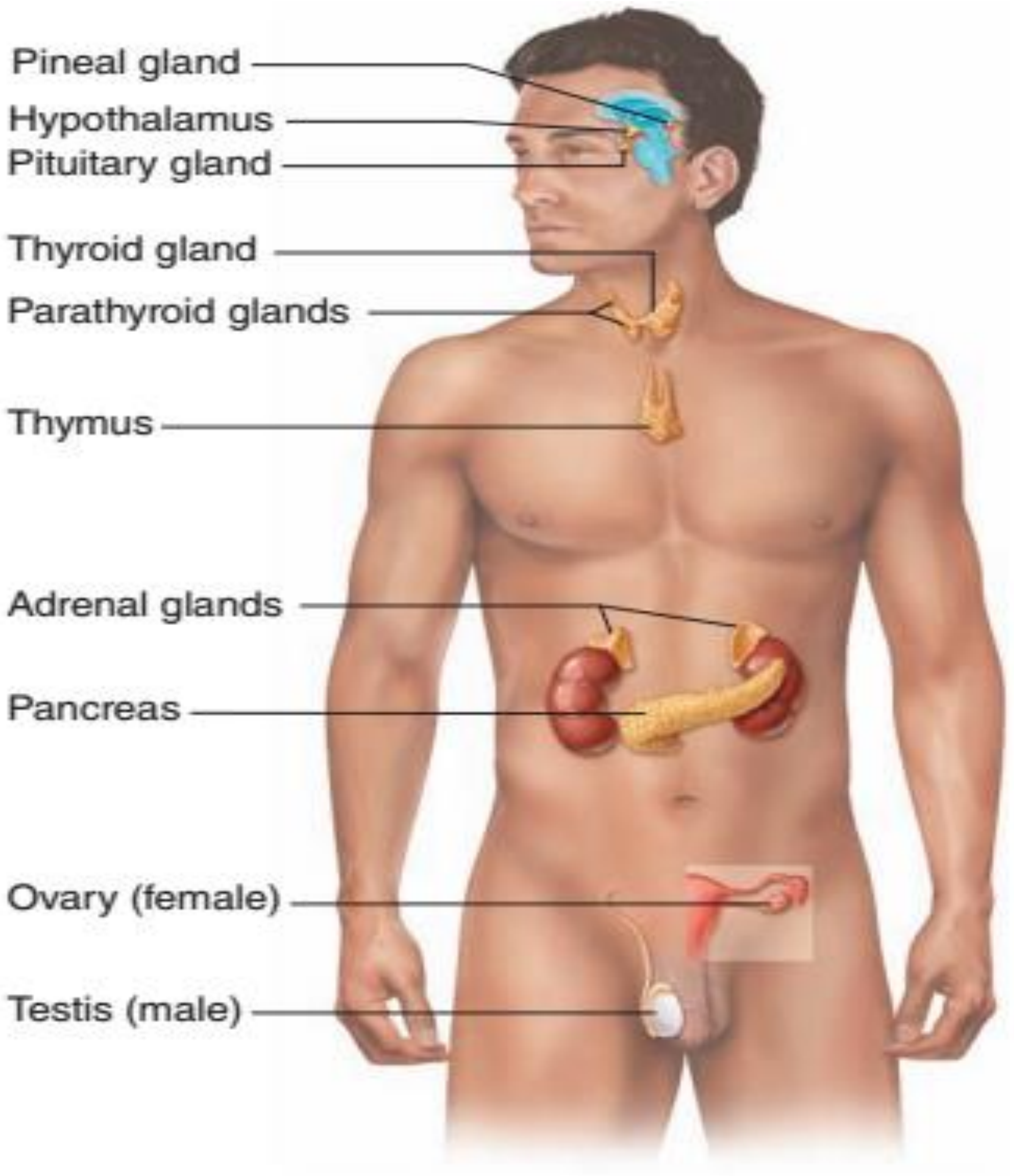

(c) ketabton.com: The Digital Library

Hormonal Control Mechanisms

Three Basic Types of Control Mechanisms.

a. Endocrine Control: The Hormone Is Discharged from A Cell into The Blood Stream and Is Transported to The Effector Cells.

b. Paracrine Control: The Hormone Is Secreted from One Cell and Acts On Adjacent Cells That Express Specific Receptors.

c. Autocrine Control: The Hormone Responds to The Receptors Located On the Cell That Produces It.

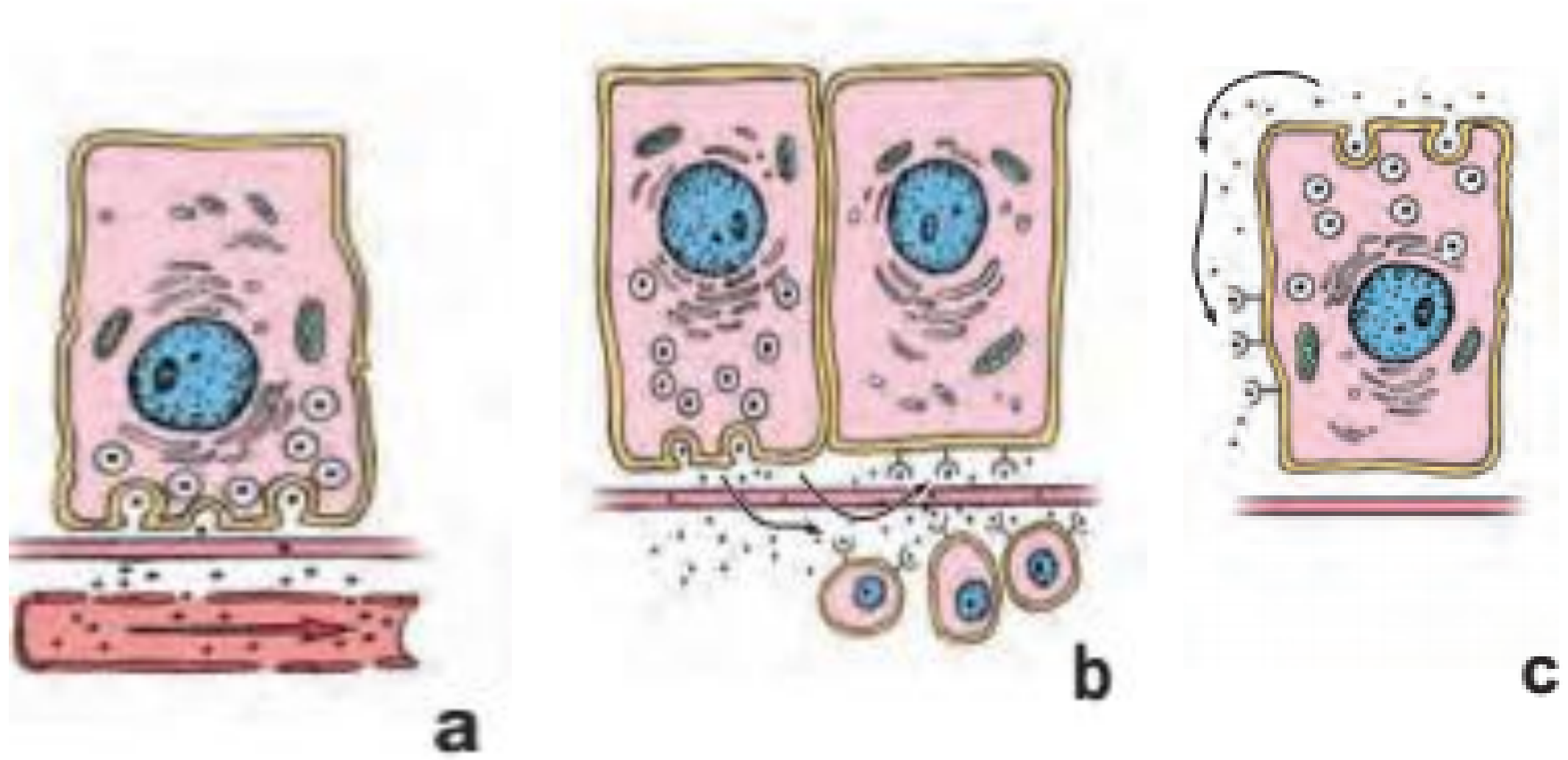

دغه سیستم د یو تعداد غداواتو مجموعه ده چې افرازات د وینی دوران ته اچوی.

Hypophysis or Pituitary Gland

نخامیه غده: د ټول اندوکراینی غدو د کنټرول مسولیت په غاړه لری، چې 0,5gr وزن لری. په داخل کی د یو کپسول په واسطه پوښل شوی او یو تعداد Massive cells هم پکی موجود دی چې ددی حجراتو په منځ کی کربښی یا Lines لیدل کیږی په دغی کربښو کی Capillaries موجود دی. دا غده د Sphenoid هډوکی په یوه خالیګاه کی چې Sella Turcica نومیږی قرار لری. دا غده د شکل له نظره له دری برخو څخه جوړه شوی ده:

- Adenohypophysis (Anterior lobe)

ددی برخی قدامی قسمت د Pars distalis په نوم یادیږی چې د Pars tuberalis په واسطه د Hypophysis د ساقی په شاوخوا کی دوام پیدا کوی.دا برخه د غدی 75% برخه

(c) ketabton.com: The Digital Library

جوړوی، چې د یو Fibrous capsule په واسطه احاطه شوی دی، او د غدې Parenchyma یې د دحجراتو د Masses او د حجراتو د Columns څخه جوړه شوی ده، ددی حجراتو په منځ کې Capillary sinusoids قرار لري. دا حجرات په دوو ګروپونو ویشل شوی دی:

- Chromophil cells

د Pars distalis حجراتو 50% برخه جوړوی، دا حجرات د سایتوپلازم د Granules د رنګ په اساس په دوه ډوله ویشل شوی دی:

a: Acidophil cells

دا حجرات په اسانی سره اسیدی رنګ اخلی، او 35% برخه د حجراتو جوړوی. دا حجرات هم په دوه ډوله دی:

I : Somatotroph cells

دا حجرات یو هورمون جوړوی چې هغی ته Somatotropin یا Growth هورمون وایی. کوم چې د هډوکو د Epiphaye د برخې د نشو نماء سبب ګرځی.

II: Mamotroph cells

ددی حجراتو تعداد د حاملګی په وخت کې او د هغی څخه وروسته زیاتیږی دا حجرات هم یو هورمون جوړوی چې هغی ته Prolactin هورمون وایی کوم چې د شیدو په جوړیدو کې برخه اخلی.

b: Basophil cells

د حجراتو 15% برخه جوړوی، دغه حجرات په تایراید هورمون باندی تاثیر لری او د T3 او T4 هورمونونه جوړوی. دا حجرات په دری ډوله دی:

I: Gonadotroph cells

کوم چې د FSH او LH هورمونونه افرازوی.

II: Thyrotroph cells

کوم چې د TSH هورمون د افراز سبب ګرځی.

III: Corticotroph cells

دا حجرات د ACTH یا Adreno cortico trophic hormone افرازوی.

(c) ketabton.com: The Digital Library

- Chromophob cells

ددی حجراتو جسامت نظر کروموفیل حجراتو ته کم دی، او په سایتوپلازم کی یی دانی لیدل کیږی.

د Pars distalis د حجراتو 50% برخه جوړوی.

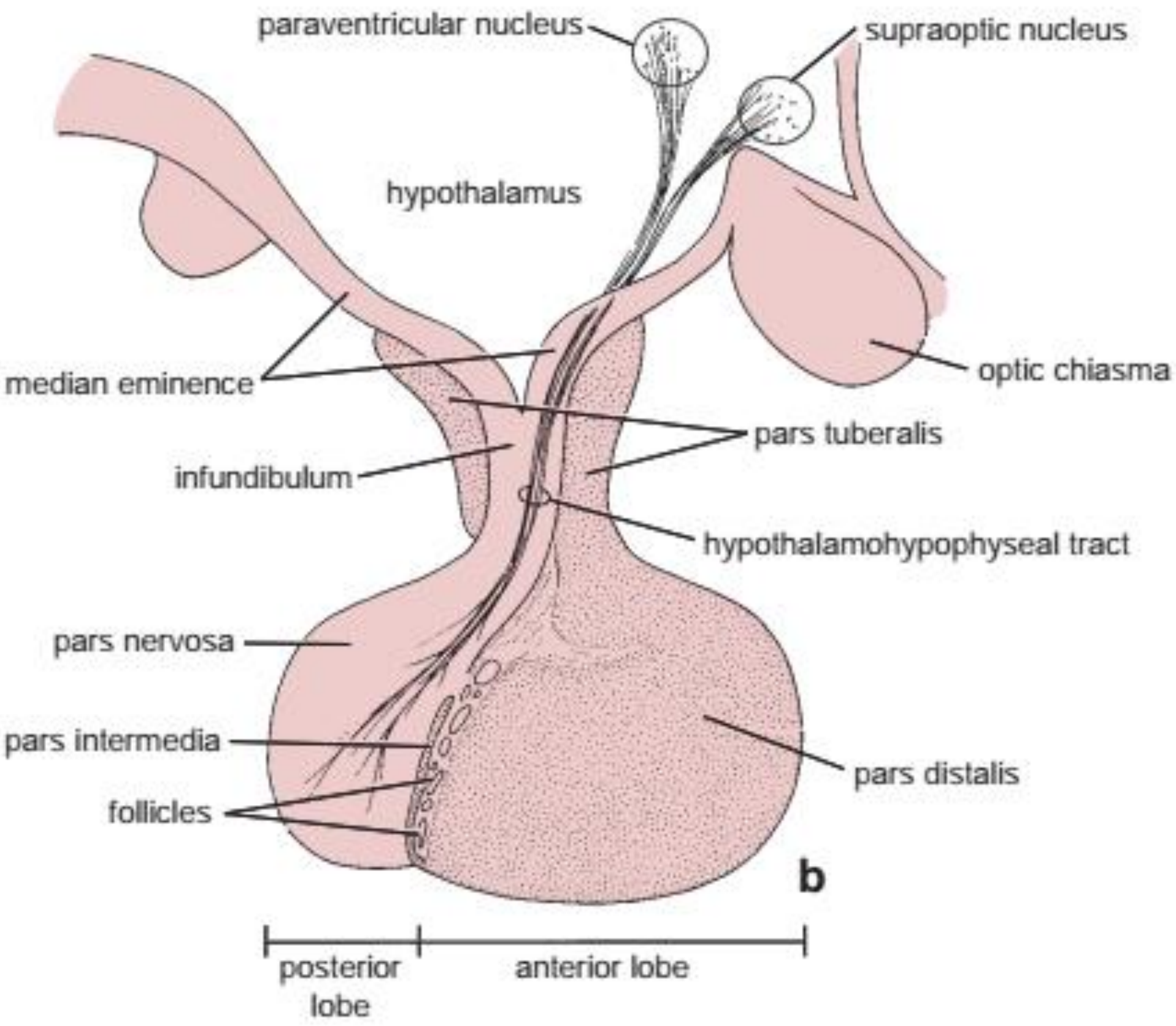

Pars Distalis

1) Connective Tissue Stroma Stained *Blue*.

2) The Sinusoidal Capillaries Contain rbc Stained *Yellow*.

3) The Acidophils (*Ac*) Are Stained *Cherry Red*.

4) The Basophils (*Bas*) Stain *Blue*.

5) The Chromophobes (*Ch*) Unstained.

(c) ketabton.com: The Digital Library

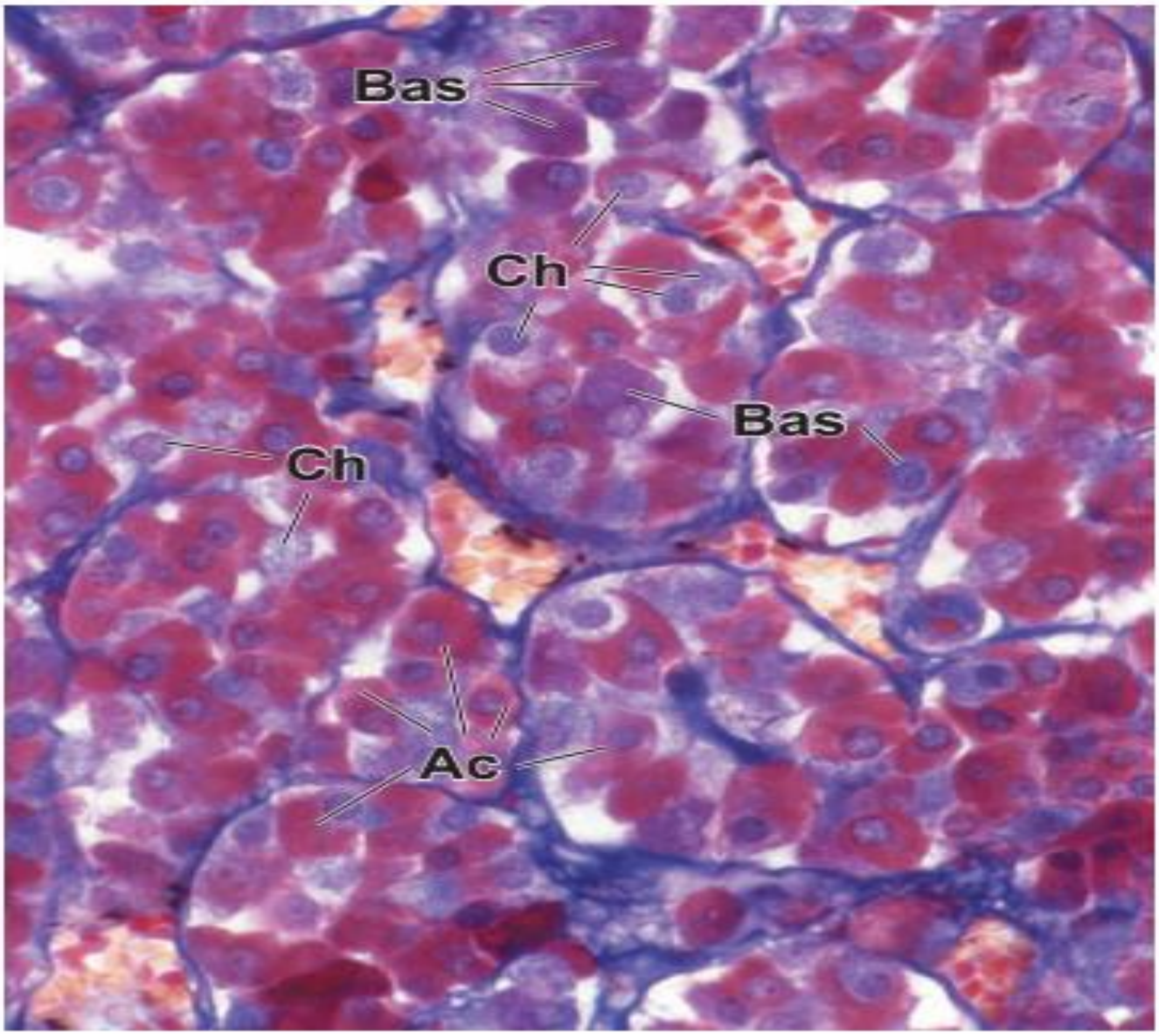

■ Middle lobe

دا د Melanocyte stimulating hormone جوړوی کوم چی په پوستکی تاثیر لری.

دا تول هورمونونه په Pars tubularis کی ذخیره کیږی.

Pars Intermedia

دا برخه د غدی 20% برخه جوړوی او اکثره وخت کی د MSH هورمون افرازوی.

Pars tubularis

دا د یو تعداد Basophilic columnar cells څخه جوړ شوی ده، ددی برخی وظیفه هم معلومه نه ده.

■ Neurohypophysis (Posterior lobe)

دا برخه د یو اساسی قسمت یا Pars Nervosa چی د Pars intermedia په خلف کی قرار لری.

(c) ketabton.com: The Digital Library

ددی برخی حجرات د **Pituicytes** په نوم یادیږی، چی د نیورون د **Neuroglia** سره شباهت لری. په دی برخه کی یو تعداد دانی چی د **Herring bodies** په نوم یادیږی لیدل کیږی.

په دی کی د **Nervotic cells** په نوم حجرات موجود دی کوم چی لاندی هورمونونه افرازوی:

- دا حجرات یو هورمون جوړوی چی هغی ته **Oxytocin** وایی، دا هورمون د حاملګی په وخت کی د رحم تقلصات زیاتوی یا د رحم د پراخوالی سبب ګرځی.
- بل یو هورمون چی د **ADH** یا **Anti diuretic hormone** ورته وایی، افرازوی. دا هورمون د پښتورګو په تیوبولونو تاثیر لری.

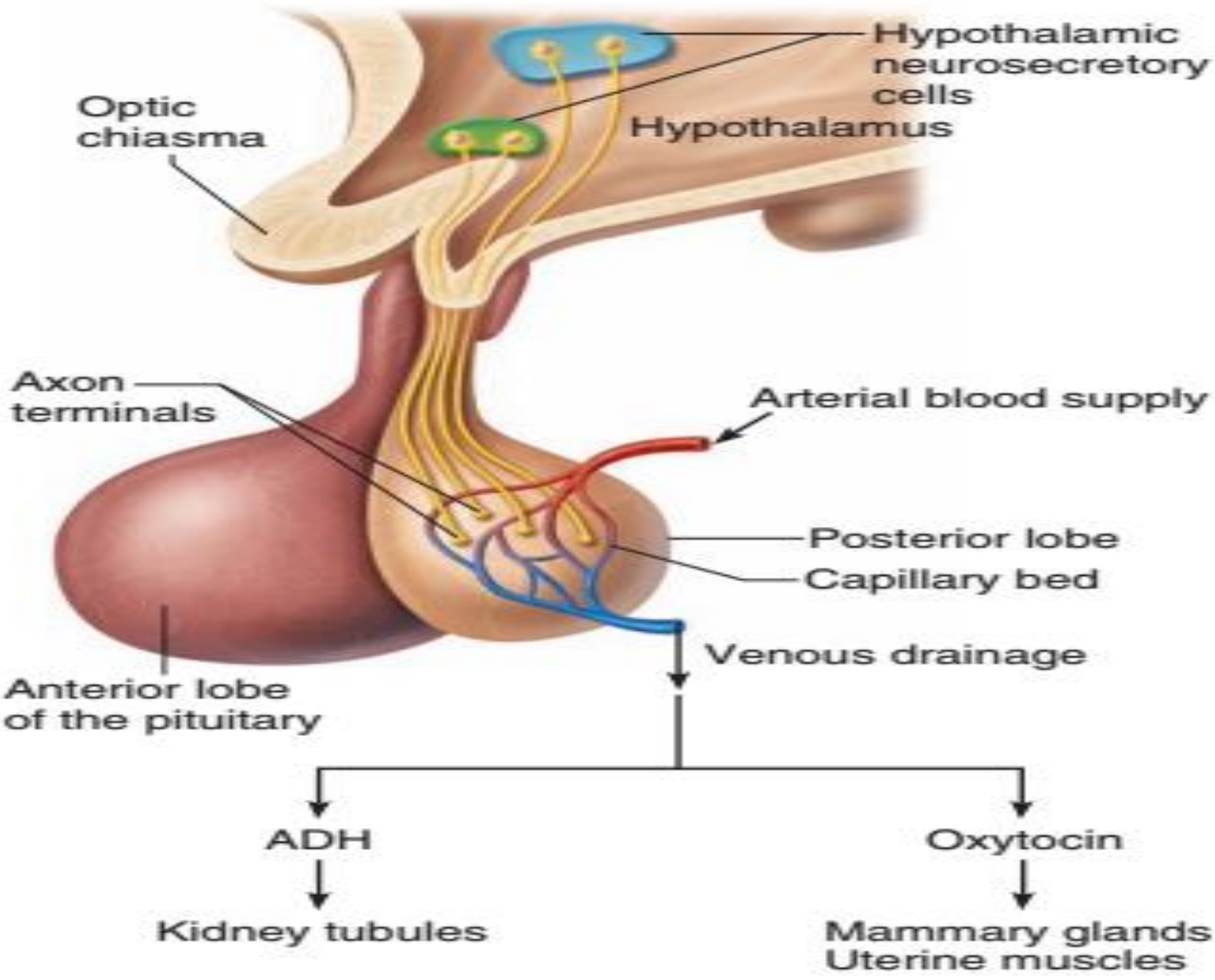

Pancreatic نسج

(a) د معدې او ورو کلمو په ګاونډ کې د پانکراس موقعیت.

(b) په عکس کې اکزوکرین او اندوکرین ناحیې لیدل کیږي.

(c) د پانکراس د جزیرو دیاګرام (الفا او بیتا حجرې)

(c) ketabton.com: The Digital Library

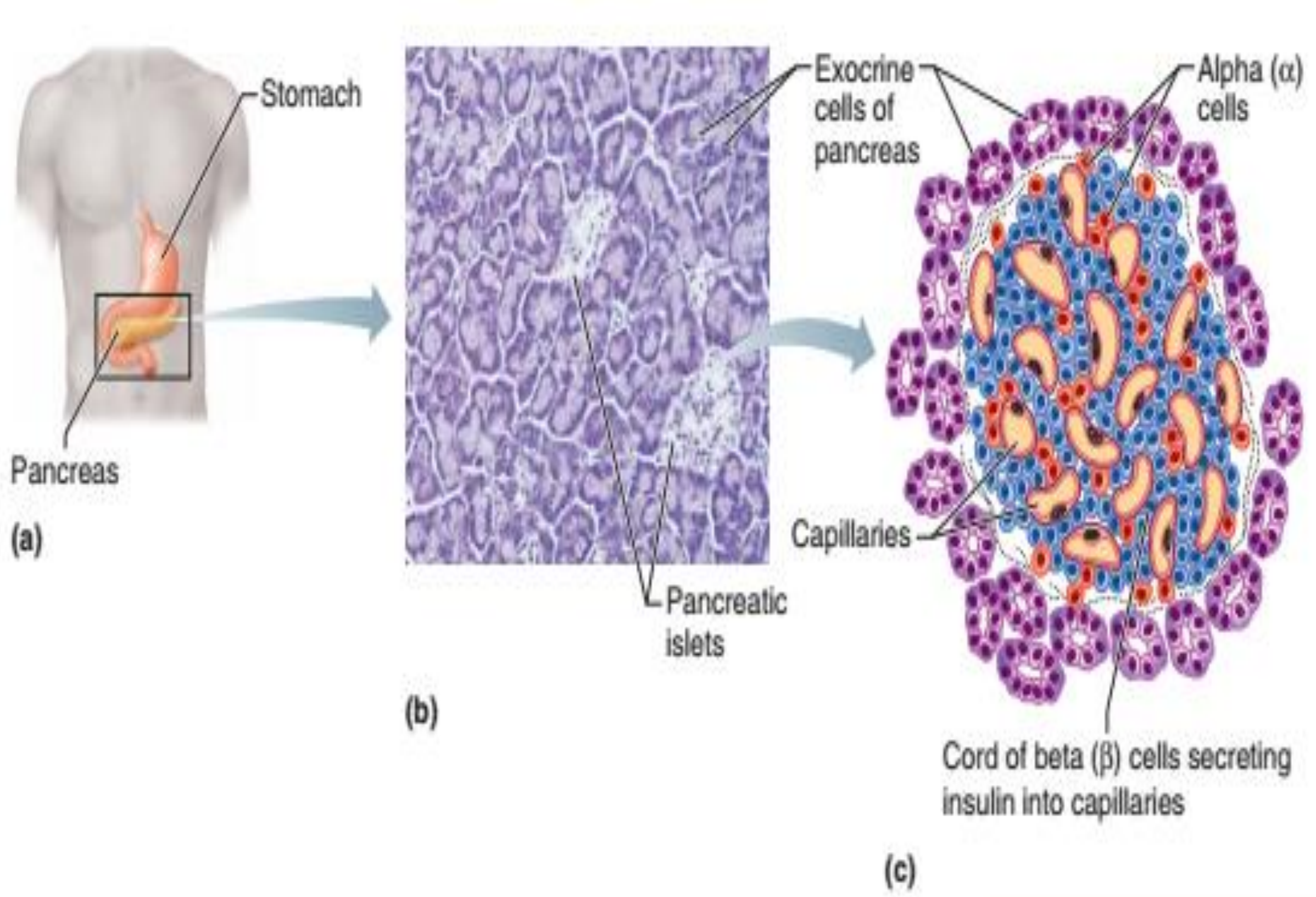

د adrenal غدې Microscopic منظره

د ادرینال د قشر درې منطقې او **medulla** یوه برخه

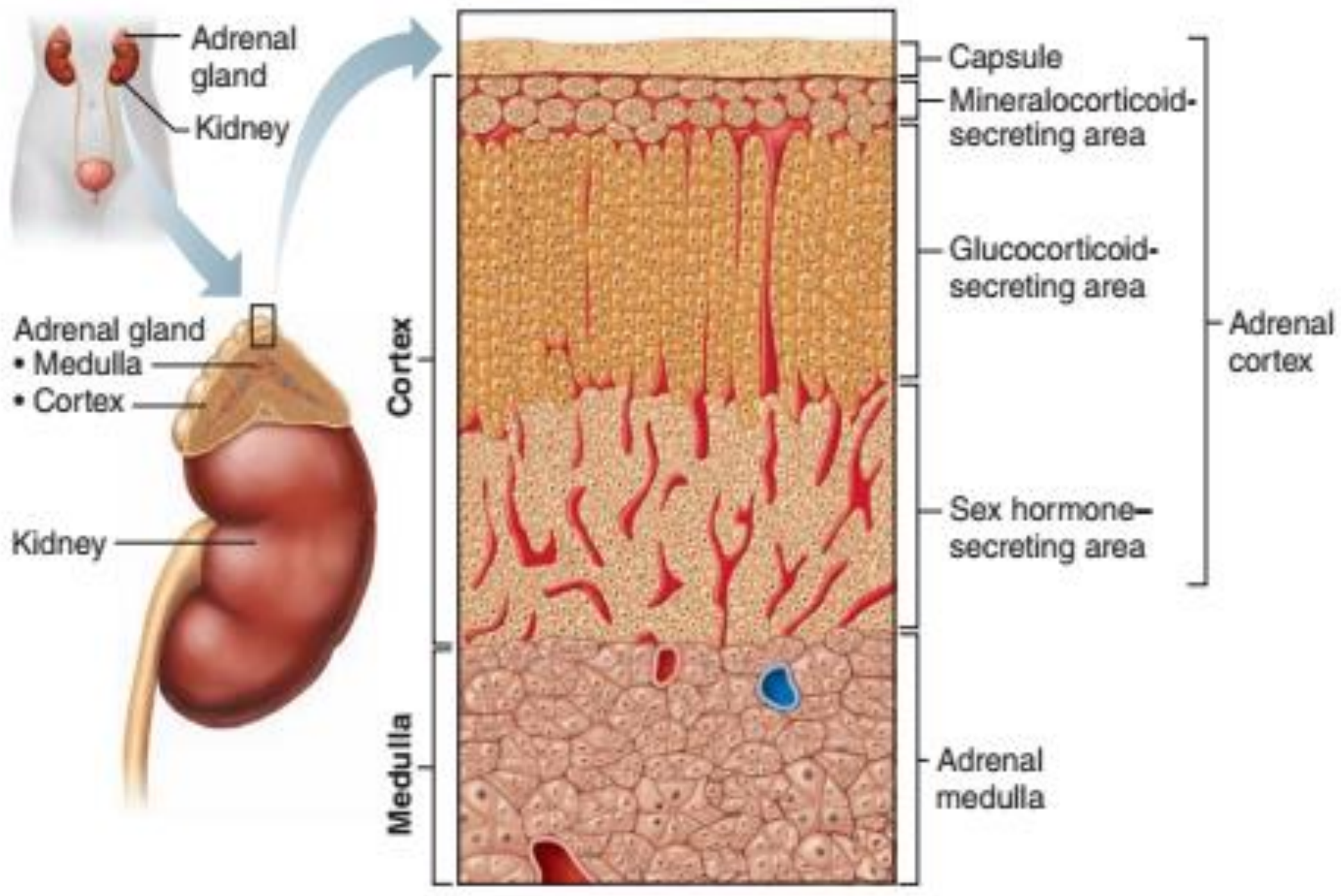

(c) ketabton.com: The Digital Library

Diagram of the blood supply to the pituitary gland

The hypophyseal portal veins begin in the capillary beds of the median eminence and infundibulum and end in the capillaries of the pars distalis.

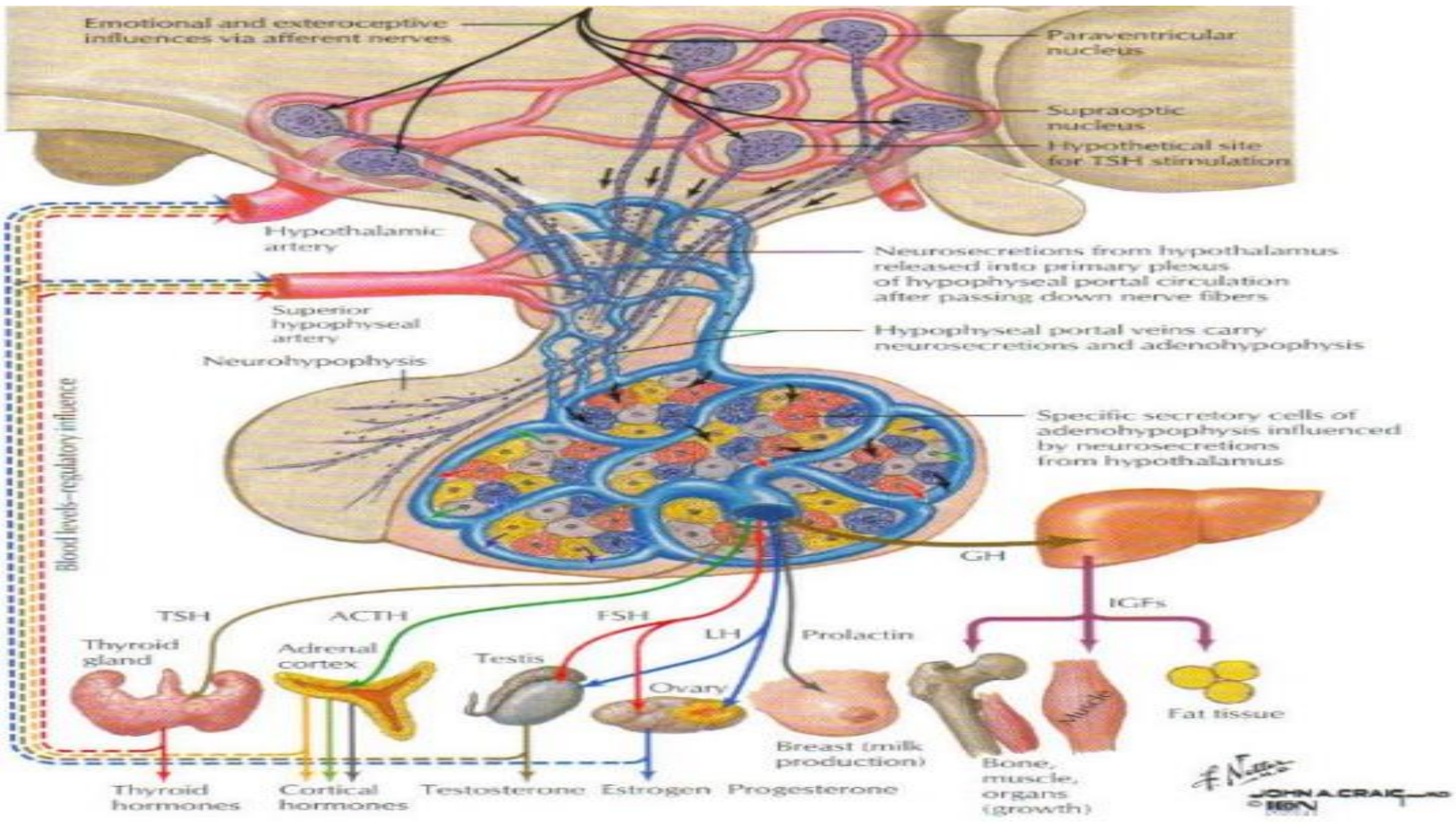

Development of the pituitary gland

This diagram shows sequential stages (a to c) in the development of the pituitary gland.

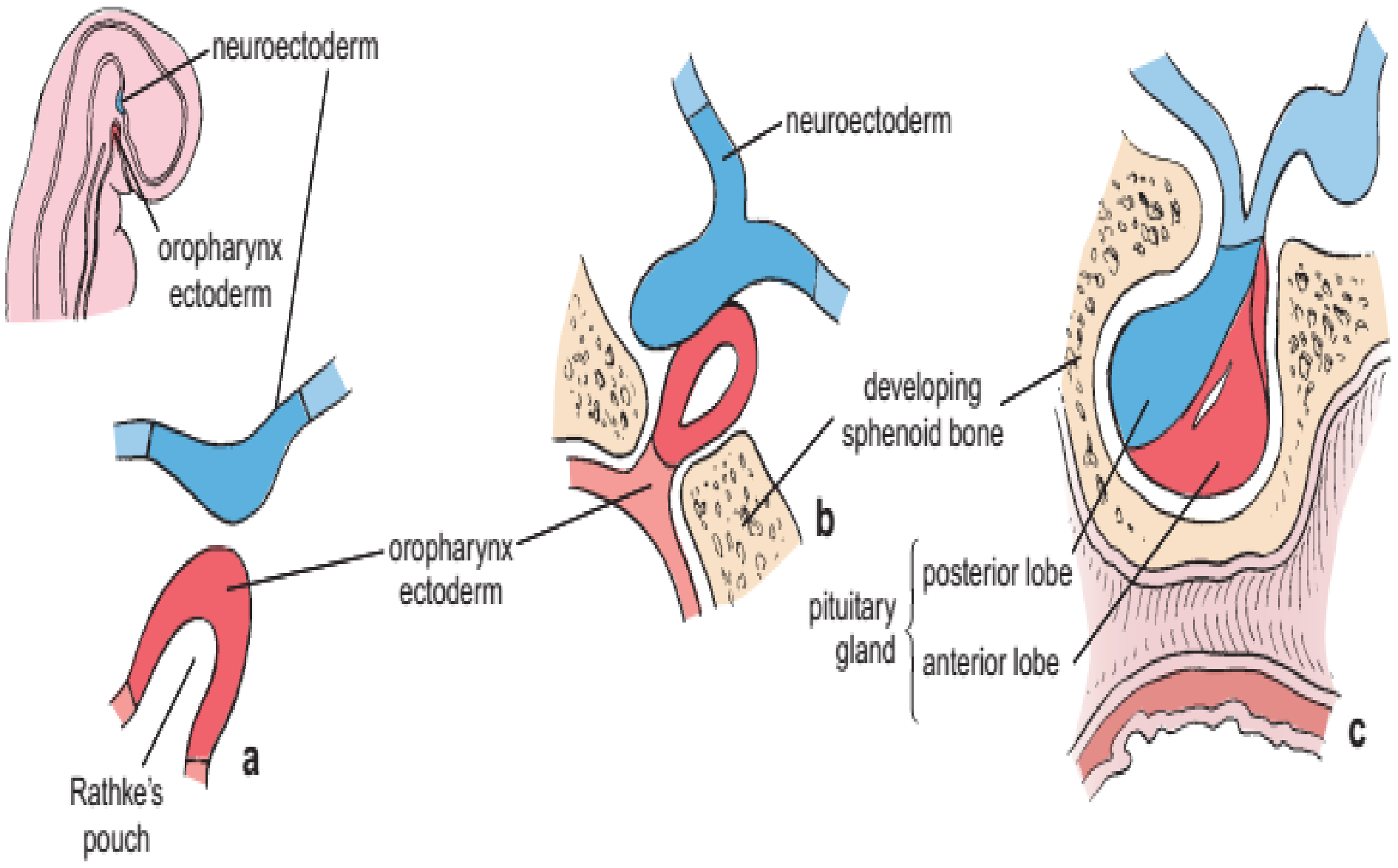

(c) ketabton.com: The Digital Library

Thyroid Gland

د اندوکراین سیستم له مهمو غداواتو څخه شمیرل کیږی چی د مری په قدامی برخه کی قرار لری.

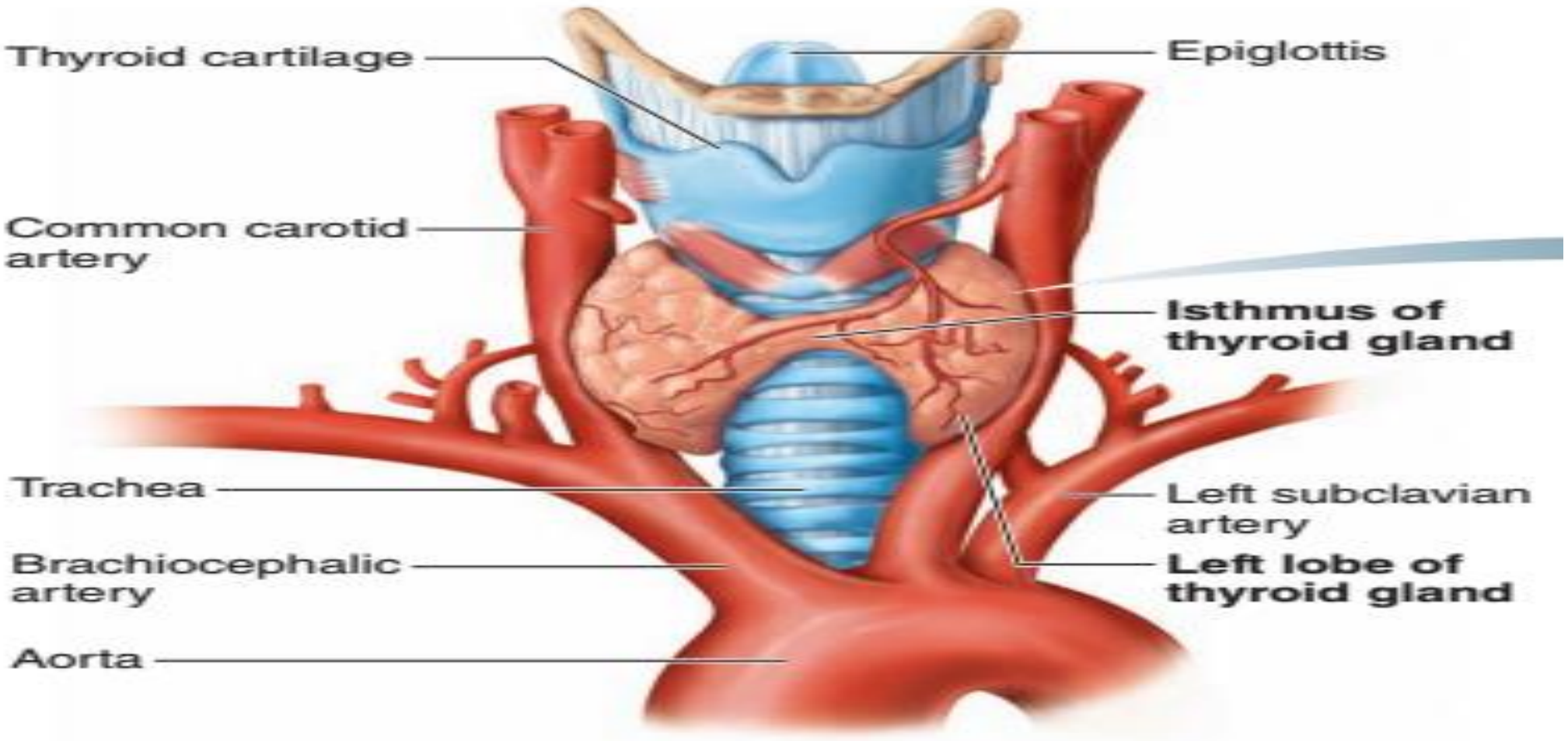

(a) Gross anatomy of the thyroid gland, anterior view

- Stromal layer

د بیرون څخه د یو کپسول په واسطه پوښل شوی ده کوم چی د Dense connective tissue څخه جوړ شوی دی او غدی ته یی استناد ورکړی دی. دغه کپسول یا Septa ته ننوځی او غده په Lobe او بیا په Lobule ویشی. دغه Lobe یی د Isthmus په واسطه سره وصل دی.

- Functional or Parenchymal layer

د یو Lobe په داخل کی خاص حجرات موجود دی، کوم چی یو Circular ساختمانونه جوړوی، ددوی په منځ کی هم په ډیر شمیر سره Capillary دی، دی هری حجری ته Follicular cells وایی.

ډیر Follicular cells سره یو ځای کیږی او د دوی په منځ کی خالیګاه پیدا کوی چی هغی ته Colloid space وایی.

Follicular cells د هستی او سایتوپلازم درلودونکی دی، یو تعداد یه Columnar cells وی او په ځینو ځایونو کی به Cuboidal cells وی.

د Columnar cells په سایتوپلازم کی Microvilli موجودی دی. ددی Microvilli په غاړو کی یو تعداد Granules موجود دی کوم چی د Thyroglobulin په نوم پروټین

(c) ketabton.com: The Digital Library

جوړوی. دا پروتین د هورمونونو په جوړیدو کی برخه اخلی، او خپل افرازات Colloid space ته اچوی.

ددی ځخه گردچاپیره Capillary تاو شوی دی. که د وینی په دوران کی Po_3، Cl، I، او کلسیم موجود وی نو دا به په Capillary کی Colloid space ته راځی.

که چیرته ایوډین د Colloid space ته راشی نو دوه مالیکوله ایوډین او یو مالیکول Thyroglobulin سره یوځای کیږی او Di Iodo thyronine جوړوی. او که چیرته بل ایوډین هم لاړ شی نو Tri Iodo thyronine یا T3 جوړوی. دا د تایراید غدی په واسطه جوړیږی او افرازیږی.

که چیرته Di Iodo thyronine موجود وی او دوه مالیکوله ایوډین ورسره نور یوځای شی نو Tetra Iodo thyronine یا T4 جوړوی. دا هورمونونه د بدن میتابولیزم کنترولوی.

که ایوډین ډیر وی نو Microvilli به یی بیرته جذبوی.

که د TSH هورمون زیات وی نو مشکل دادی چی Thyroglobulin به ټول زر د ایوډین سره یوځای شی نو فعالیت به یی زیات شی او لاندی حالت به رامنځته شی:

- Exophthalmic goiter
- Toxic goiter
- Colloid goiter

د Para follicular cells (C- cells) د Follicular cells ځخه شاته واقع دی او د Thyrocalcitonin هورمون په جوړیدو کی رول لری، دغه هورمون د کلسیم په مقدار کی رول لری.

Para thyroid Gland

د تایراید غدی په ځلورو خواو کی موقیعت لری تعداد یی هم ځلور دانی دی. د ساختمان له نظره هره غده د یو Thin capsule په واسطه پوښل شوی چی د هغه ځخه یو تعداد Blood capillary او Nerves یو ځای غدی ته داخلیږی. د غدی په Parenchyma کی دوه ډوله حجرات موجود دی:

- Principle cells (Chief cells)

د جسامت له نظره کوچنی حجرات دی کوم چی د PTH هورمون جوړوی، کله چی په وینه کی د کلسیم مقدار زیات شی نو دا هورمون یی هدوکو ته رسوی.

(c) ketabton.com: The Digital Library

- **Oxyphil cells**

د Storage وظیفه په غاړه لری.

Hormonal controls of ionic calcium levels in the blood

PTH and calcitonin operate in negative feedback control systems that influence each other.

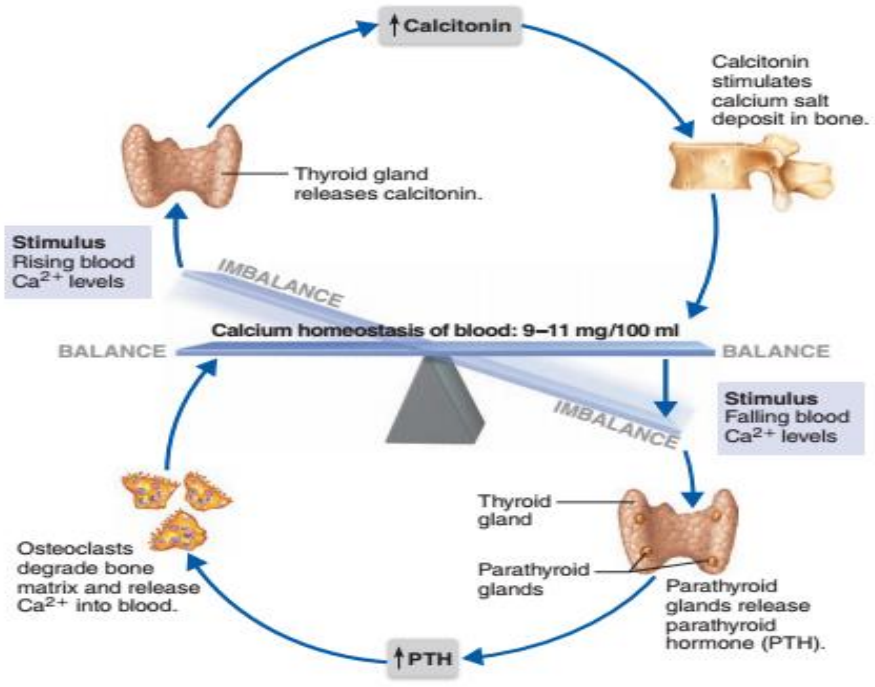

Adrenal or Supra Renal glands

هره غده د دوو برخو څخه جوړه ده چی یو یی Cortex چی نصواری رنګ لری او د Mesoderm څخه منشاء اخلی او بله یی Medulla برخه ده کومه چی خاکستری رنګ لری او د Neural tube څخه منشاء اخلی. هره غده د یو Fibrous capsule په واسطه پوښل شوی دی. د Septa له لاری کومه چی د Reticular fibers څخه جوړه ده Blood capillaries او Nerves د غدی داخل ته ننوځی.

- **Cortex adrenal**

د غدی اصلی برخه جوړوی او له دری طبقو څخه جوړه ده:

- **Zona glomerulosa**

یوه نازکه طبقه ده چی د Mineralocorticoids د افراز سبب ګرځی چی مثال یی Aldosterone دی.

- **Zona fasiculata**

یوه ضخیمه طبقه ده، چی د Glucocorticoids مواد افرازوی چی مثال یی Cortisol دی.

- **Zona reticularis**

ددی طبقی حجرات ښځینه جنسی هورمونونه د Estrogen او Progesterone او نارینه جنسی هورمون Testosterone افرازوی.

(c) ketabton.com: The Digital Library

Medulla adrenal

ددی طبقی حجرات بیضوی او یا څو ضلعی حجرات دی چی د گروپونو په شکل قرار لری او د Blood capillaries په واسطه پوښل شوی دی. ددی حجراتو په سایتوپلازم کی یو تعداد ذرات وجود لری چی د Potassium bichromate په واسطه په نصواری رنګ لیدل کیږی نو ځکه د Chromaffin cells یا Pheochrome cells په نوم هم یادیږی. د حجراتو په سایتوپلازم کی یی دوه قسمه دانی لیدل کیږی چی یو ډول یی Norepinephrine افرازوی او بل یی Epinephrine افرازوی.

د Chromaffin cells څخه بغیر د غدی په Medulla برخه کی Autonomic ganglion cells هم وجود لری.

Chromaffin system or Para ganglia

یو تعداد پراګنده حجرات دی چی د Adrenal د غدی د Medulla د حجراتو سره شباهت لری. ددی حجراتو لوی ګروپ د Para aortic bodies of zuckerkandle او Carotid & Aortic bodies څخه عبارت دی.

Pineal body or Epiphysis

دا د یوی ساقی په واسطه د دماغ له دریم بطین سره وصل دی. د ساختمان له نظره د Pinealocyte او د Neuroglia له حجراتو څخه جوړ شوی دی.

Corpora Arnacea or Acervulus دا ډیر سخت اجسام دی چی جسامت او تعداد یی فرق لری، چی د Serotonin او Melatonin مواد تولیدوی.

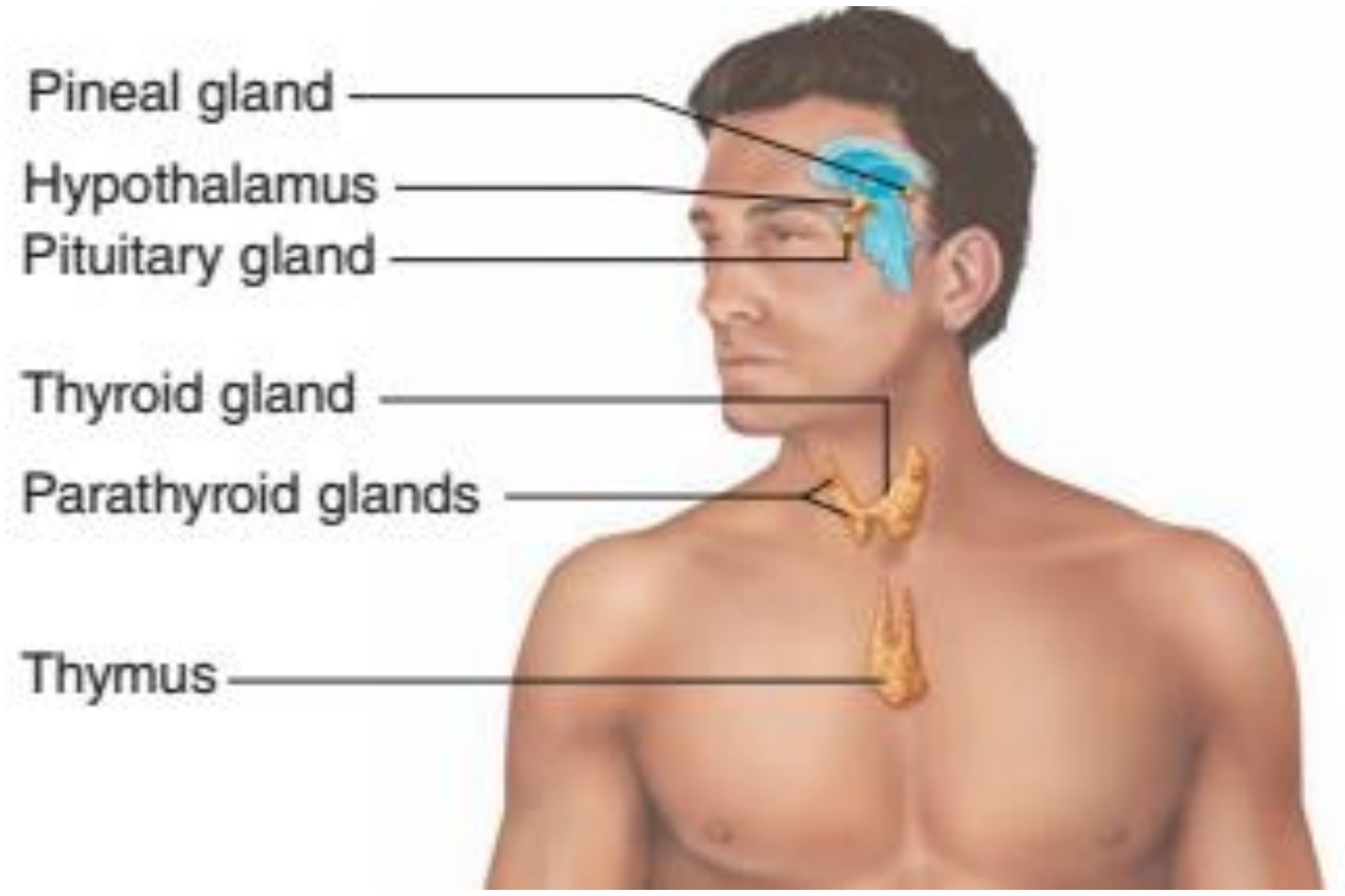

(c) ketabton.com: The Digital Library

نوولسم فصل

Female Reproductive system ښځینه تناسلی سیستم

The Female Reproductive System

د ښځینه تناسلی سیستم

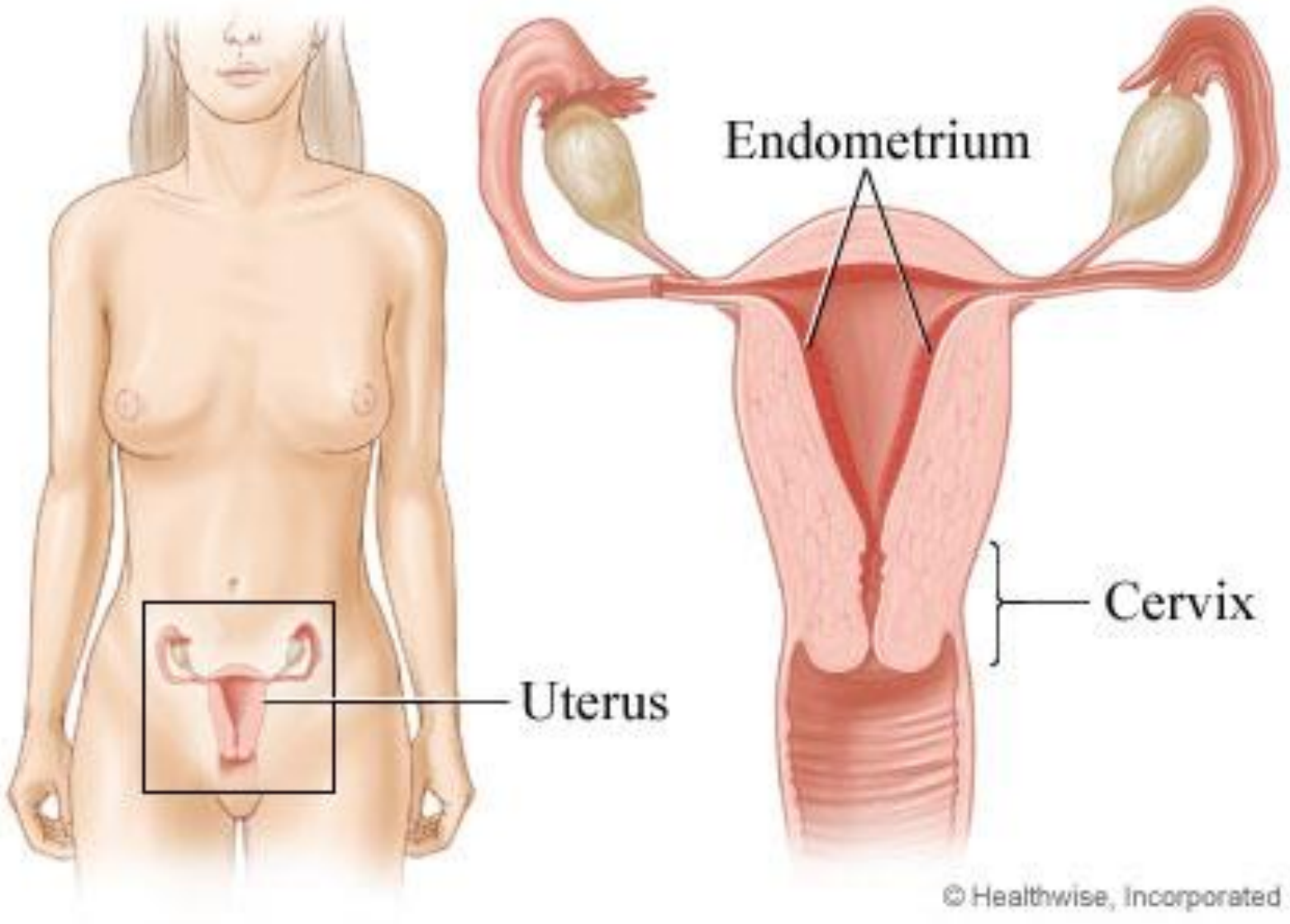

ښځینه تناسلی سیستم له دوه برخو څخه جوړ شوی دی:

- **Internal genitalia**

چی په دی کی لاندی غړی شامل دی:

- Fallopian tube
- Ovary
- Uterus
- Vagina

(c) ketabton.com: The Digital Library

External genitalia

چې د Vulva په نوم هم یادیږی لاندی غړی په کی شامل دی:

- Clitoris
- Labia majora
- Labia minora
- Vestibule
- Genital glands

ددی سیستم وظیفه د Female gamete تولید(Ovum) د Oogenesis د عملیی په واسطه د (Spermatozoa)Male gamete اخستل، همدارنګه په Fetal development کی رول لری، او وروسته له ولادت ښځه د Mammary glands په واسطه د ماشوم تغذیه یعنی شیدو جوړولو کی رول لری.

Internal Genitalia

Ovary

تخمدان

ددی دنده Oogenesis یعنی د ovum جوړیدل دی، همدارنګه دوه نور هورمونونه هم جوړوی چی هغه هورمونونه په تیونو یا Breast باندی تاثیر کوی او په نتیجه کی یی د ماشوم لپاره شیده جوړیږی. دا برخه هم د اندوکراین او هم د ایکزوکراین افراز لری، 4cm طول، 2cm عرض او 1cm ضخامت لری.

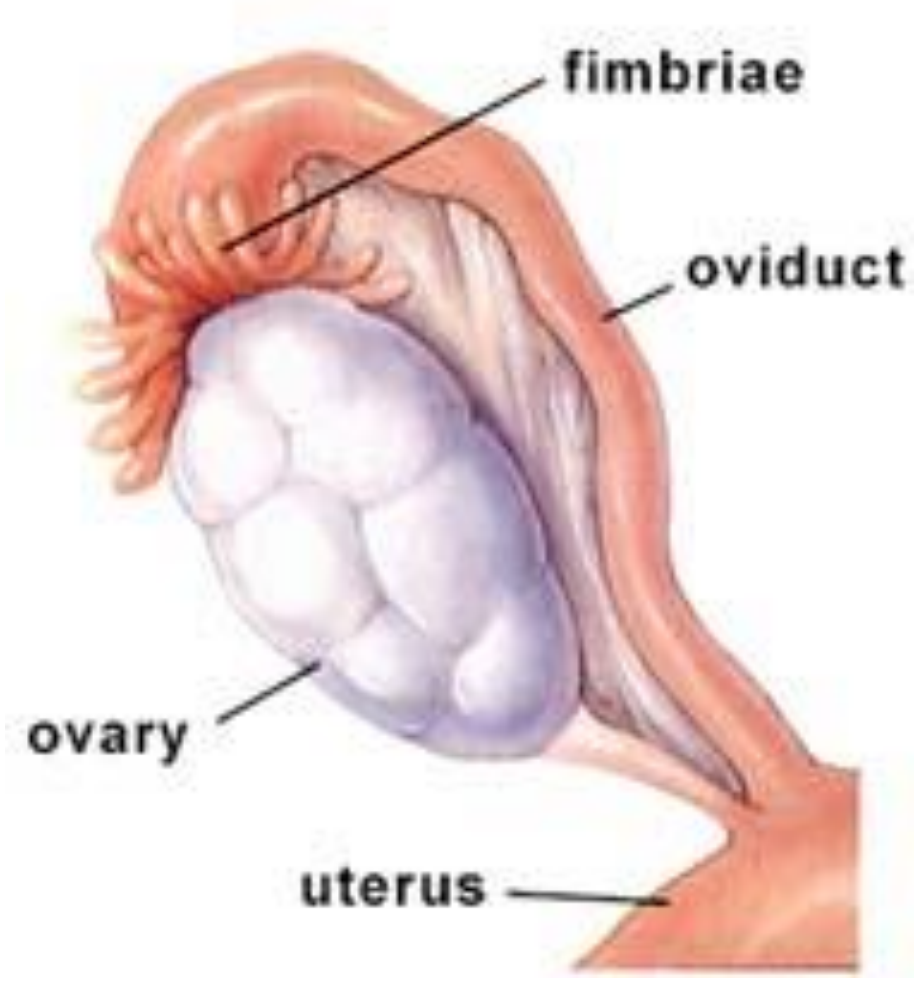

هر تخمدان د Peritoneum په واسطه چی Meso ovarium نومیږی پوښل شوی دی.

(c) ketabton.com: The Digital Library

د Ovary طبقې د خارج څخه داخل خوا ته په لاندې ډول دي:

- Germinal epithelium (Cuboid)
- Tunica Albuginea
- Cortex
- Medulla

Medulla Ovary

د تخمدان مرکزي برخه ده چې د Dense connective tissue څخه جوړه شوې ده چې په کې Blood capillaries، Lymph capillaries، Nerves او Smooth muscle لیدل کیږي.

Cortex Ovary

دا برخه د Tunica albuginea څخه لاندې قرار لري، چې د Stroma او Follicles څخه جوړه شوې ده.

Stroma یې د Fibroblast، Smooth muscle او Connective tissue څخه جوړه شوې ده. د Stroma څخه علاوه په قشر کې یو تعداد Follicles لیدل کیږي. ددې Follicles مختلف شکلونه د Menstrual cycle په مختلفو مراحلو کې وجود لري، یعنې د بلوغ څخه مخکې Primary follicles، د جنسي تکامل په وخت کې Growing follicle، د تنبیض په وخت کې Mature graffian follicles او بلاخره د هغه نهایي محصولات Corpus luteum او Atretic follicles لیدل کیږي. او د Menopause د دورې څخه وروسته اخیرنی Follicles له منځه ځي او قشر په یوه Dense connective tissue بدلیږي.

Follicle Development

Histologically, three basic types of ovarian follicles can be identified on the basis of developmental state:

- primordial follicles;
- growing follicles which are further subcategorized as primary and secondary (or antral) follicles; and
- mature follicle or Graffian follicles.

(c) ketabton.com: The Digital Library

Primordial follicle (fetal life)

Schematic drawing of a primordial follicle shows the oocyte arrested in prophase of the first meiotic division. The oocyte is closely surrounded by a single layer of squamous follicle cells. The outer surface of these cells is separated from the connective tissue by a basal lamina. The cytoplasm contains characteristic organelles, as seen with the electron microscope, including a Balbiani body, annulate lamellae, and small spherical mitochondria.

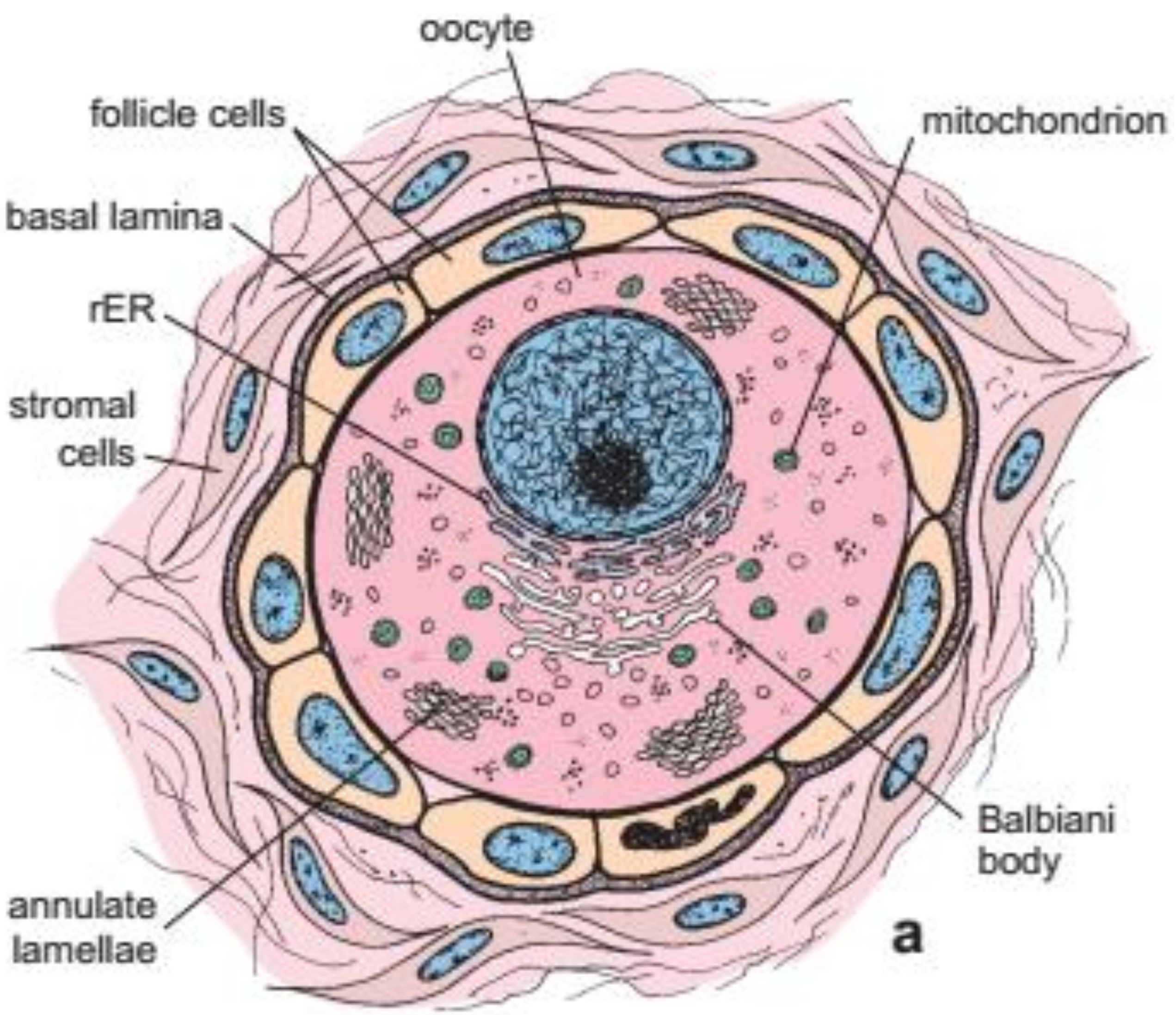

PRIMORDIAL FOLLICLE

(c) ketabton.com: The Digital Library

د Ovary د Follicles جوړښت

Primary Follicle

دا د یو نابالغه Ovum یا Oogonium څخه عبارت دی چې یوی طبقی هموارو حجراتو په واسطه چې Follicular cells نومیږی احاطه شوی دی. دا Follicular cells په Basal lamina باندی استناد لری، او ددی عشاء په واسطه د Cortex د Stroma څخه جدا کیږی.

ددی Follicles تعداد د تولد په وخت کی د 600000-800000 پوری رسیږی، خو د Menopause په دوره کی دا Follicles له منځه ځی.

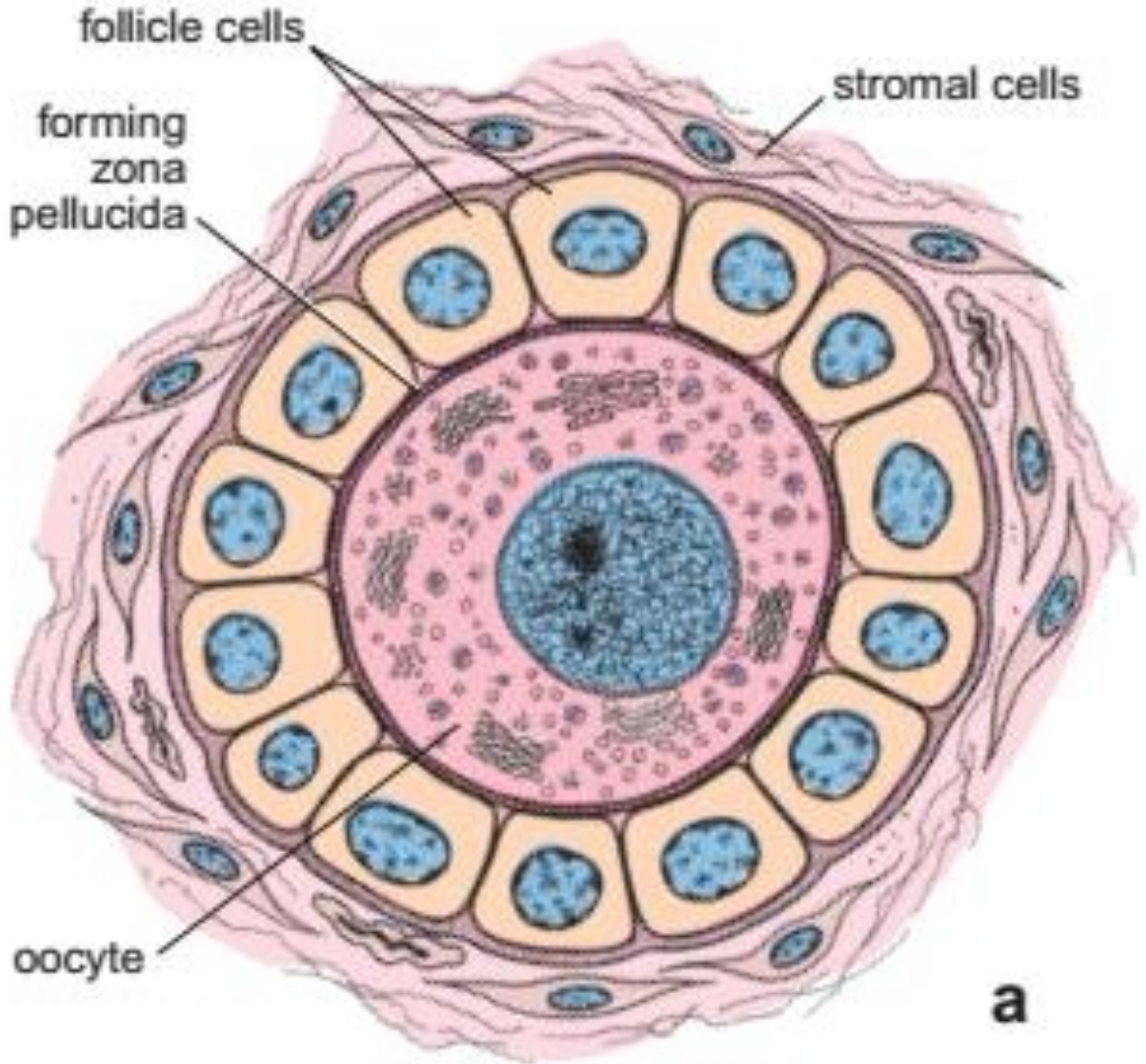

PRIMARY FOLLICLE

Growing Follicles

په دی مرحله کی هم تخمه او هم Follicular cells تکامل کوی، د تخمی جسامت زیات او د یوی Glycoprotein طبقی په واسطه چې Zona pellucida نومیږی احاطه کیږی، د Follicular cells په ابتدا کی په Cuboid cells او بیا په Columnar cells بدلیږی او د طبقاتو شمیر یی زیاتیږی. وروسته د Follicular cells په منځ کی یو تعداد کوچنی خالیګاوی منځ ته راځی چې هغی ته Antrum وایی او په دی کی د Follicular fluid موجوده وی. Antrum د یو برجسته ساختمان په شکل ظاهریږی چې د Cumulus Oophorus نومیږی، وروسته د Cumulus Oophorus د تخمی په شاوخوا کی شعاعی شکل غوره کوی چې د Corona Radiata په نوم یادیږی. هغه Follicular cells چې د

(c) ketabton.com: The Digital Library

Antrum په شاوخوا کی لیدل کیږی د Zona granulosa په نوم یادیږی. په دی وخت کی د فولیکول شاوخوا Stroma یو کپسول جوړوی چی د Theca folliculi په نوم یادیږی. دا کپسول بیا دوه برخی لری:

- Theca externa خارجی برخه
- Theca interna داخلی برخه

همدرانګه په دی مرحله کی د Estrogen هورمون هم جوړیږی، دی مرحلی ته Pre Progestative stage هم وایی.

Secondary Follicle

a. Schematic drawing of a secondary follicle showing the fluid-filled antrum, which arises by the coalescence of small fluid-filled cavities among the granulosa cells. Note that this actively growing follicle has many dividing granulosa cells. Call-Exner bodies appear at this stage. The *wedge-shaped enlargement* of the *shadowed area* depicts the relationship of the granulosa cells, basal lamina, and the theca interna and theca externa. The theca interna cells differentiate into highly vascularized, steroid-producing cells. The theca interna is surrounded by an outer layer of stromal cells called the *theca externa*.

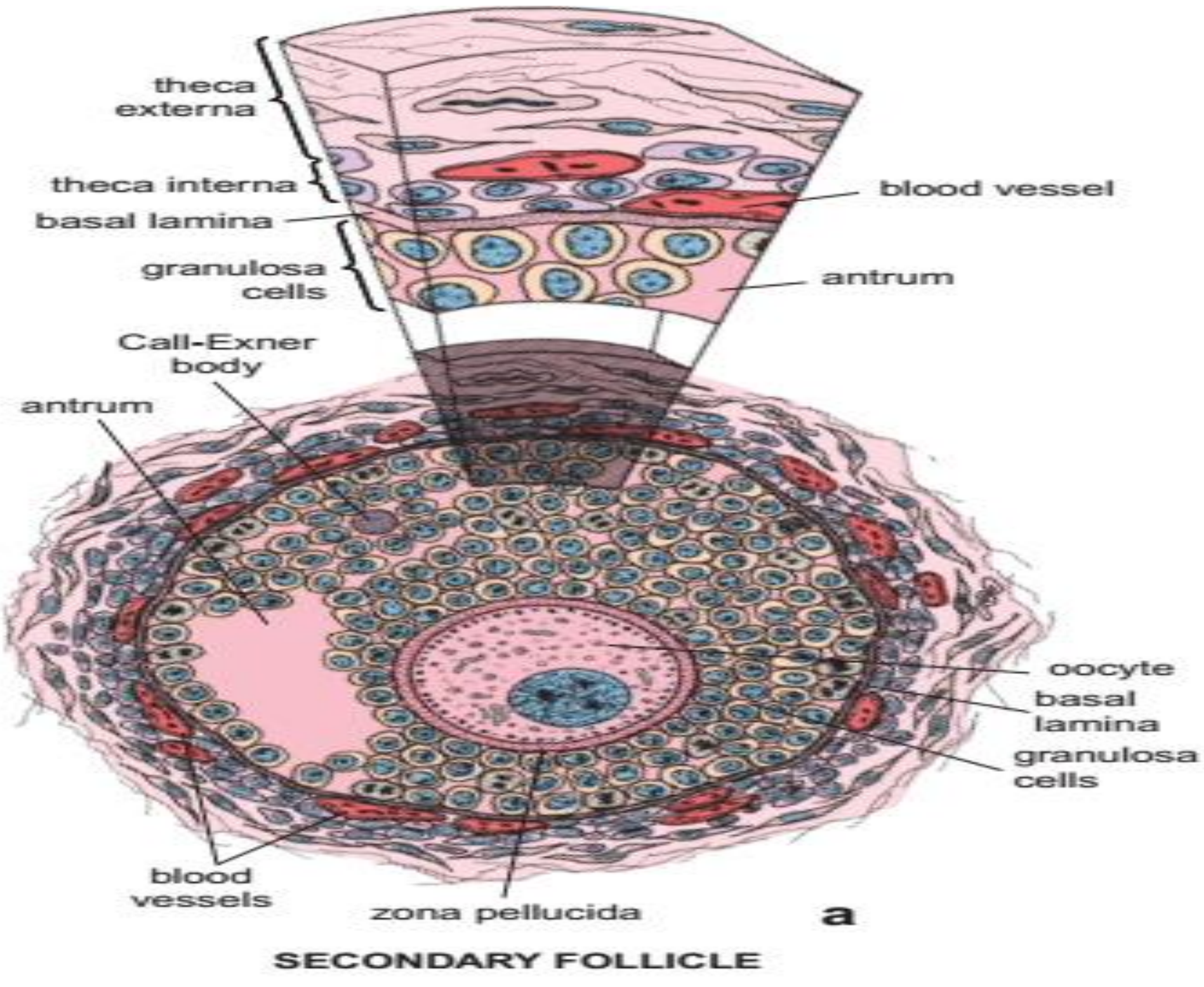

(c) ketabton.com: The Digital Library

Mature Graffian follicle

دا فولیکول د 10-14 ورځو کی خپل نهایی تکامل ته رسیږی، چی قطر یی 10mm دی، د تخمدان هغه برخه چی دا فولیکول د هغه څخه تبارز کوی د Stigma په نوم یادیږی.

په دی برخه کی د Tunica albuginea او Follicular cells نازک، د Antrum fluid مقدار زیات، د Zona pellucida ضخامت هم زیات او په نتیجه کی د Ovulation سبب گرځی.

<u>The mature or Graffian follicle contains the mature secondary oocyte.</u>

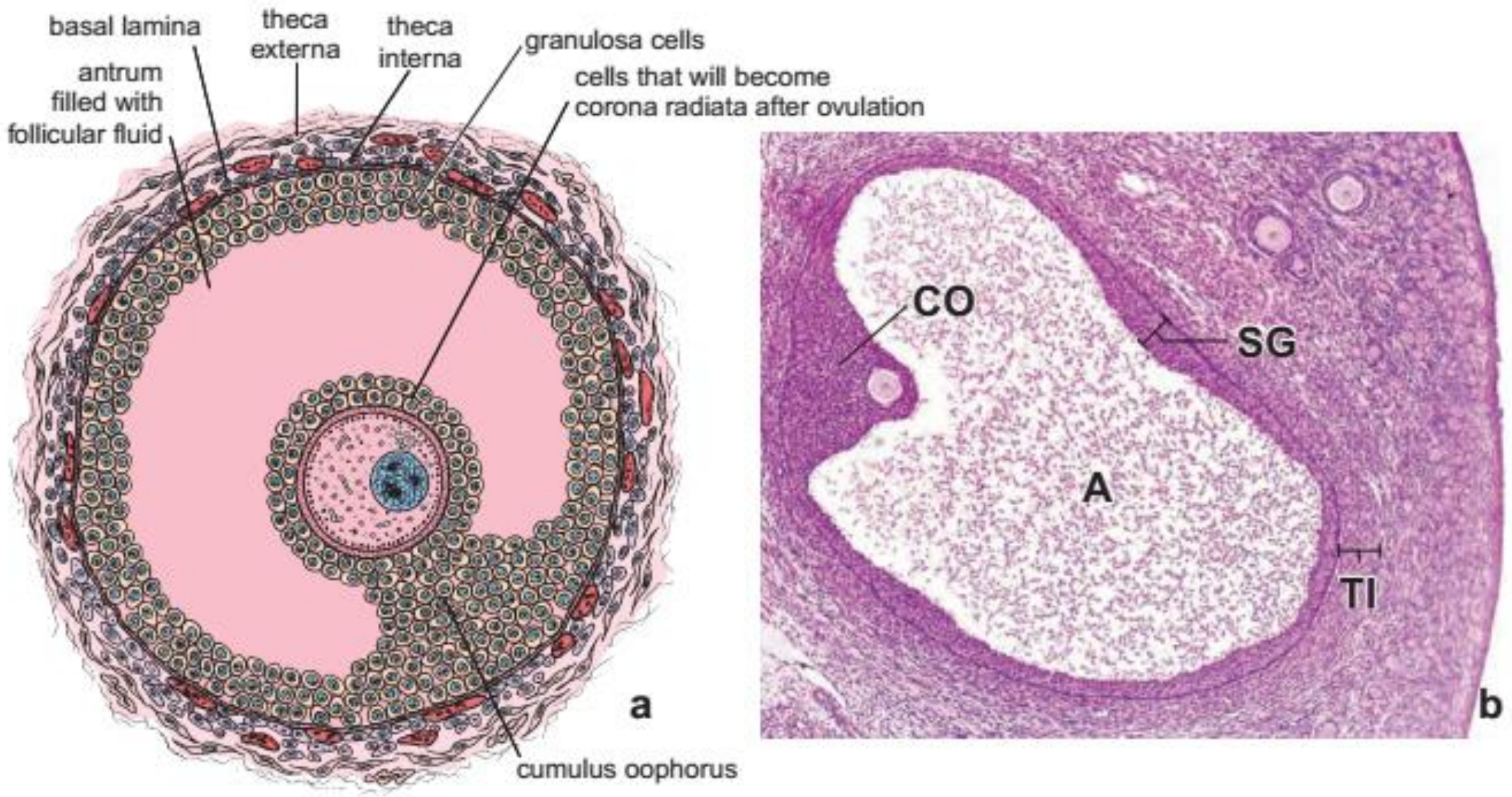

MATURE GRAAFIAN FOLLICLE

Corpus Luteum

د Ovulation څخه وروسته د فولیکول جدار راټول او دغه موقت غدوی ساختمان جوړوی یعنی د Zona granulosa حجرات په granulosa Lutein cells باندی بدلیږی. د Theca interna حجرات هم په Theca lutein cells باندی بدلیږی. که چیری Ovum القاح نه شی نو Corpus luteum په نهمه ورځ خپل اعظمی تکامل ته رسیږی، او بیا وروسته په Degeneration باندی معروض کیږی، چی دا ډول Corpus luteum د Corpus luteum of Menstruation په نوم یادیږی، او که چیری Ovum القاح شی نو Corpus luteum غټیږی او د حمل د دوران تر نیمایی پوری دوام کوی چی د Corpus luteum of Pregnancy په نوم یادیږی. کله چی دا ډول Corpus luteum په Degeneration باندی معروض شی د هغه څخه یو لوی Corpus albicans باقی پاتی کیږی.

(c) ketabton.com: The Digital Library

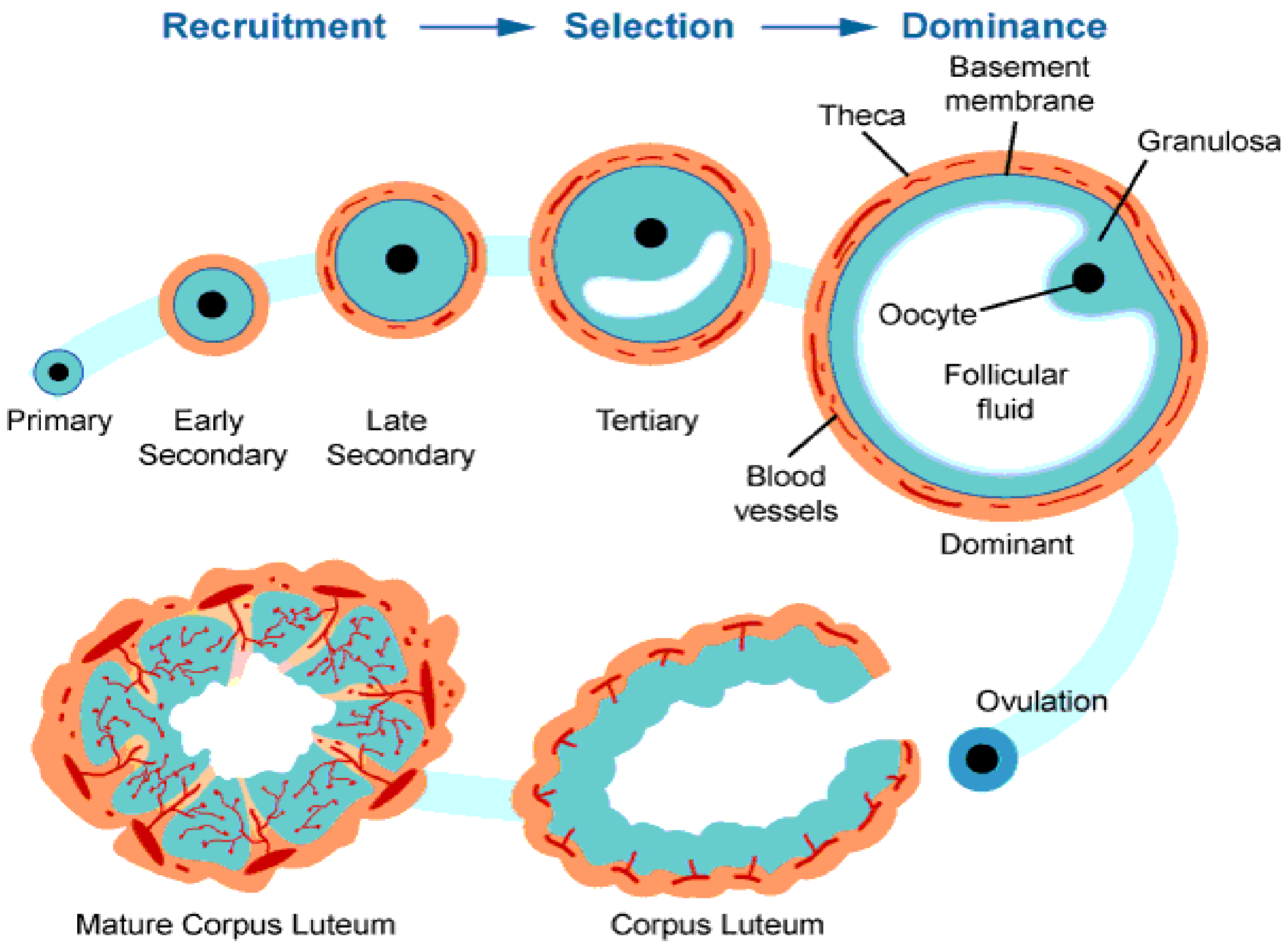

Atresia of Follicles

د ښځی دجنسی فعالیت دوره تر 30 کالو په شاوخوا کی ده چی په دی دوران کی په هره میاشت کی یو ځل تخمه ازادیږی، یعنی په مجموعی دول د جنسی فعالیت په دوران کی 400 دانی Primary follicles د بلوغ او یا د پخوالی مرحلی ته رسیږی، نور تول فولیکولونه Degeneration کوی چی Atresia of follicles ورته ویل کیږی یعنی ابتدا تخمه او Follicular cells استحاله کوی او حاصل شوی جسم د Corpus atretica په نوم یادیږی.

Ovulation

کله چی Follicle خپل نهایی تکامل ته ورسیږی د Follicle فشار د Follicular fluid د زیاتوالی له کبله زیات او د Stigma په ناحیه کی د Follicle جدار او د تخمدان جدار نازک او په نتیجه کی Ovum د Corona radiate د حجراتو سره یوځای د تخمدان د جدار څخه ازادیږی، چی دی حالت ته Ovulation وایی، او په هره میاشت یا 28 ورځو کی یو ځل صورت نیسی، په هر ځل کی صرف یوه تخمه او بعضی وختونه دوه تخمی هم ازادیږی. ادا تخمه د 24 ساعتونو لپاره د القاح قابلیت لری او د هغه څخه وروسته بیا تخریب کیږی.

Ovulation اکثره وخت د Menstruation cycle په 14 ورځ کی صورت نیسی.

(c) ketabton.com: The Digital Library

ازاده شوی تخمه یوه نابالغه تخمه ده یعنی Secondary Oocyte په مرحله کی ده خو ددی لپاره چی د القاح توانایی پیدا کړی باید خپل تکامل په Fallopian tube کی تکمیل کړی.

یعنی کله چی Spermatozoa د Secondary Oocyte ته داخلی شی دا تخمه فعالیږی او خپل ویش تکمیلوی او په بالغه تخمه باندی بدلیږی.

Diagram illustrating changes that occur during growth, maturation, and fertilization of the oocyte.

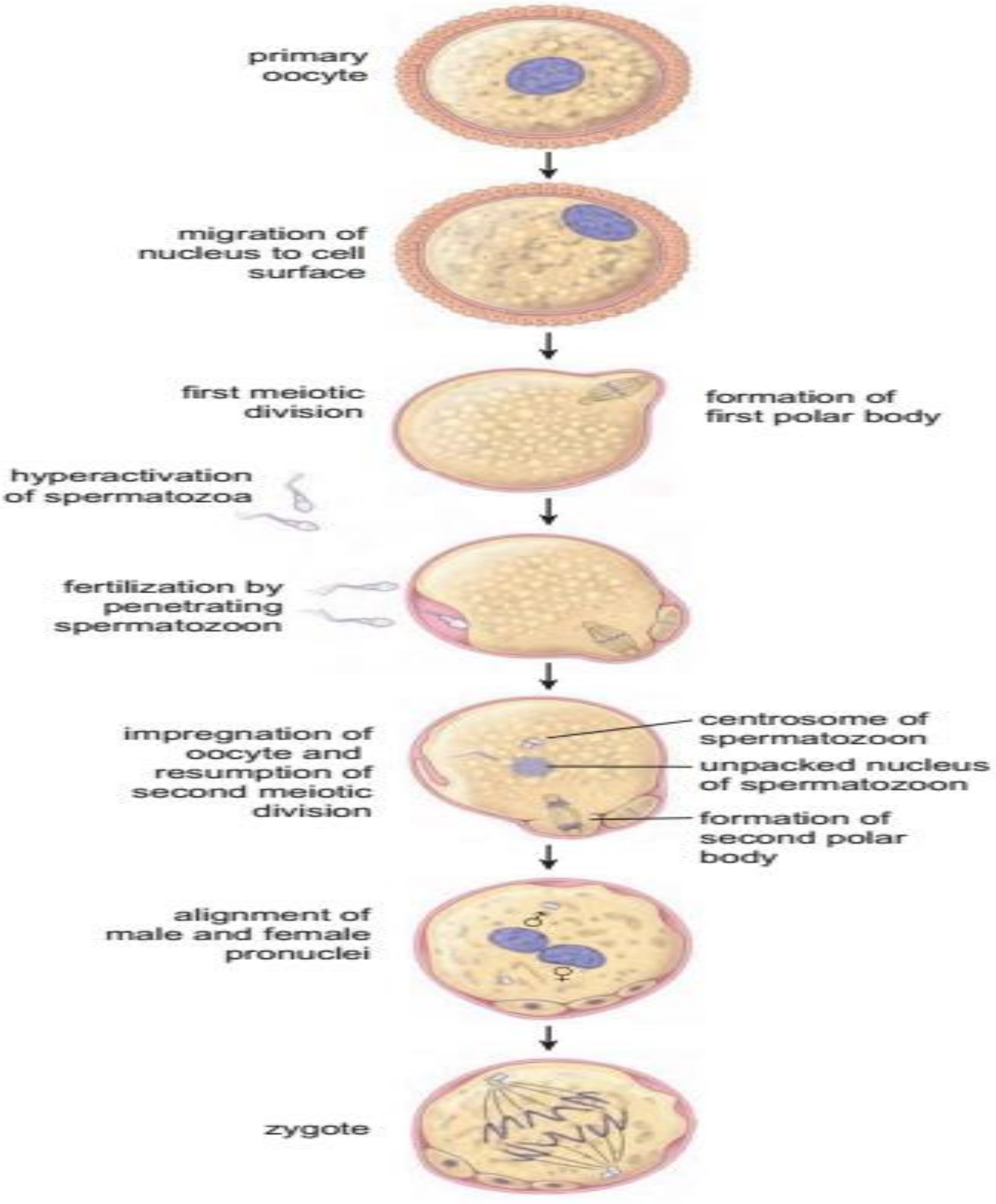

(c) ketabton.com: The Digital Library

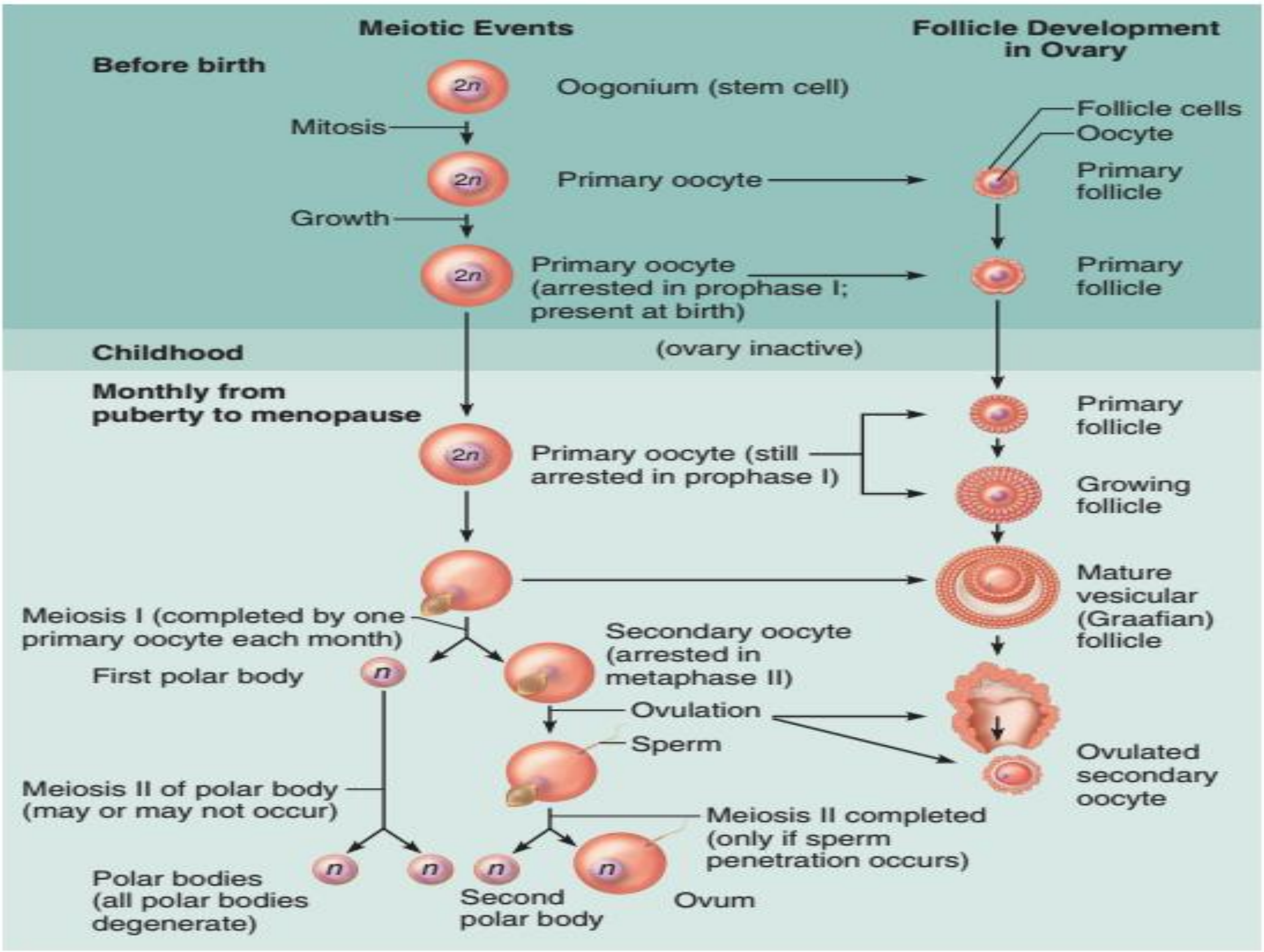

Hormones of the Ovary

په Follicular phase کی د Estrogen هورمون د Growing follicle په واسطه او په Luteal phase کی د Progesterone هورمون د Corpus luteum په واسطه افرازیږی.

Oviducts or Fallopian Tube

نفیرونه

دوه عدده تیوب مانند ساختمانونه دی چی د Ovary او Uterus په منځ کی قرار لری دا تیوب د Broad ligament په واسطه له Uterus سره نښتی دی، د 12-15cm اوږودوالی لری او 1cm قطر لری. دا تیوب د څلورو برخو څخه جوړ شوی دی:

(c) ketabton.com: The Digital Library

- Infundibulum

قیف مانندہ ساختمان دی چی نهایی برخه یی د یو تعداد ریشه مانندہ ساختمانونو چی د Fimbria په نوم یادیږی لری. د تخمی د ازادیدو په وخت کی له Ovary سره تماس پیدا کوی.

- Ampulla

د تیوب 2/3 برخه تشکیلوی، جدار یی نازک دی، او اکثره د نارینه او ښځینه ګامیتونه په دی ساحه کی سره یوځای کیږی.

- Isthmus

د تیوب یوه نری او تنګه برخه ده چی جدار یی ضخیم دی.

- Intramural or Interstitial portion

د تیوب دا برخه د Uterus په جدار کی قرار لری چی جوف یی وړوکی او جدار یی ډیر ضخیم دی.

هستولوژیک جوړښت یی:

■ Tunica mucosa

لاندی برخی لری:

- Epithelium

اپیتیل یی Simple columnar epithelium دی، چی یو تعداد Cilia لرونکی حجرات لری او یو تعداد حجرات یی Mucus glands لری، د Cilia لرونکی حجرات یی د Ovum په انتقال کی رول لری، او Mucus glands یی د Lubrication دندی سرته رسوی.

- Lamina Propria

دا طبقه د منضم نسج څخه جوړه شوی ده.

■ Tunica Muscularis

د دوو طبقو Smooth muscle څخه جوړه ده. Internal layer یی د Circular smooth muscle څخه او External layer یی د Longitudinal smooth muscle څخه جوړه ده.

(c) ketabton.com: The Digital Library

Tunica Serosa ■

د Broad ligament په واسطه پوښل شوی کوم چی د Mesothelium او Loss connective tissue څخه جوړ شوی دی.

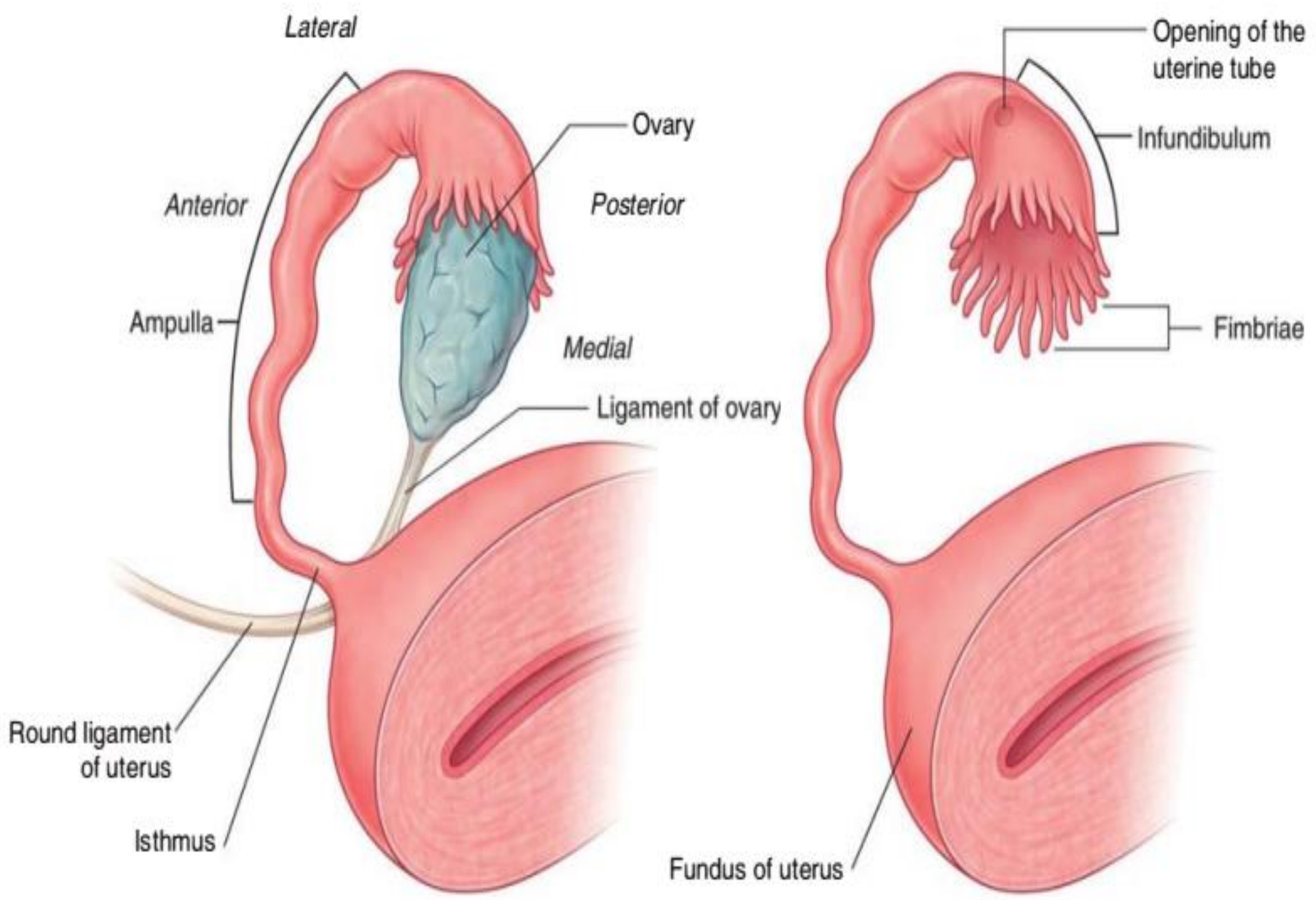

Photomicrograph of a human uterine tube

a. This cross section is near the ampulla region of the uterine tube. The mucosa is thrown into extensive folds that project into the lumen of the tube. The Muscularis is composed of a thick inner layer of circularly arranged fibers and an outer layer of longitudinal fibers. Note several branches of the uterine and ovarian arteries (*BV)* that travel along the uterine tube.

b. The lumen of the tube is lined by a simple columnar epithelium composed of ciliated cells (above the point of the *arrow*) and non-ciliated cells (below the point of the *arrow*).

(c) ketabton.com: The Digital Library

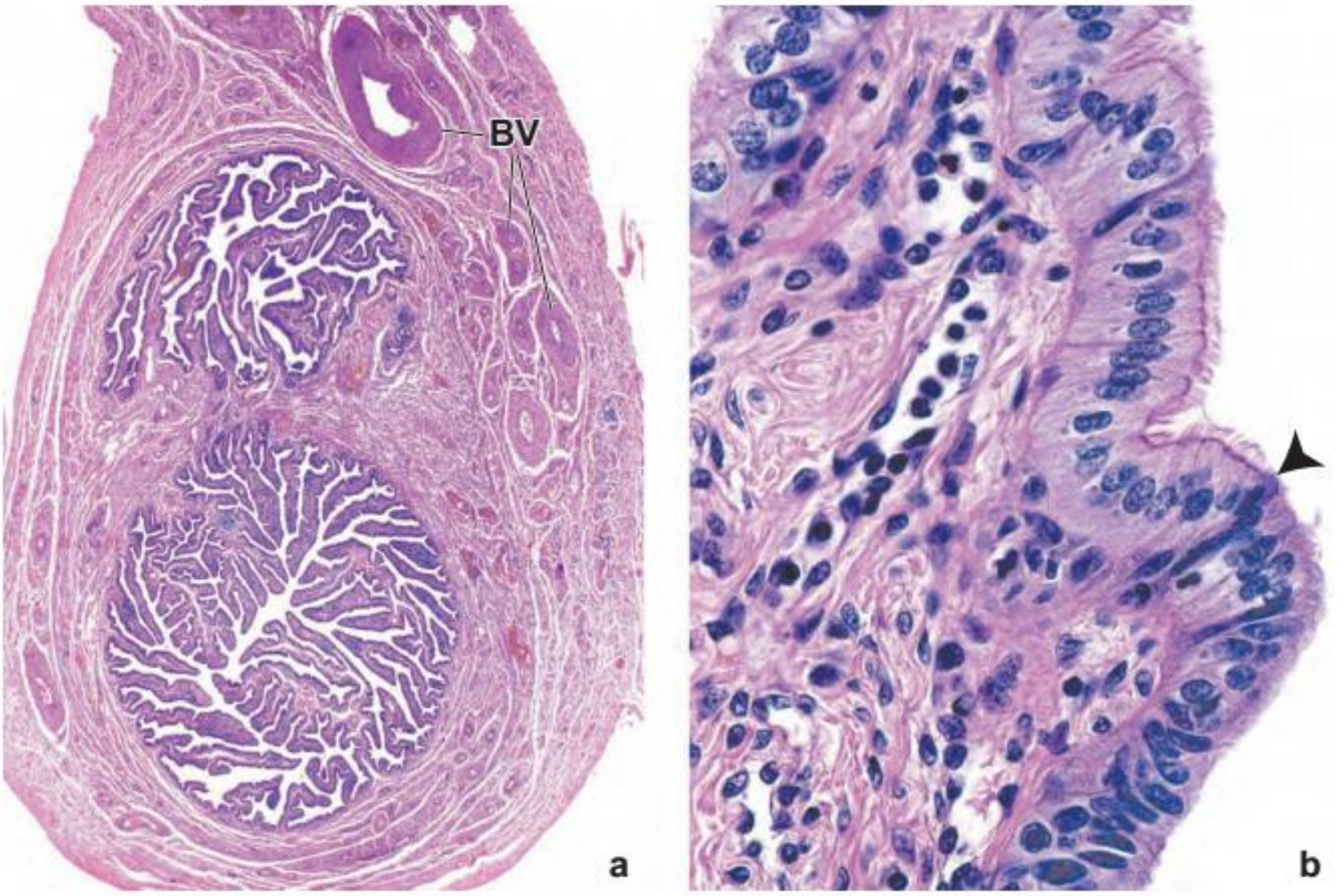

Uterus

رحم

دا برخه د **Vagina** او **Oviduct** ترمنځ قرار لری، **7cm** طول، **5cm** عرض او **2-3cm** ضخامت لری، چی پورتنی برخه یی عریضه ده او د **Corpus** یا **Body** په نوم یادیږی، لاندینی برخه یی استوانه یی شکل لری او د **Neck or cervix** په نوم یادیږی، چی ددی برخی یو قسمت په **Vagina** کی تبارز کوی او د **Portio Vaginalis** په نوم یادیږی، او هغه برخه چی د **Body** او **Cervix** ترمنځ قرار لری د **Isthmus** په نوم یادیږی.

نسجی جوړښت یی په لاندی ډول دی:

- **Perimetrium**

یوه **Serous** طبقه ده چی د رحم دواړو خواو ته د **Broad ligament** په واسطه امتداد لری.

(c) ketabton.com: The Digital Library

Myometrium

د Smooth muscle یوه ضخیمه طبقه ده چی د 10-15mm پوری ضخامت لری، او د عضلی الیافو په منځ کی یی منضم نسج پروت دی. دا عضلی حجرات د حاملګی په دوران کی اوږده او تعداد یی زیاتیږی، دردناکه حیض هم ددی پوری تړلی دی. دا عضلات په دریو طبقو کی قرار لری:

- Stratum sub vascular

داخلی طبقه ده چی د Longitudinal fibers څخه جوړه شوی ده.

- Stratum vascular

یوه ضخیمه Circular طبقه ده.

- Stratum supra vascular

یوه نازکه Longitudinal طبقه ده چی په خارج کی قرار لری.

Endometrium

د رحم د جسم دا طبقه د یو Columnar epithelium په واسطه پوښل شوی ده، Lamina Propria تر اپیتیل لاندی او د غداواتو په منځ کی قرار لری او د منضم نسج څخه جوړه ده.

دا طبقه دوه برخی لری:

- Functional layer
- Basal layer

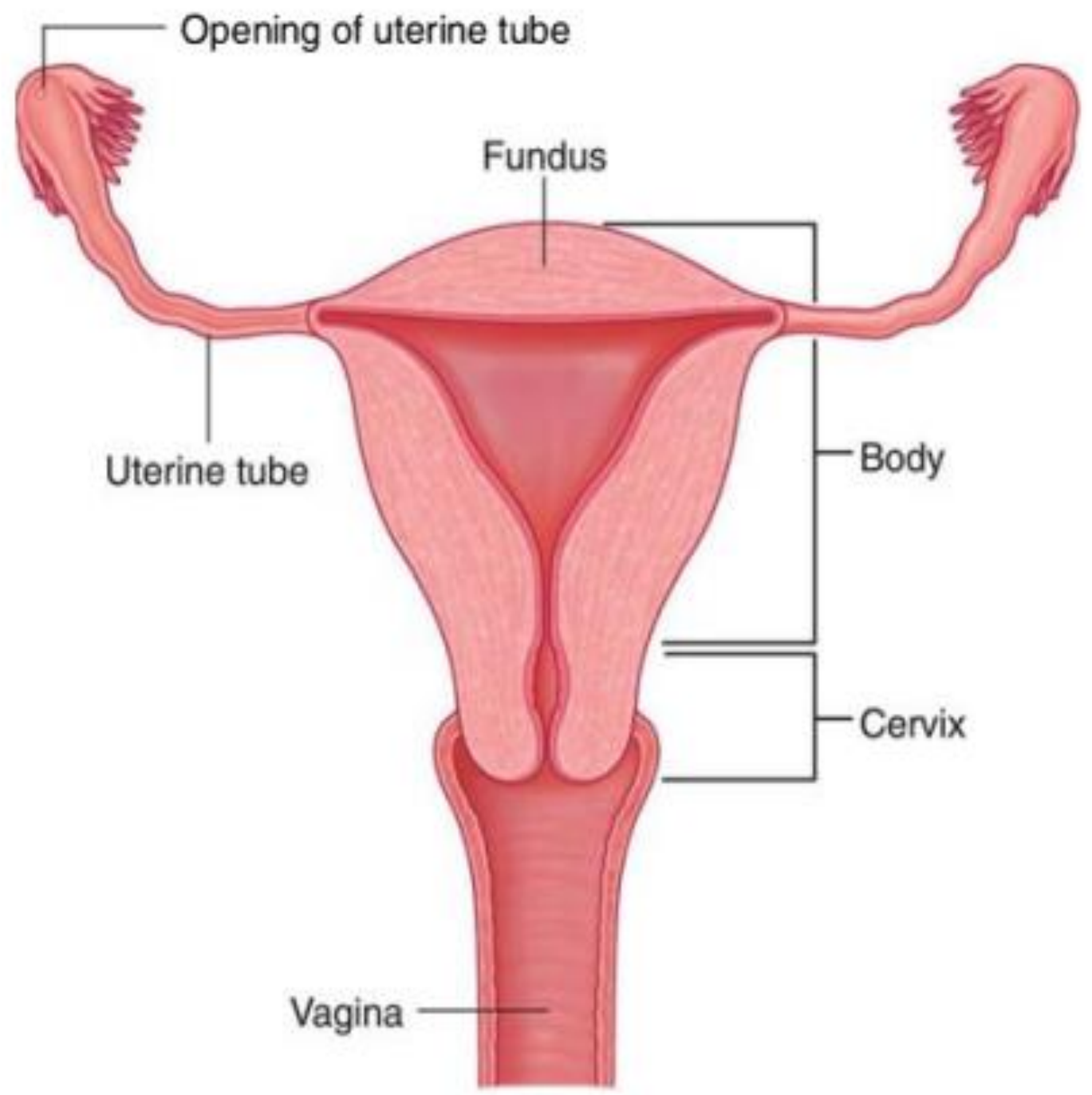

(c) ketabton.com: The Digital Library

Endometrial cyclic changes

(Menarche to Menopause)

د بلوغ د شروع څخه تر Menopause دوری پوری Endometrium په یو تعداد تغیراتو اخته کیږی چی دا تغیرات په څلورو پرله پسی مرحلو کی صورت نیسی.

■ Menstrual stage

دا مرحله د 3-5 ورځی په برکی نیسی، او د Endometrium سطحی طبقه د Bleeding یا Menstruation په شکل خارجیږی، یعنی د Endometrium د Functional layer حجرات تخریبیږی او له منځه ځی، او په څو ساعتونو کی د Endometrium د سطحی طبقی د Capillary جدار ماتیږی او د توته شوی Endometrium سره بهر ته خارجیږی، د Endometrium په Basal layer کی کوم تخریب نه واقع کیږی او د همدی برخه څخه Endometrium دوباره په Proliferation باندی شروع کوی.

■ Proliferative or Follicular stage

دا مرحله د Bleeding د ختمیدو څخه وروسته شروع کیږی او د Ovulation د ورځی پوری دوام کوی. په دی مرحله کی د Mucosa د طبقی Epithelial cells، Stroma او Glands دوباره په وده باندی پیل کوی. او د Ovulation تر ورځی پوری تکمیلیږی، په همدی وخت کی په Ovary کی فولیکولونه په تکامل شروع کوی او د Estrogen هورمون افرازوی.

■ Luteal or Progestative stage

دا مرحله د Ovulation د عملیی او Corpus luteum په جوړیدو سره شروع کیږی او تر بلی خونریزی یا Menstruation پوری دوام کوی. په دی مرحله کی د Endometrium صخامت نور هم زیاتیږی، Arterial network هم اوږدی او د مخاط تر سطحی پوری رسیږی. په دی وخت کی Endometrium دری طبقی لری:

- Compact layer

یوه نازکه سطحی طبقه ده.

- Spongy layer

یوه ضخیمه طبقه ده.

(c) ketabton.com: The Digital Library

- Basal layer

د Endometrium لاندینی طبقه ده چی د Menstruation cycle په تغیراتو کی برخه اخلی.

ددی مرحلی سره سم په تخمدان کی Corpus luteum تشکیل کوی او د Progesterone هورمون افرازیږی.

■ Ischemic or Premenstrual stage

دا مرحله د Ovulation څخه 13-14 ورځی ورسته شروع کیږی، په دی دوره کی د رحم Spiral artery تقبض یا Construction کوی، او Functional layer د وینی د کموالی او Anoxia له وجی Necrosis ته چمتو کیږی، ددی مرحلی په تعقیب دوباره Bleeding خونریزی یا Menstruation صورت نیسی.

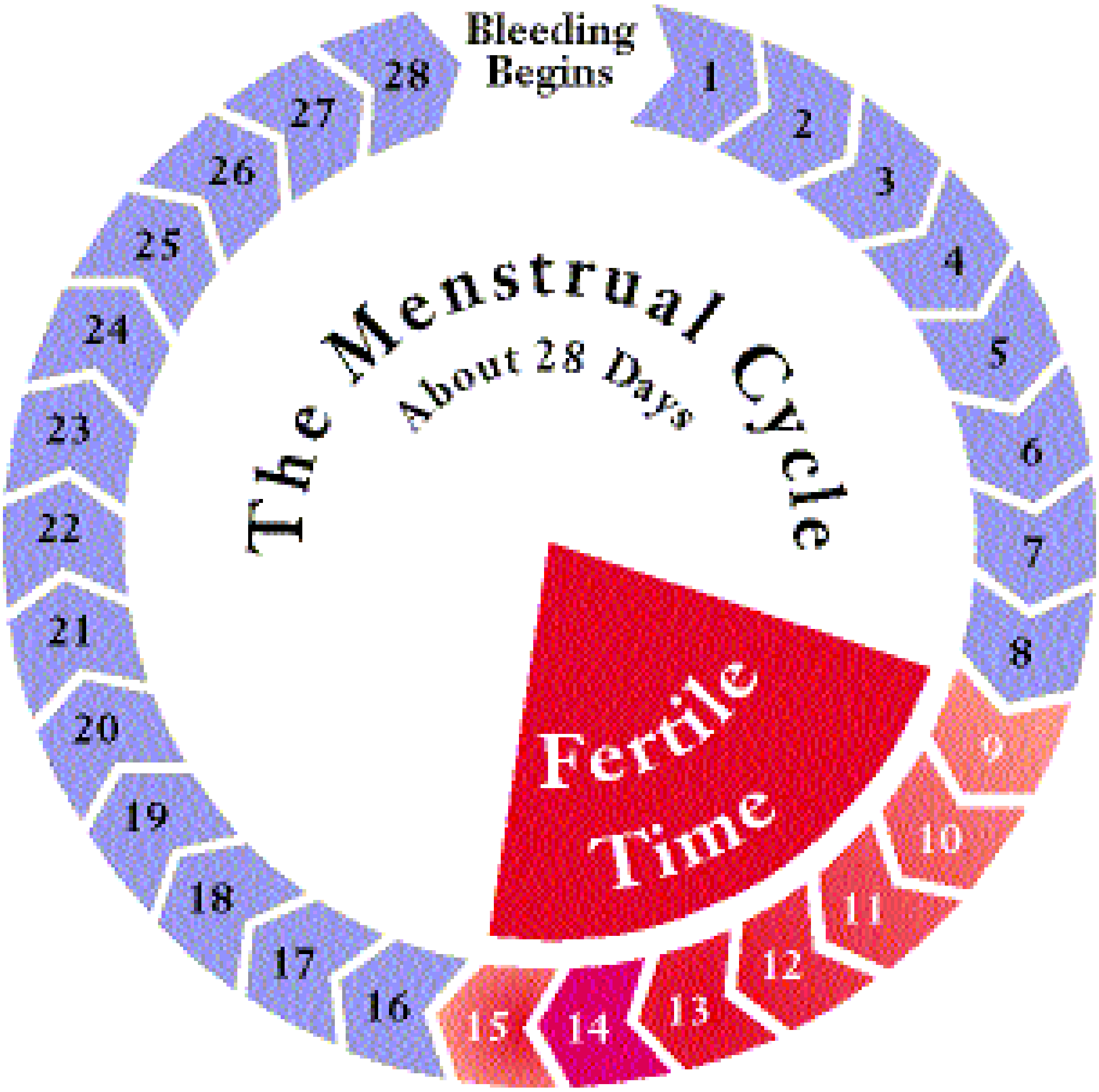

(c) ketabton.com: The Digital Library

Schematic diagrams of sectioned blastocysts

a. A human blastocyst at about 4.5 days of development showing formation of the inner cell mass.

b. A monkey blastocyst at about 9 days of development. The trophoblastic cells of the monkey blastocyst have begun to invade the epithelial cells of the endometrium. In humans, the blastocyst begins to invade the endometrium
at about the fifth or sixth day of development.

c. A human blastocyst at 14 days after implantation. At this stage, the trophoblast cells
have differentiated into syncytio trophoblasts and cytotrophoblasts.

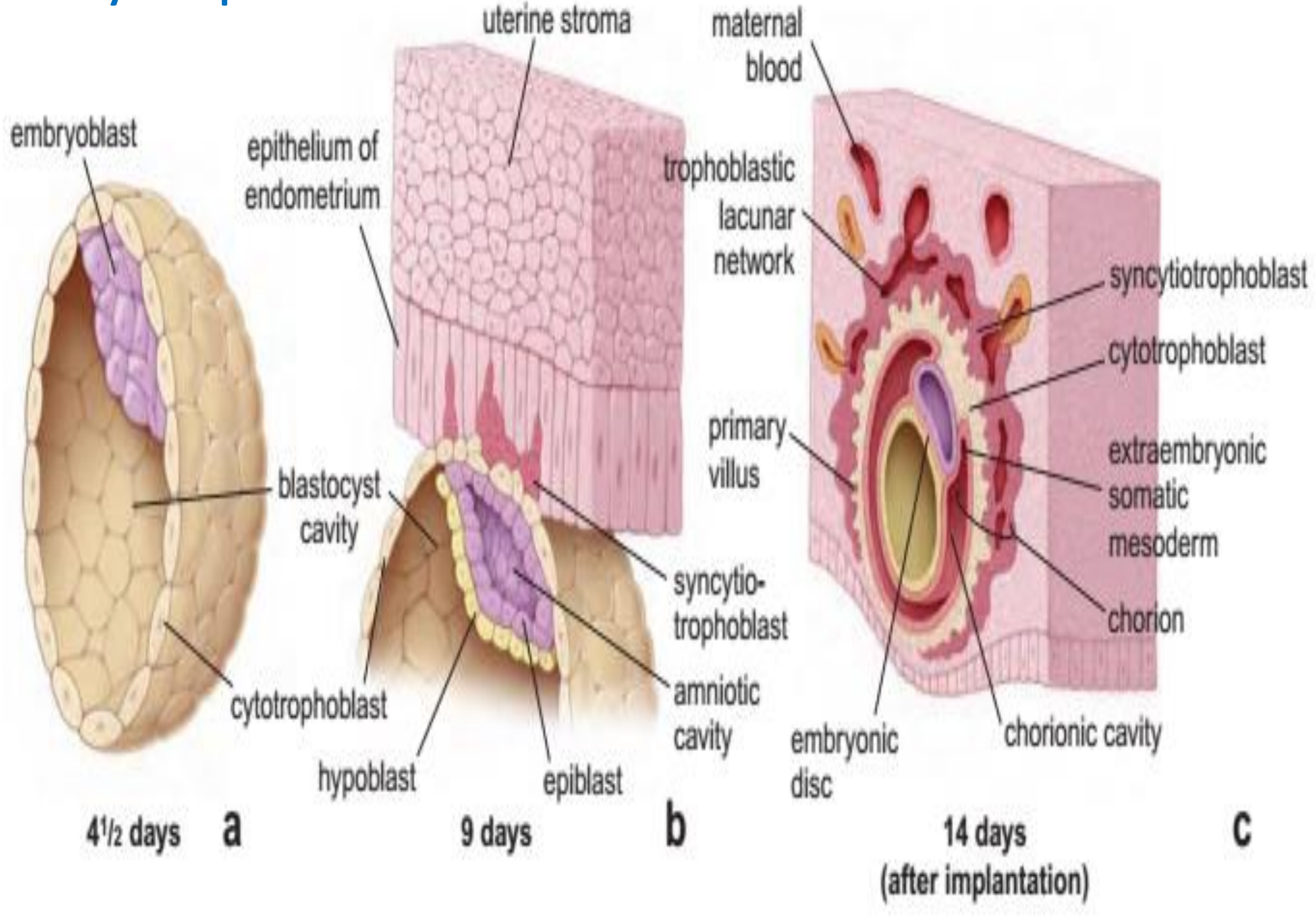

(c) ketabton.com: The Digital Library

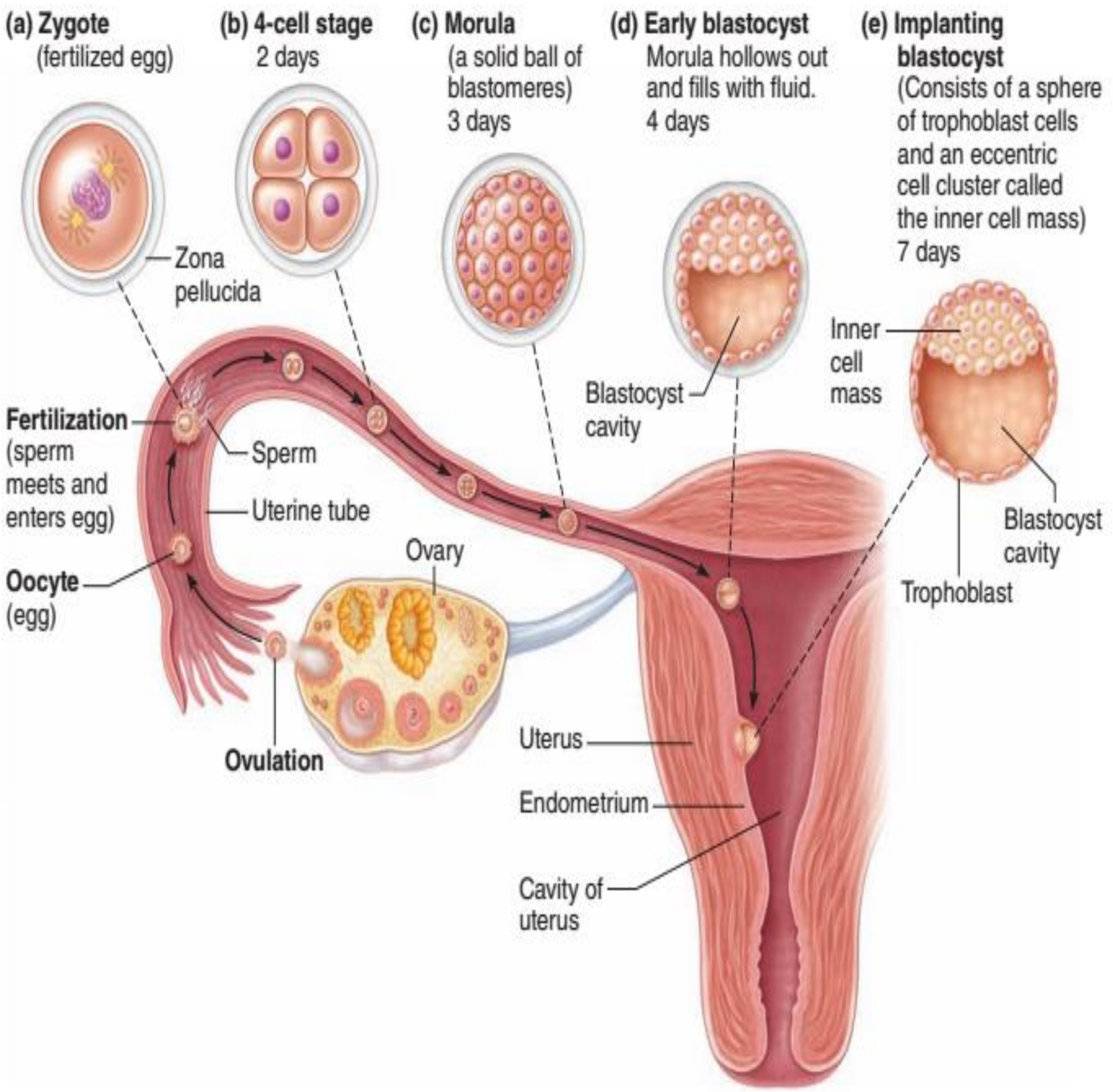

Cervix

د رحم لاندینی برخه چې د Columnar epithelium په واسطه پوښل شوی Mucus افرازوی، د اپیتیل لاندی Lamina Propria قرار لری یا Stroma کوم کی چې منضم نسج او غداوات موجود دی، خو Coiled artery پکی وجود نلری، د Cervix هغه برخه چې په Vagina کی تبارز کوی یا Pars vaginalis د یو Stratified squamous epithelium په واسطه پوښل شوی ده، چې د Cervical canal مخاطی یا Mucosa طبقه د Menstrual cyclic changes کی نه تخریب کیږی.

(c) ketabton.com: The Digital Library

Vagina

مهبل

مهبل د Fibromuscular پوښ څخه عبارت دی چې د Mucosa په واسطه پوښل شوی دی. نسجی جوړښت یې په لاندې ډول دی:

- Tunica mucosa

لاندې برخې لري:

- Epithelium

د Stratified squamous epithelium په واسطه پوښل شوی ده، چې د اپیتیل په حجراتو کی په یو زیات مقدار Glycogen وجود لري، دا اپیتیل Glands نلري، او د Cervix د Mucus glands په واسطه مرطوب یا Moist ساتل کیږي.

- Lamina Propria

Lamina Propria چې د یو Dense connective tissue څخه جوړه ده او په هغه کی په کافی مقدار سره د Elastic fibers، Leucocytes او یو تعداد Lymphatic nodules وجود لري.

- Tunica Muscularis

د دوو طبقو Smooth muscle څخه جوړه ده، چې داخلی طبقه یې Circular fibers او خارجی طبقه یې Longitudinal fibers دی. خو د Vagina په شروع کی د Striated muscle یو Sphincter لیدل کیږي.

- Tunica adventitia

یوه نازکه طبقه ده چې د Dense connective tissue څخه جوړه شوی ده،

Hymen چې یو Mucosal fold دی د Vestibulum او Vagina په منځ کی قرار لري، دغه Hymen په مختلفو شکلونو کی لکه: دایروی، مثلثی، اوږد او داسی نورو کی لیدل کیږي.

د Hymen پرده خونریزی نه کوی خو د Hymen په څنډو کی Capillaries موجود دی او کله چې Penis د لومړی ځل لپاره داخلیږي نو دغه Capillaries شلیږي او خونریزی رامنځته کوی.

(c) ketabton.com: The Digital Library

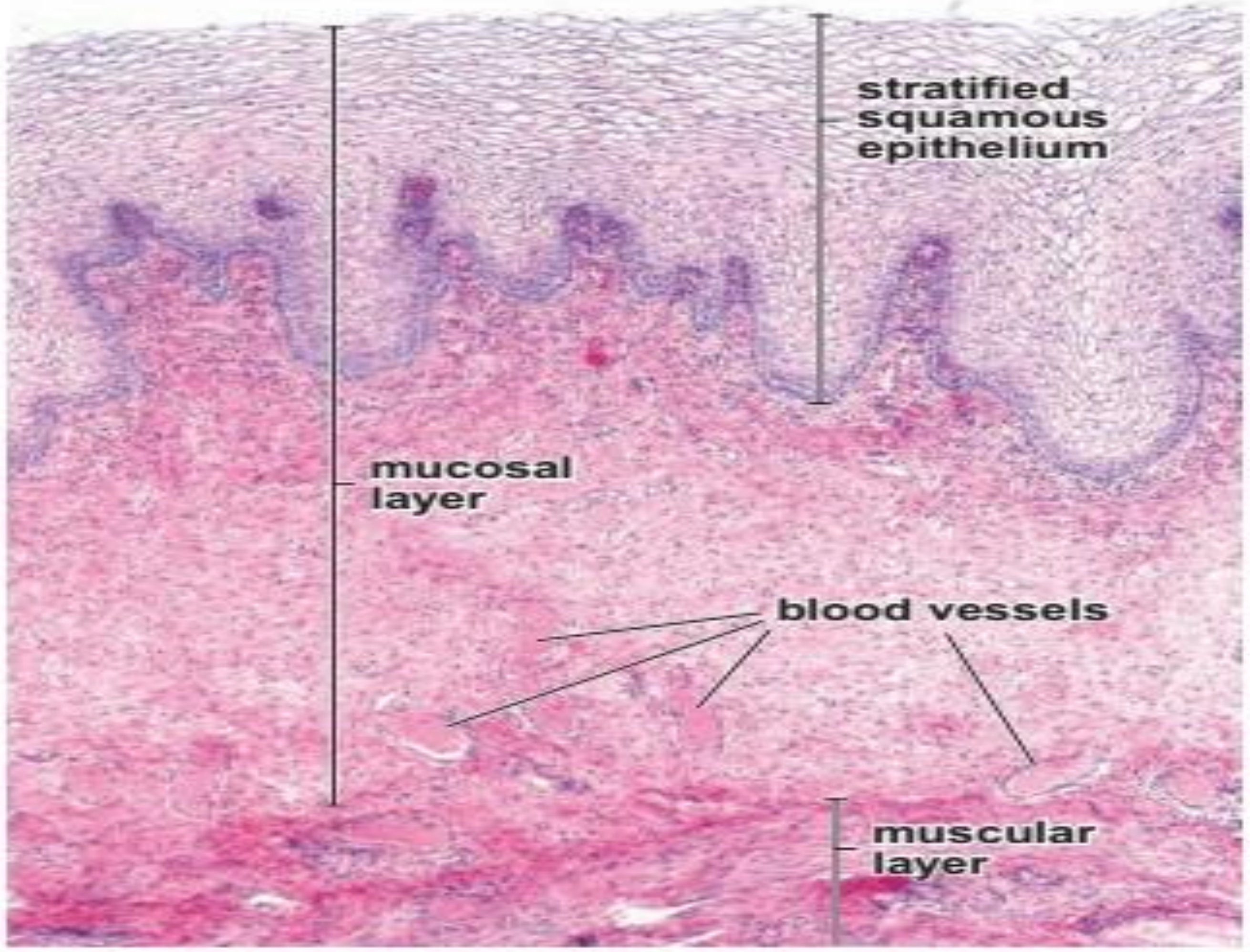

FIGURE 23.27 • Photomicrograph of a human vagina. This

External Genitalia

دا برخه د **Vulva** په نوم هم یادیږی چی د **Clitoris**، **Labia minora**، **Labia majora**، **Vestibule** او **Glands clitoridis** څخه جوړ دی.

Clitoris

د نارینه د تناسلی الی یو ابتدایی او ناقصه شکل یا **Rudimentary penis** دی، چی د دوو **Corpus cavernosum** څخه جوړ شوی دی، د **Clitoris** د رآس د **Glans clitoridis** په نوم یادیږی چی د یو نازک **Stratified squamous epithelium** په واسطه پوښل شوی دی، دا برخه په کافی اندازی سره **Sensory receptors** لری. دغه اخذی د جنسی مقاربت په وخت کی سګنالونه اخلی او **CNS** ته یی انتقالوی او هورمونونه جوړوی، د خوند اخستلو ځای هم همدغه ګڼل شوی دی.

(c) ketabton.com: The Digital Library

Labia Minora

دا یو Mucosal fold ده، چې د Vestibule جنبی یا Lateral walls جوړوی. دا برخه د Stratified squamous epithelium په واسطه پوښل شوی ده. تر اپیتیل لاندی Lamina Propria ده کومه چې د منضم نسج څخه جوړه او د Blood capillaries او Sebaceous glands درلودونکی ده خو Hair follicles پکی موجود نه دی.

Labia Majora

یو تعداد Skin fold دی چې Labia minora د خارج څخه پوښی، داخلی سطحه یی صافه او ویښتان نلری، خو خارجی سطحه یی د پوستکی Skin په واسطه پوښل شوی ده چې په هغه کی Hair، Sebaceous glands او Sweat glands موجود دی، تر اپیتیل لاندی یی په منضم نسج کی یی یو تعداد Fat cells هم لیدل کیږی.

Vestibule

دا برخه د Stratified squamous epithelium په واسطه پوښل شوی ده، په دی برخه کی یو تعداد واړه غداوات چې د Minor vestibular glands په نوم او یو تعداد غټ غداوات چې د Major vestibular glands (Bartholin's glands) په نوم یادیږی لیدل کیږی، چې واړه غداوات یی اکثره د احلیل په شاوخوا او Clitoris ته نژدی لیدل کیږی، او د غټو غداواتو Mucus یا مخاطی افرازات Hymen ته نژدی تخلیه کیږی.

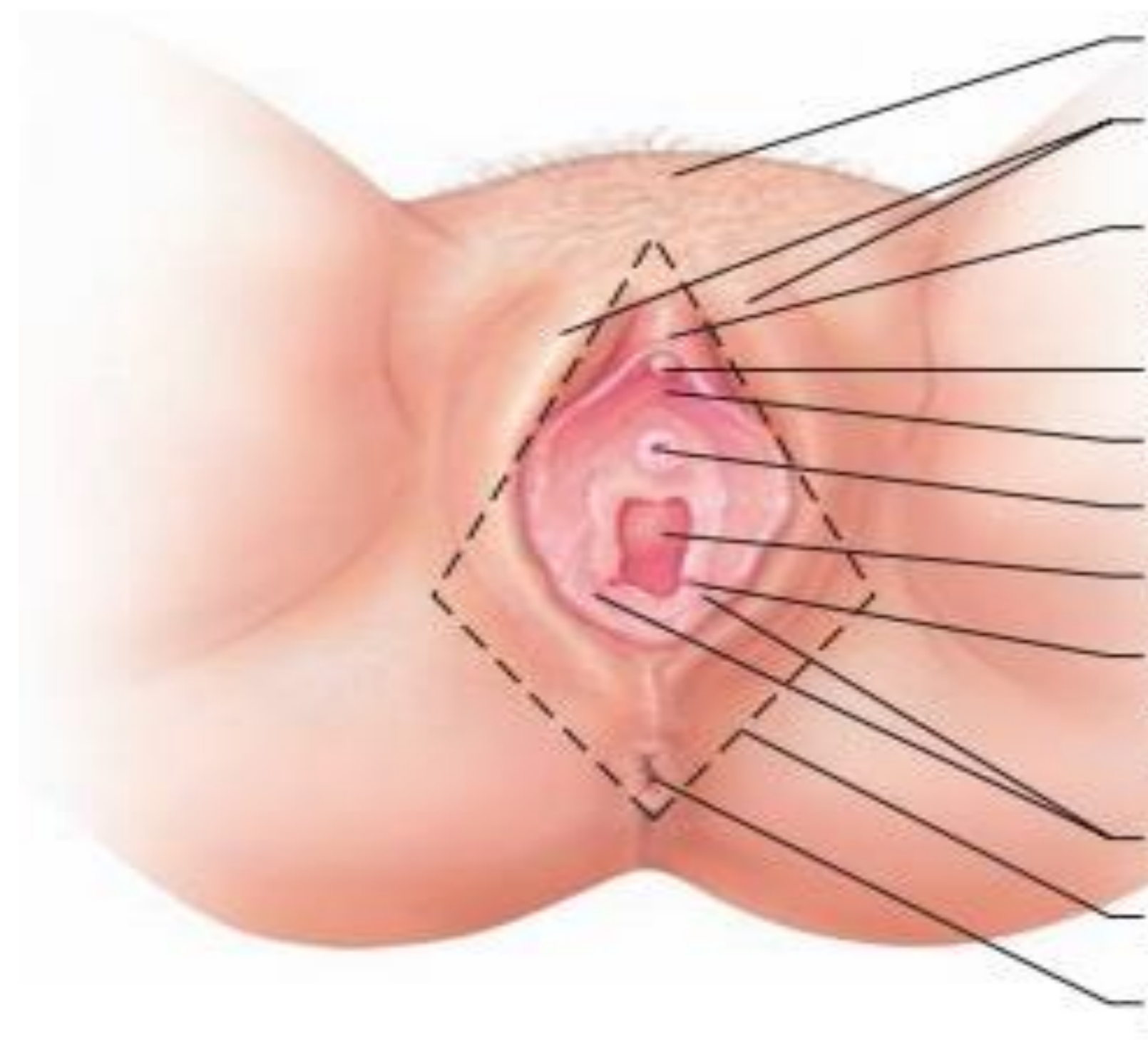

(c) ketabton.com: The Digital Library

Mammary Glands (Breast glands)

تیونه

دا یو تغیر خوړلی Sweat gland ده چې د پوستکی لاندی په Subcutaneous layer کی په ښځو او نارینه وو کی موجود وی. ددی غداواتو تکامل په ښځو کی د حاملګی تر دوران پوری ناقص پاتی وی، خو په نارینه وو کی د بلوغ څخه وروسته نور تکامل نه کوی.

دا هره غده د 15-20 لوبونو څخه جوړه شوی ده، ددی لوبونو په منځ کی یو تعداد Septa لیدل کیږی، دغه Septa هر Lobe په Lobules باندی ویشی، چی هر Lobule په حقیقت کی یو Secretory acinus دی، او د هغه افرازی مواد د Intralobular duct په واسطه Interlobular duct ته داخلیږی، چی بیا ددی Duct سره یوځای یو Lactiferous duct جوړوی چی دا Duct د پستان څوکی ته نژدی لږ توسع کوی چی د Lactiferous sinus په نوم یادیږی. د Breast (پستان) څوکه یا Apex د Nipple په نوم یادیږی، د Nipple د برخی Skin یا پوستکی Hyper pigmented دی او د Derm په طبقه کی یو تعداد Smooth muscle وجود لری.

د Nipple په شاوخوا کی د پوستکی یوه رنګه ناحیه لیدل کیږی چی د Areola په نوم یادیږی.

هغه سینی Breast چی غیری فعالی وی په هغه کی صرف Ducts لیدل کیږی چی دا Ducts د Cuboid epithelium په واسطه پوښل شوی دی. خو د حاملګی په شروع کی Intralobular ducts زیات تکامل کوی او په Alveolus یا Acinus باندی بدلیږی، چی د هغه په ځنډو کی Myoepithelial cells قرار لری. او په نتیجه کی هغه Connective tissue او Adipocyte tissue کوم چی د لوبونو ترمنځ یا Acinar cells ترمنځ قرار لری ددی شمیره کمیږی او د 15-20 لوبه په غده کی مشخص کیږی.

د حاملګی په دوران او اخر کی د Alveolus لوی او په افراز شروع کوی او د حاملګی په ختمیدو کی یوه سپین رنګه مایع د Colostrum په نوم افرازوی. د ولادت څخه وروسته سینه په افراز شروع کوی چی اولنی شیدی عبارت دی له Colostrum څخه او بیا وروسته په شیدو باندی بدلیږی. د شیدو په ترکیب کی Carbohydrates، شحمی او پروتینی مواد شامل دی. چی د پروتینی موادو افراز د Merocrine په طریقه او د شحمی موادو افراز د Apocrine په طریقه صورت نیسی. یعنی پروتینی مواد د ER په واسطه جوړیږی بیا په Golgi apparatus کی د Vacuole په شکل راځی او وروسته د Exocytosis د عملیی په واسطه پرته له دی چی حجروی غشاء ته تخریب ورسوی خارجیږی، خو شحمی مواد اکثره

(c) ketabton.com: The Digital Library

د حجراتو په رأس کی تجمع کوی او د خارجیدو په وخت کی د حجری د غشاء یو قسمت هم تخریبوی.

دا مواد د Alveolar cells په واسطه جوړیږی چی دا حجری پر Basal lamina باندی استناد لری. د حجراتو د غشاء او Basal lamina په منځ کی یو تعداد حجرات د Myoepithelial cells په نوم وجود لری، چی ددی حجراتو د تقلص په نتیجه کی افرازی مواد په Ducts یا قناتونو کی تخلیه کیږی.

Development of Breast

د شیدو ورکولو ښځه وروسته غده د استراحت حالت ته داخل او Alveole کوچنی کیږی او منضم نسج او شحمی نسج زیاتیږی، خو هیڅ وخت سینه بیرته هغه حالت ته چی د ولادت ښځه مخکی وو نه راځی. د سینی د قناتونو تکامل د بلوغ په دوران کی د تخمدان د Estrogen او Progesterone هورمونونو په واسطه صورت نیسی، خو د حاملګی په دوران کی د تخمدان او Placenta د Estrogen او Progesterone هورمونونو په واسطه د غدی زیات تکامل صورت نیسی، اما د افراز شروع اکثره د Lactogenic hormone یا Prolactin هورمون په واسطه صورت نیسی. د Oxytocin hormone د Myoepithelial cells د تقلص او افرازی موادو د دفع کیدو سبب په الویولو او Ducts کی کیږی.

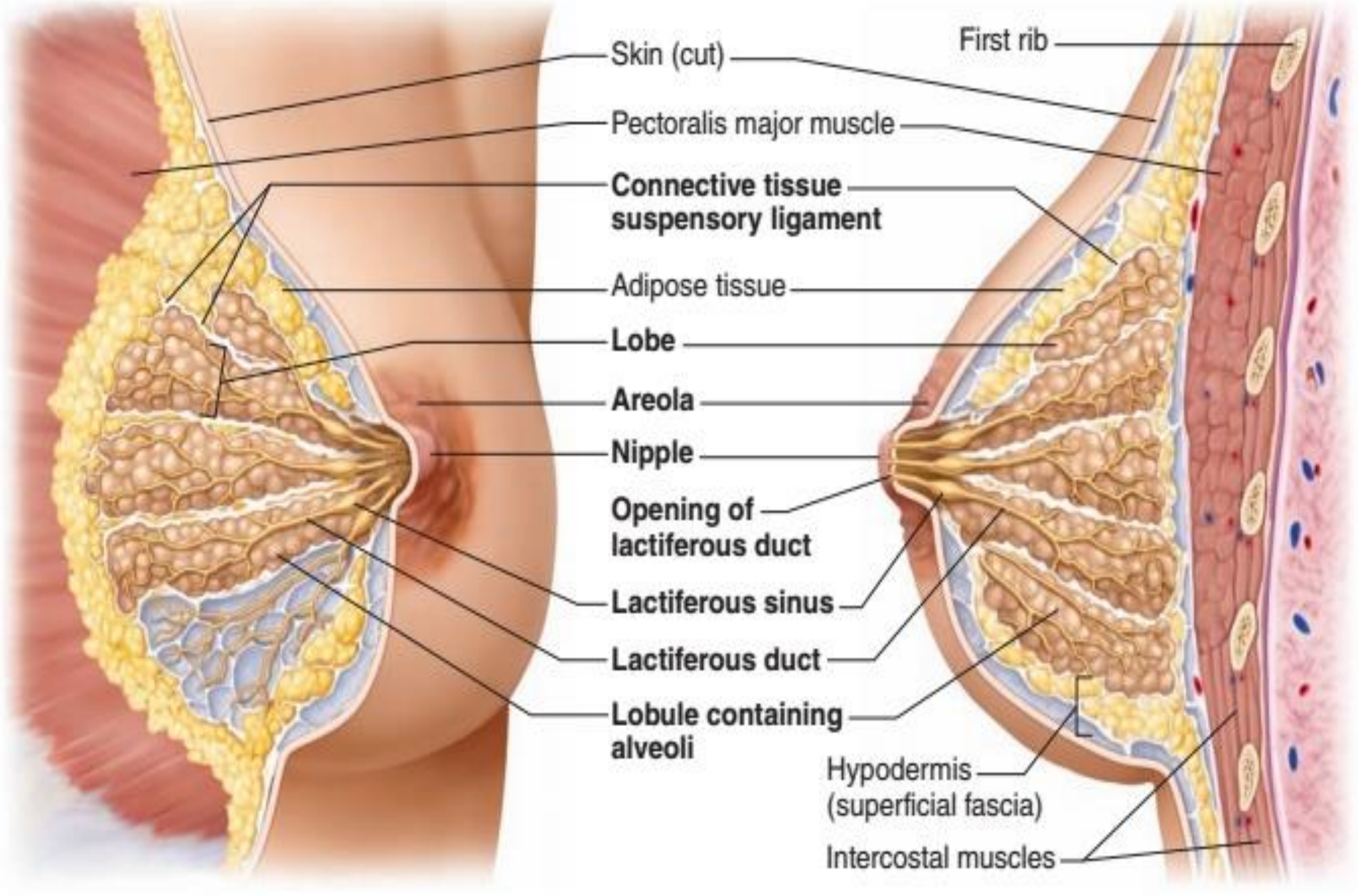

(c) ketabton.com: The Digital Library

Schematic drawing of the human breast as seen during lactation.

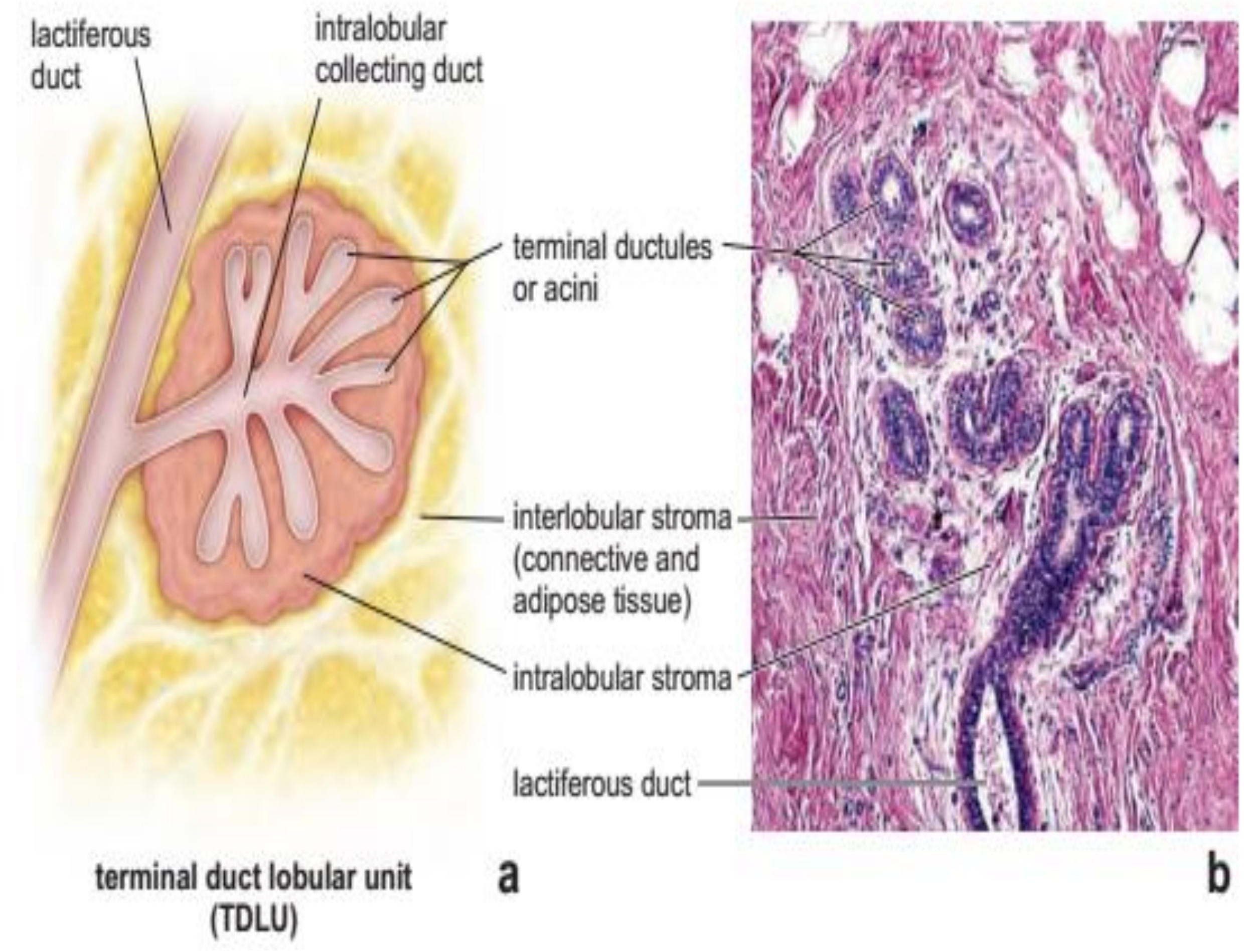

(c) ketabton.com: The Digital Library

شلم فصل

Male Reproductive system نارینه تناسلی سیستم

Male Reproductive System

نارینه تناسلی سیستم

دغه سیستم د لاندی برخو څخه جوړ شوی دی:

- Testis (Male glands)
- Male Genital ducts
- Accessory glands
- Penis

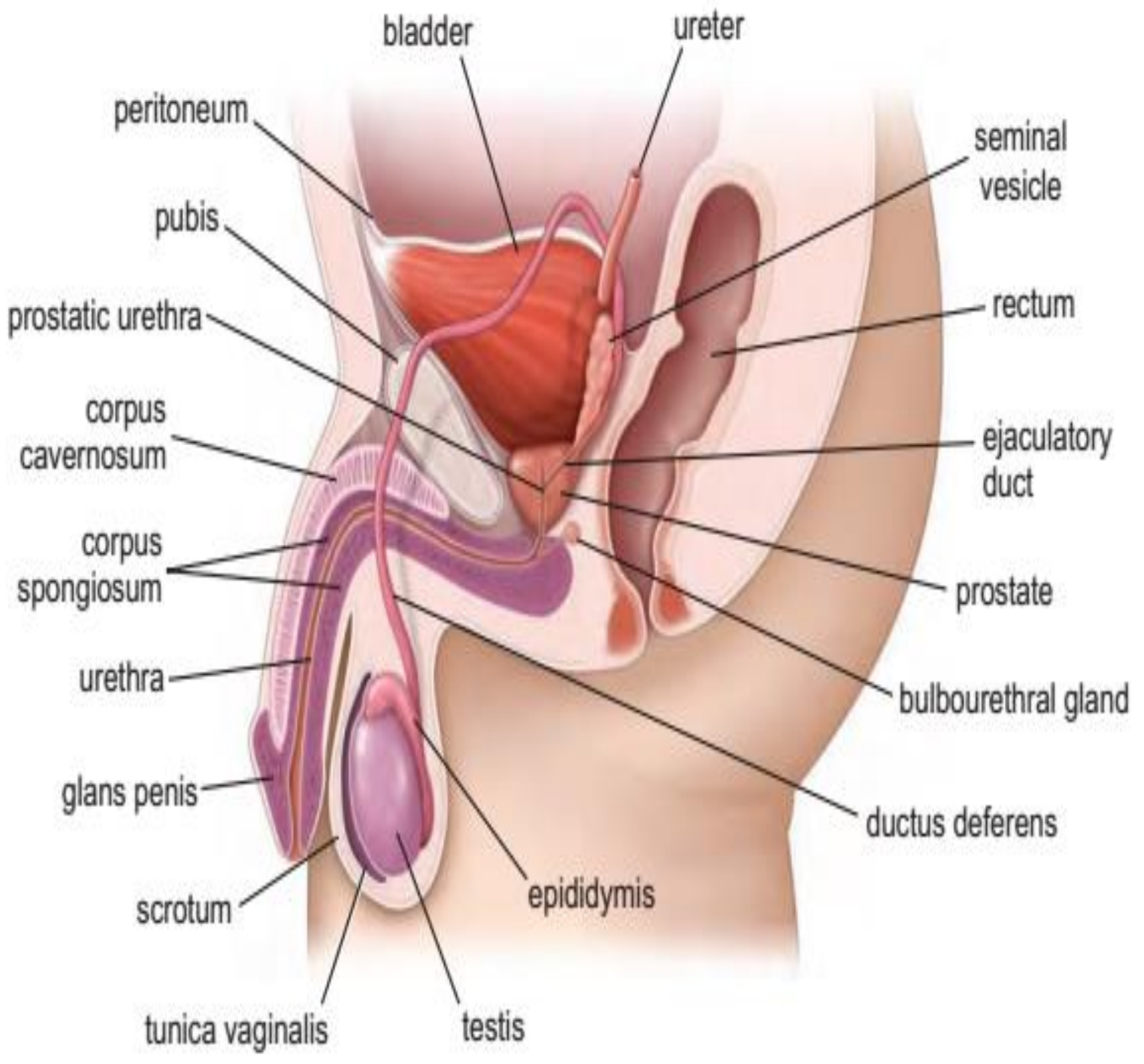

(c) ketabton.com: The Digital Library

نارينه جنسي غړي او د هورمونونو اغېزه

د جنين جنسيت په دريو سويو کې تعينيږي

GENETIC SEX : د Fertilization په وخت کې

GONADAL SEX: د *SRY* جين د فعالېدلو په وخت کې (چې د Y کروموزوم لپاسه واقع دی)

HORMONAL SEX : د تکامل کوونکو ګوناودونوڅخه د افرازېدونکي هورمون په وسيله

د Müllerian Inhibiting Factor (*MIF*)، Testosterone او Dihydro testosterone (*DHT*) اغېزې هم په تکامل کوونکو جوړښتونو باندې بنودل شوي دي.

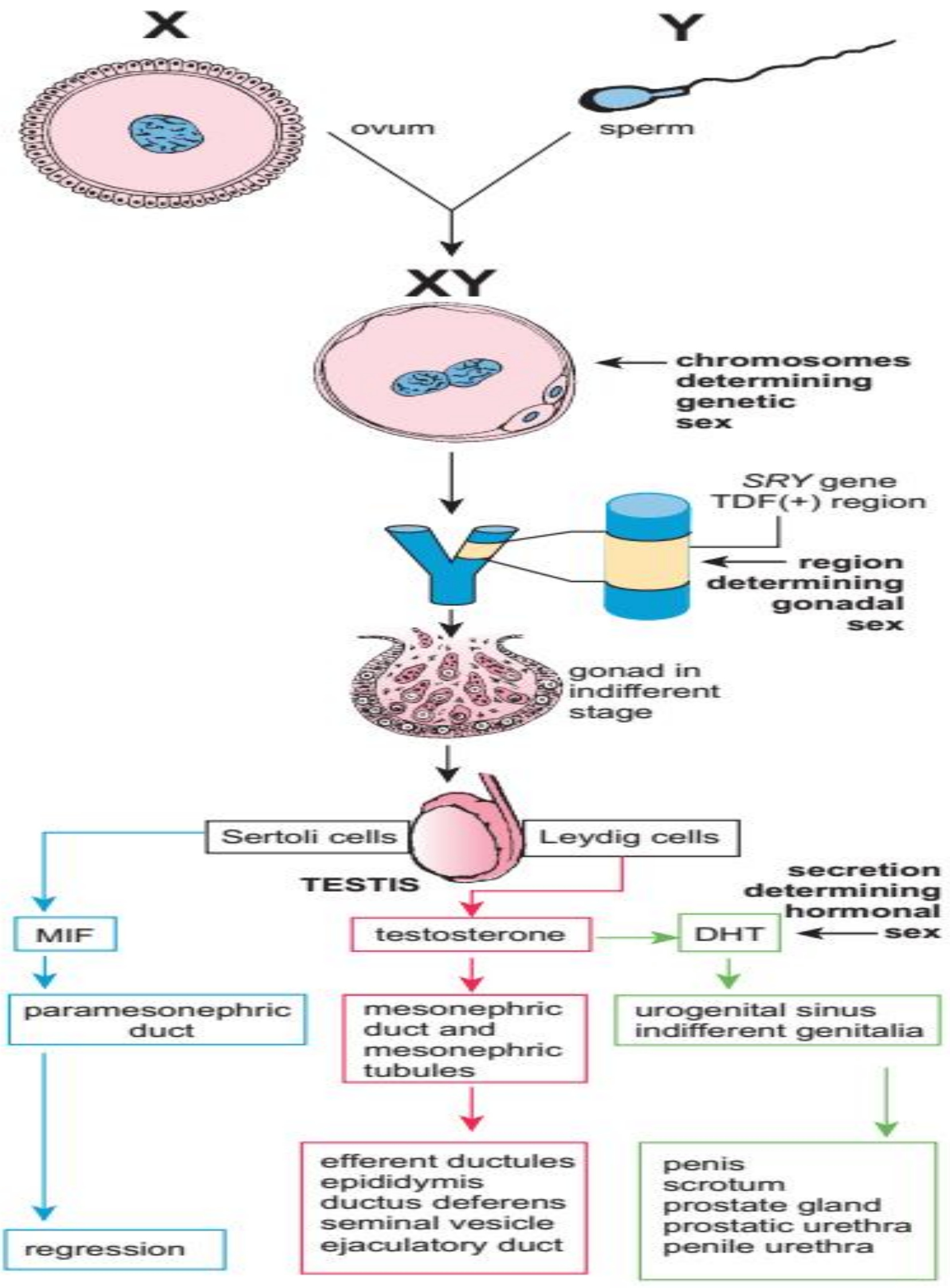

(c) ketabton.com: The Digital Library

Testis

خصیې

خصیې د هګۍ په شان جوړښتونه دی، چې هم د اندوکراین او هم د ایکزوکراین افراز لری، چې اکزوکراین مواد یې د Spermatozoa او اندوکراین مواد یې د Testosterone د هورمون څخه عبارت دی. خصیې په Scrotum کې موقیعت لری.

د Scrotum څخه لاندی د Testis capsule لاندی طبقې لری:

- **Tunica Vaginalis**

یوه نازکه طبقه ده چې د Mesothelial cells په واسطه پوښل شوی ده.

- **Tunica Albuginea**

یوه ضخیمه طبقه ده چې د Dense connective tissue څخه جوړه شوی چې په هغه کې یو تعداد Smooth muscle لیدل کیږی.

- **Tunica Vasculosa**

د یو Loos connective tissue او د Blood capillaries د یوی شبکې څخه جوړه شوی ده.

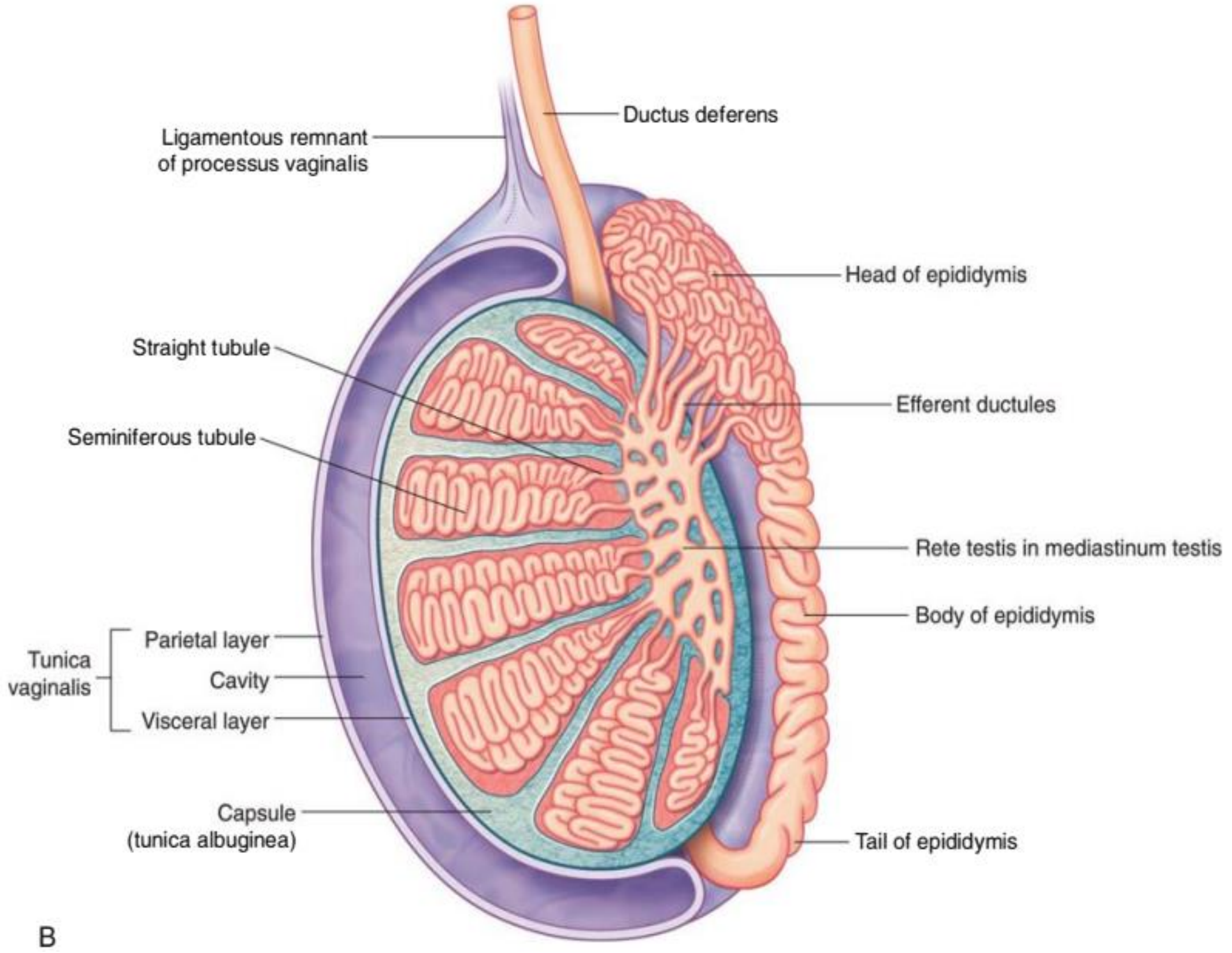

(c) ketabton.com: The Digital Library

Tunica albuginea د Testis په خلف کی ضخمیږی او Mediastinum testis جوړوی، چی د Mediastinum testis څخه یو تعداد Septa یا حجابات منشاء اخلی، او Testis په 250 اهرامی یا Pyramidal lobules باندی ویشی، او په هر Lobule کی د 1-4 پوری Seminiferous tubule، Loos connective tissue، Blood capillaries او Interstitial cells of Leyding شامل دی. په Seminiferous tubule کی د Spermatogenic او Sertoli cells لیدل کیږی.

بین الخلالی نسج له منضم نسج، Blood capillaries او Leyding حجرو څخه جوړ دی.

Testis یا خصیې دوه عمده دندی لری:

- Spermatogenesis

یعنی د Male sperm تولیدوی کوم ته چی د Male gamete وایی.

- Steroidogenesis

Synthesis of Androgens, also called sex Hormones.

Testis د Abdomen خلفی جدار یا Posterior wall جوړوی او بیا تر Scrotum پوری رسیږی.

د خصیوي نشونما مرحلي

a. This diagram shows the 5-week embryo in the stage of indifferent gonads. The gonadal ridges visible on the posterior abdominal wall are being infiltrated by primordial germ cells (*green*) that migrate from the yolk sac. Most of the developing gonad is formed by mesenchyme derived from the caulomic epithelium. The primordial germ cells become incorporated in the primary sex cords.

(c) ketabton.com: The Digital Library

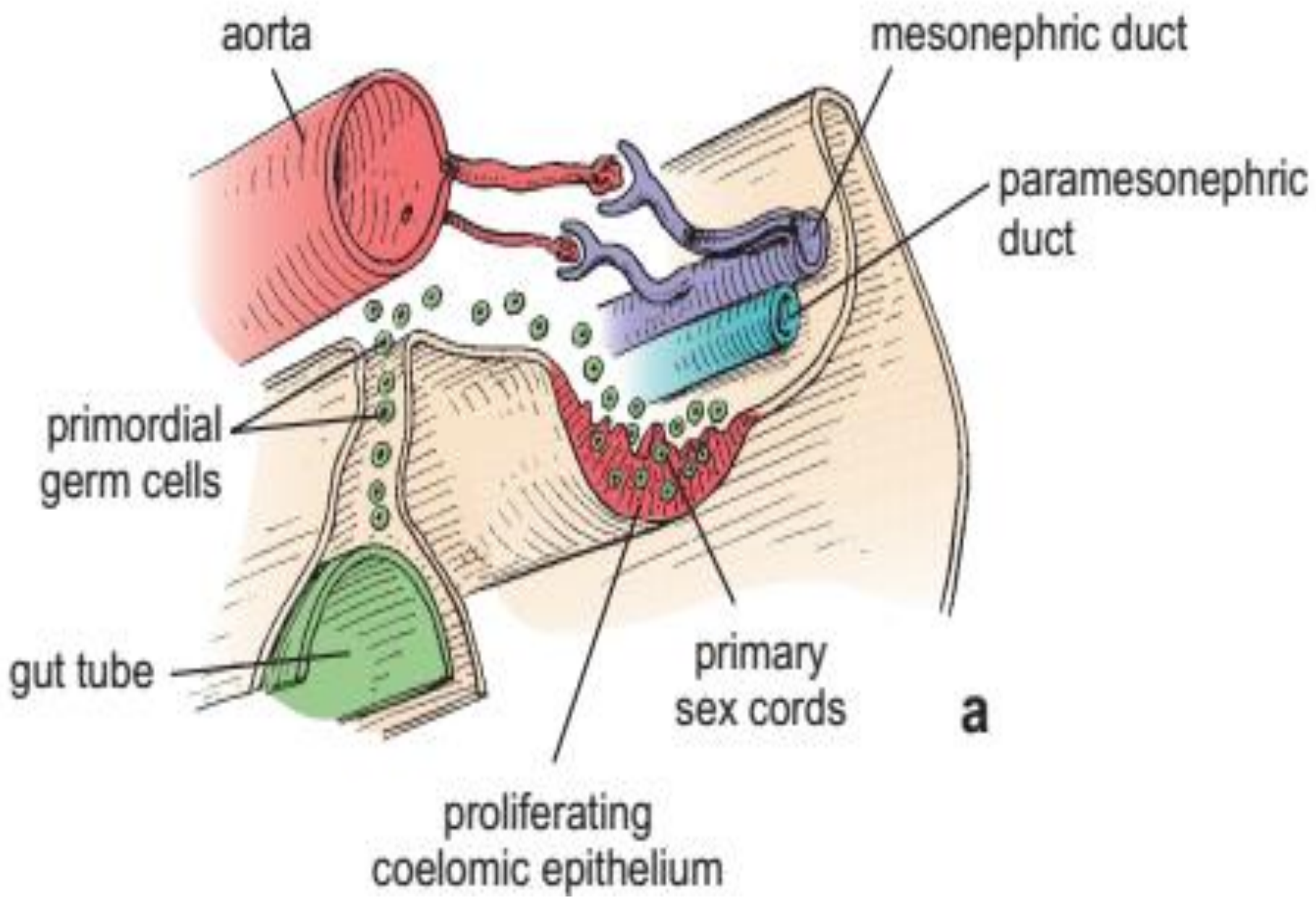

b. At a later stage, under hormonal influence of testis determining factor (TDF), the developing gonad initiates production of testosterone. This is followed by differentiation of the primary sex cords into seminiferous cords. At the same time, the developing gonad produces Müllerian-inhibiting factor (MIF), which causes regression of the paramesonephric duct and those structures derived from it. Note that the mesonephric tubules come in close contact with the developing rete testis.

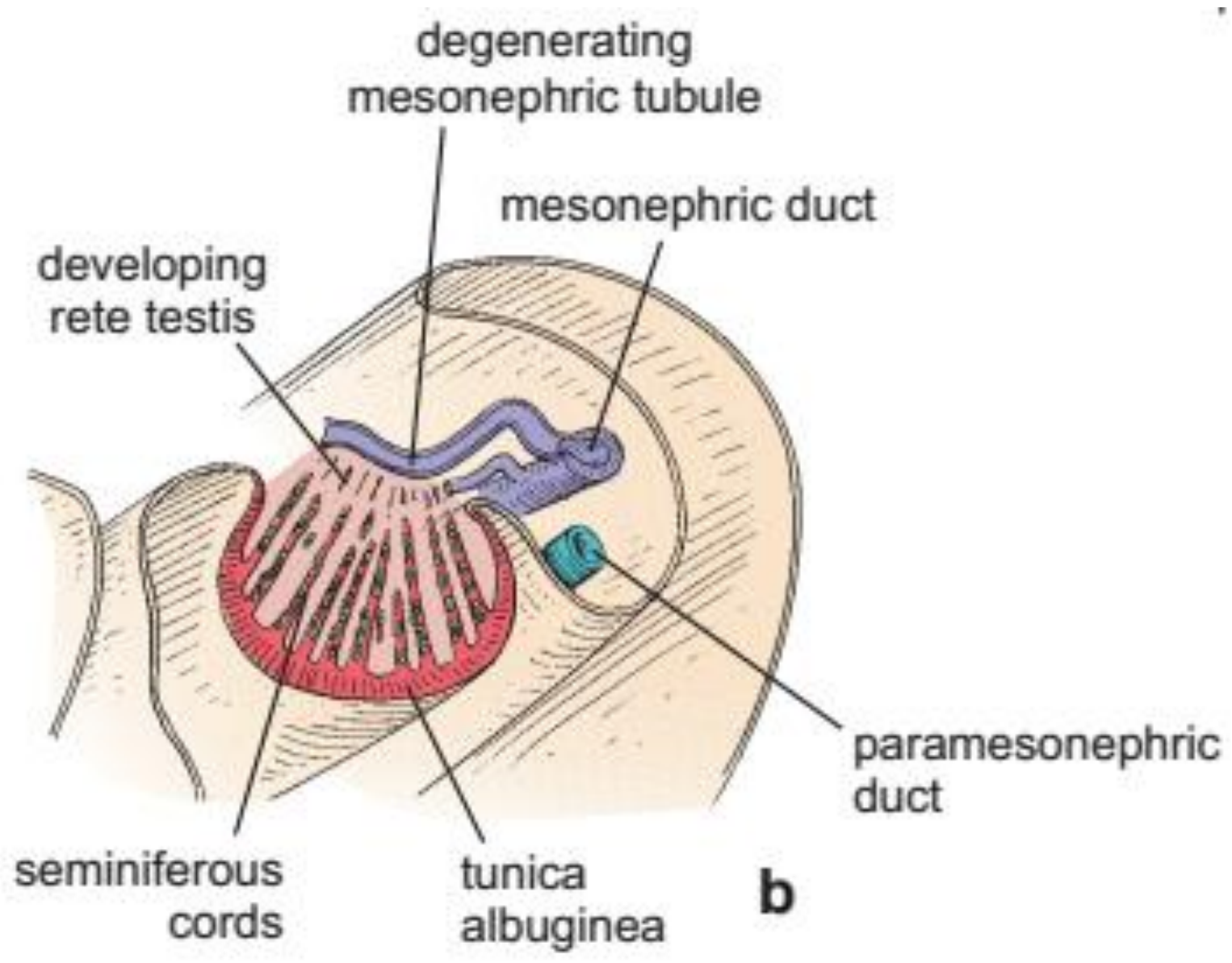

(c) ketabton.com: The Digital Library

c. Final stages of testicular development. The tunica albuginea surrounding the testis contributes to development of the testicular septa. The rete testis connects with the seminiferous cords and with the excurrent duct system that develops from the mesonephric duct and tubules.

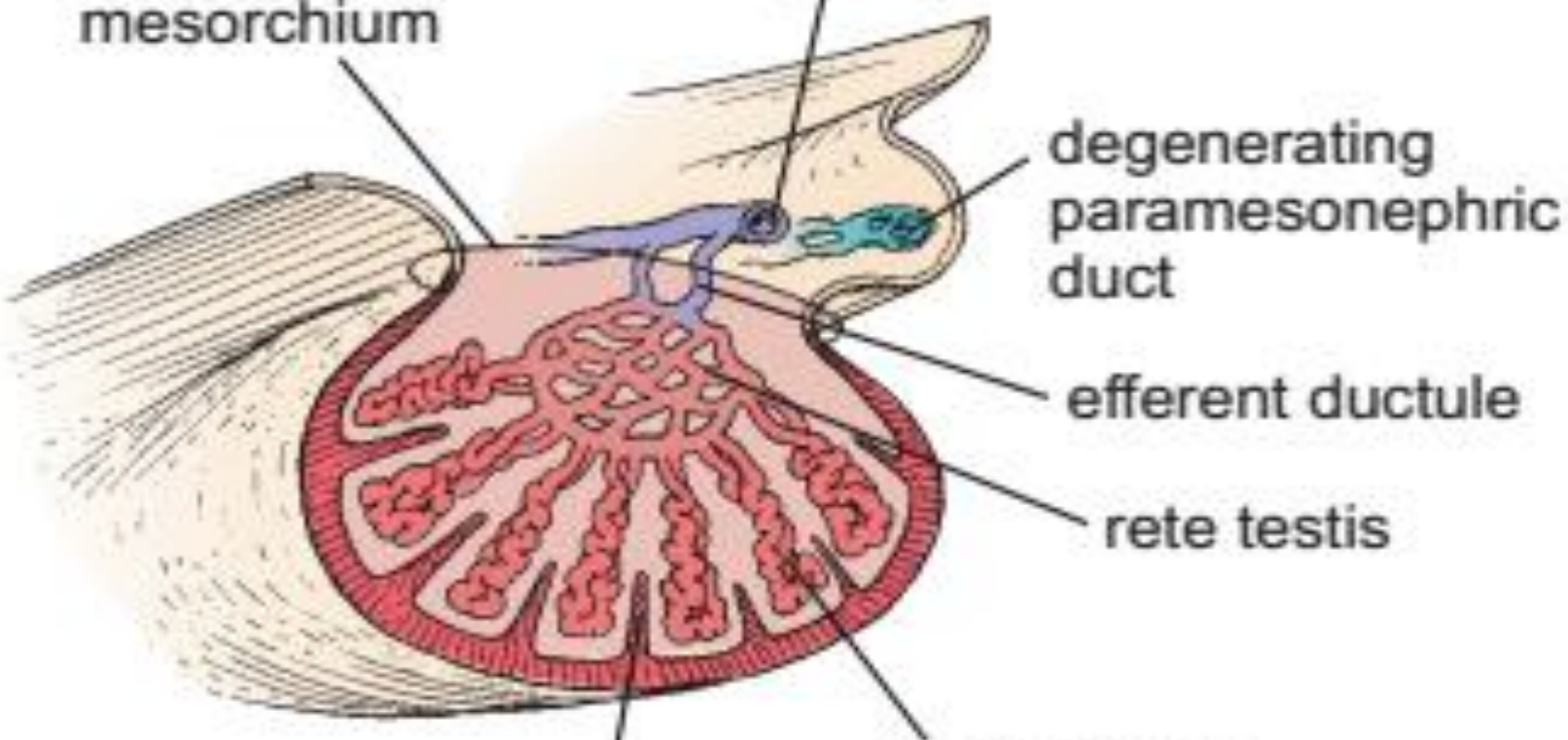

Sagittal section of the human testis

a. This schematic diagram shows a midsagittal section of the human testis.

The genital duct system includes:

- the tubuli recti
- rete testis
- efferent ducts
- duct of the epididymis
- and ductus deferens.

Note the thick connective tissue covering, the tunica albuginea, and the surrounding tunica vaginalis.

b. Sagittal section of a testis and the head and body of the epididymis. Again note the surrounding tunica albuginea and tunica vaginalis. Only a small portion of the rete testis is visible in this section. Its connection with the excurrent duct system is not evident in the plane of this section.

(c) ketabton.com: The Digital Library

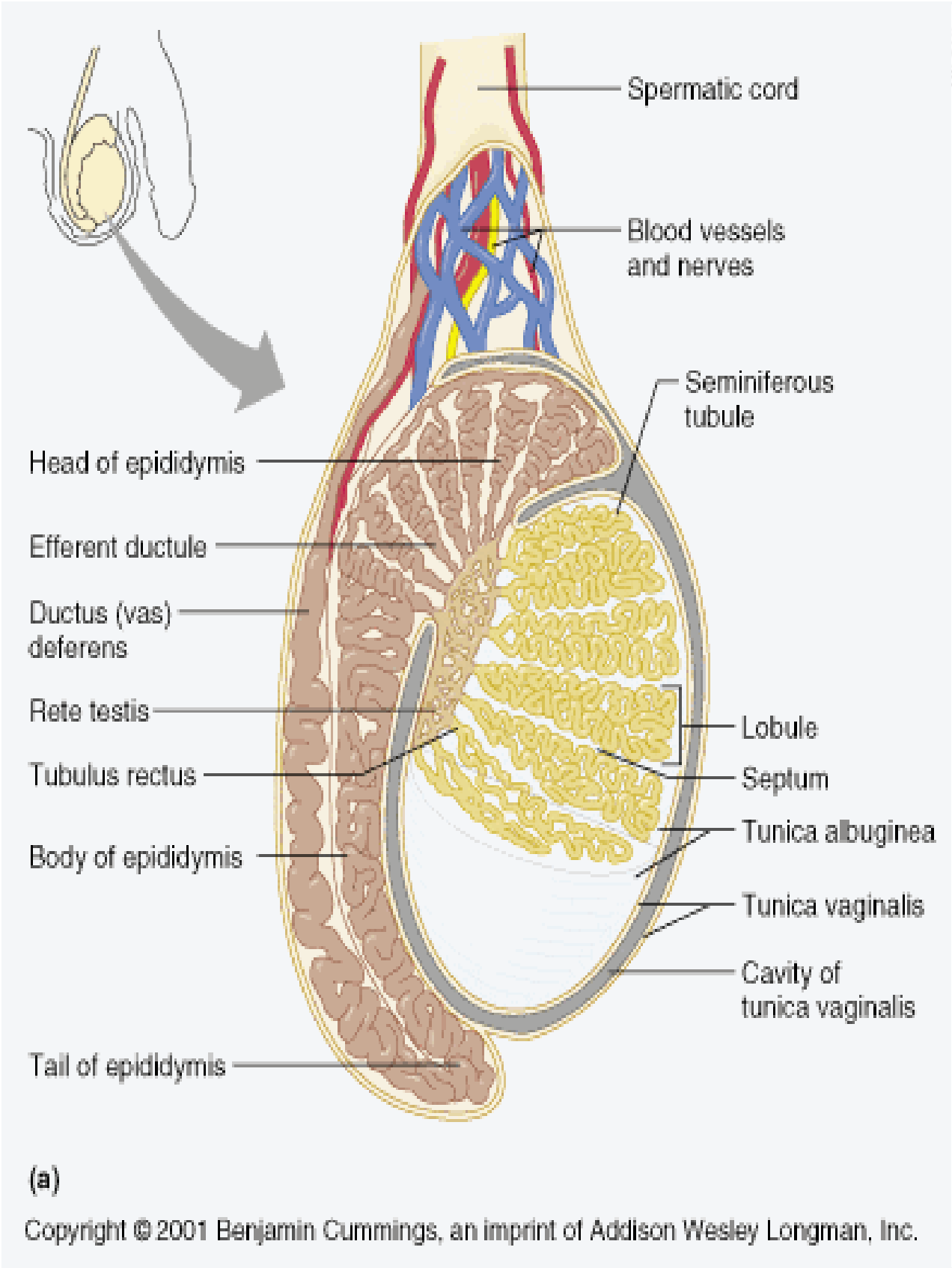

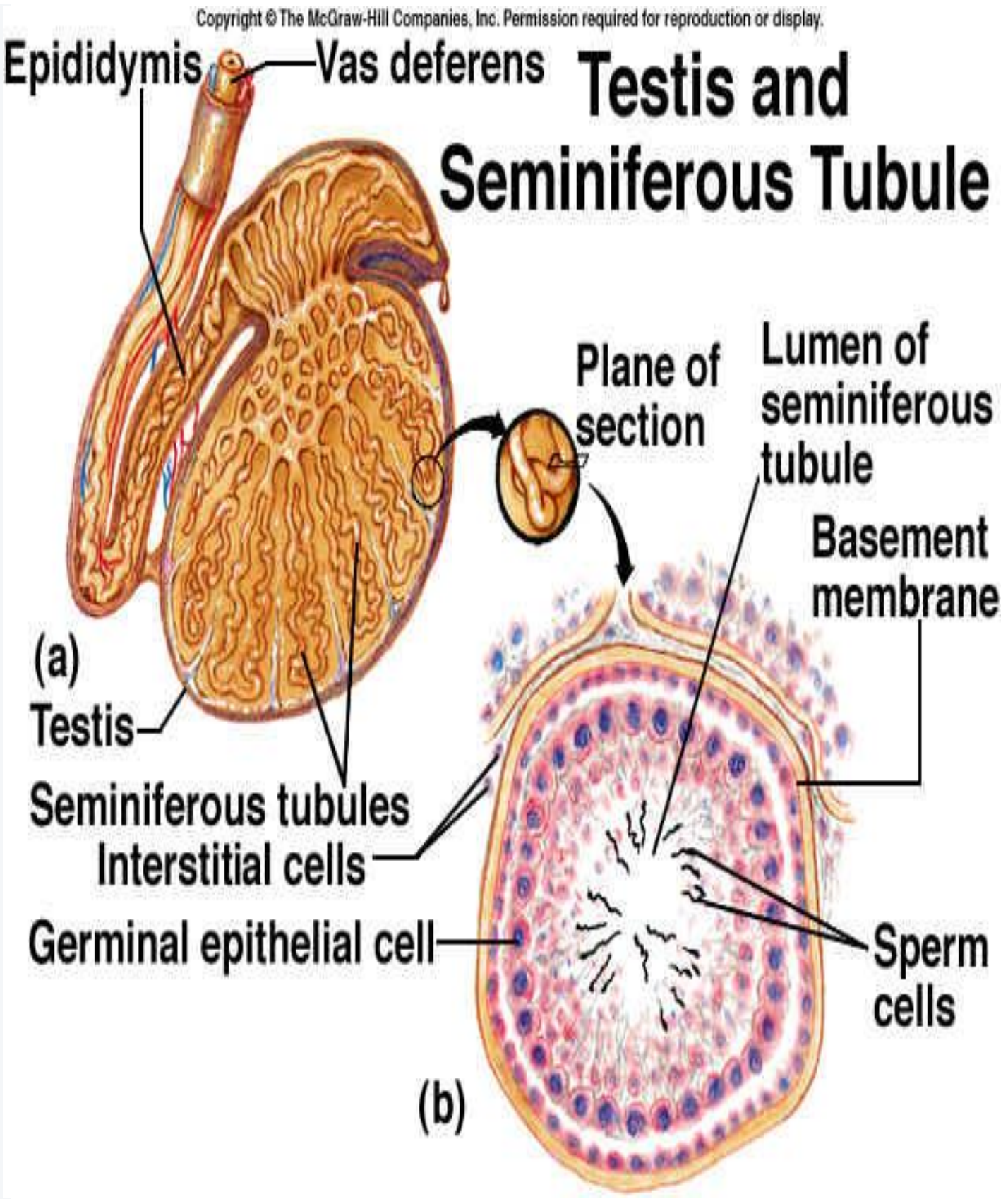

Photomicrographs of human testis:

a. This low-magnification photomicrograph of an H&E–stained section of a human testis shows seminiferous tubules and the tunica albuginea. The larger blood vessels are present in the inner aspect of the tunica albuginea. The seminiferous tubules are highly convoluted; thus the profiles that they present in the section are variable in appearance.

b. A higher magnification of the previous specimen shows several seminiferous tubules. Note the population of Leydig (interstitial) cells that occur in small clusters in the space between adjoining tubules.

(c) ketabton.com: The Digital Library

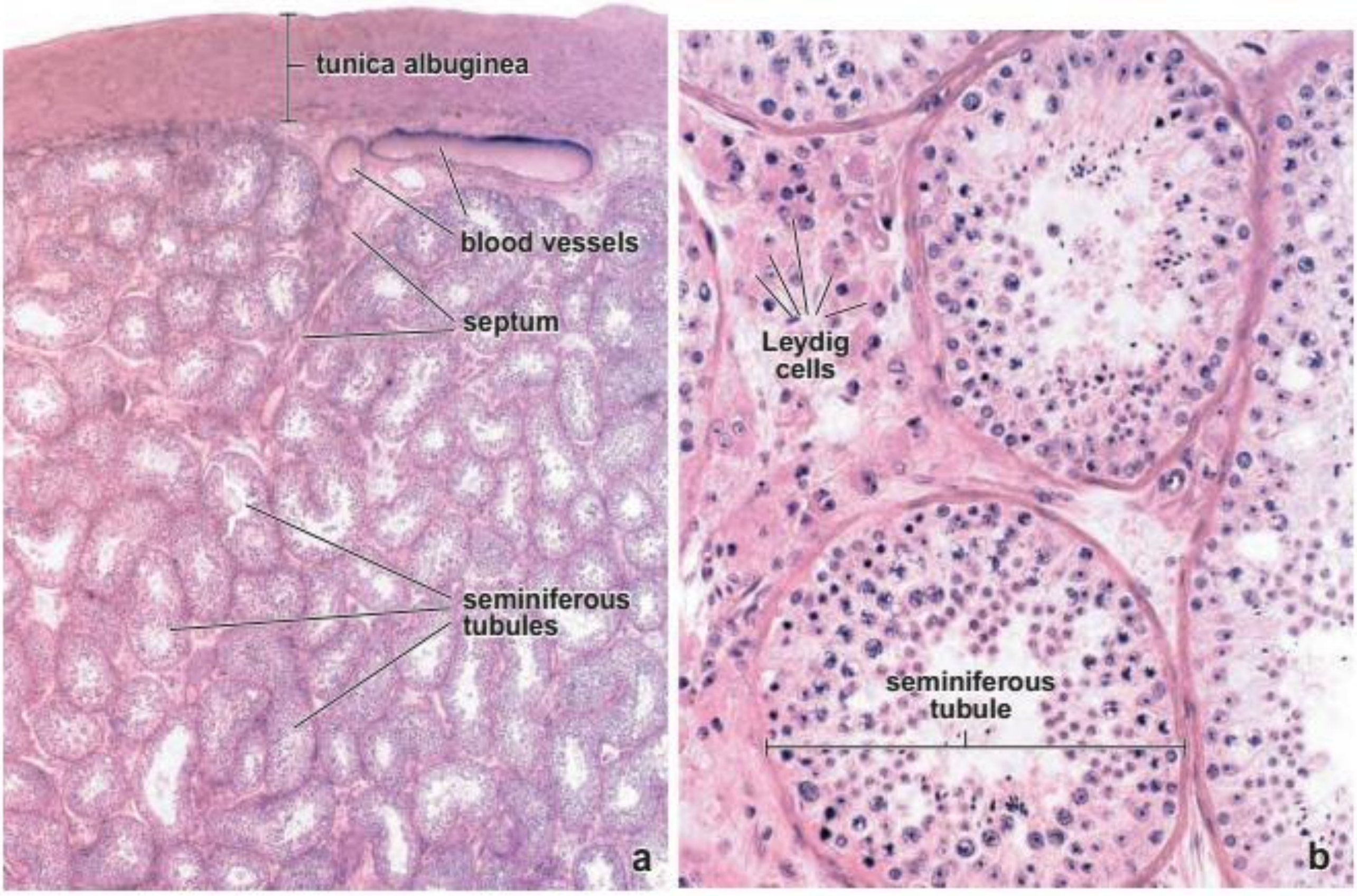

بین الخلالی نسج یا Interstitium

دا حجرات د Seminiferous tubule ترمنځ قرار لری، چی په هغه کی د Collagen fibers، Blood vessels، Lymph vessels، Nerves، Fibroblast، Macrophage، Mast cells او Mesenchymal cells هم پکی موجود دی.

Interstitial Leyding cells د Testosterone هورمون افرازوی. چی ددی هورمون کنټرول د ICSH یا Interstitial cell stimulating hormone په واسطه صورت نیسی.

Seminiferous Tubules

0,2mm قطر او د 30-70cm پوری طول لری، چی په خپل ځان کی راتاوی شوی یا پیچل شوی

دی، او د lobule په رآس کی دا تیوبونه مستقیم شکل غوره کوی چی د Straight tubules دی. هر Seminiferous tubule د Stratified cuboidal epithelium په واسطه چی Germinative epithelium نومیږی پوښل شوی دی. دا اپیتیل په Basal lamina باندی قرار لری، چی د خارج څخه د یو مخصوص لیفی نسج چی

(c) ketabton.com: The Digital Library

Peritubular tissue نومیږی پوښل شوی دی. په دی نسج کی Connective tissue fibers، Fibroblast او یو تعداد حجرات چی د Smooth muscle سره شباهت لری شامل دی.

په Germinative epithelium کی دوه نوعه حجرات لیدل کیږی:

- **Sertoli cells**

ددی حجراتو تعداد په Germinative epithelium کی کم او د Spermatogenic cells په منځ کی قرار لری. دا اوږده او جیګ حجرات دی چی په Basal lamina باندی قرار لری، دا حجرات بیضوی شکله یا Ovoid هسته لری.

- **Spermatogenic cells**

Spermatogenic epithelium د 4-8 طبقو په ضخامت د Seminiferous tubules په داخل کی قرار لری، چی په تدریج د قاعدی څخه وسطی ته تقریق پذیری کیږی. او ددی Tubule په مرکز کی په Spermatozoa باندی بدلیږی، د Spermatogenic epithelium څخه جدا کیږی، دی عملیی ته Spermatogenesis وایی.

Spermatogenesis

ددی مرحلی ابتدایی حجرات Spermatogonia دی، چی Basement membrane ته نږدی قرار لری. دوه ډوله Spermatogonia قرار لری، چی یو ته Spermatogonia A او بل ته Spermatogonia B ویل کیږی. د Spermatogonia A د Storage cells په شکل وی او د Spermatogonia B د Mitosis څخه وروسته په Primary spermatocyte بدلیږی، بیا وروسته د Meiosis څخه دا په دوه Secondary spermatocyte باندی ویشل کیږی.

چی دا Secondary spermatocyte بیا هم د Meiosis د ویش په واسطه په څلورو Spermatid باندی ویشل کیږی، چی هریو یی د Haploid کروموزوم درلودونکی وی.

دغه څلور Spermatid د Spermiogenisis یا Metamorphosis عملیی په واسطه په څلور Spermatozoa ویشل کیږی.

(c) ketabton.com: The Digital Library

Schematic drawing of the stages of the human seminiferous epithelium:

This diagram shows each of the six recognizable cell associations that occur in the cycle of the human seminiferous epithelium. *Sa*, *Sb*, *Sc*, and *Sd* indicate spermatids in various steps of differentiation.

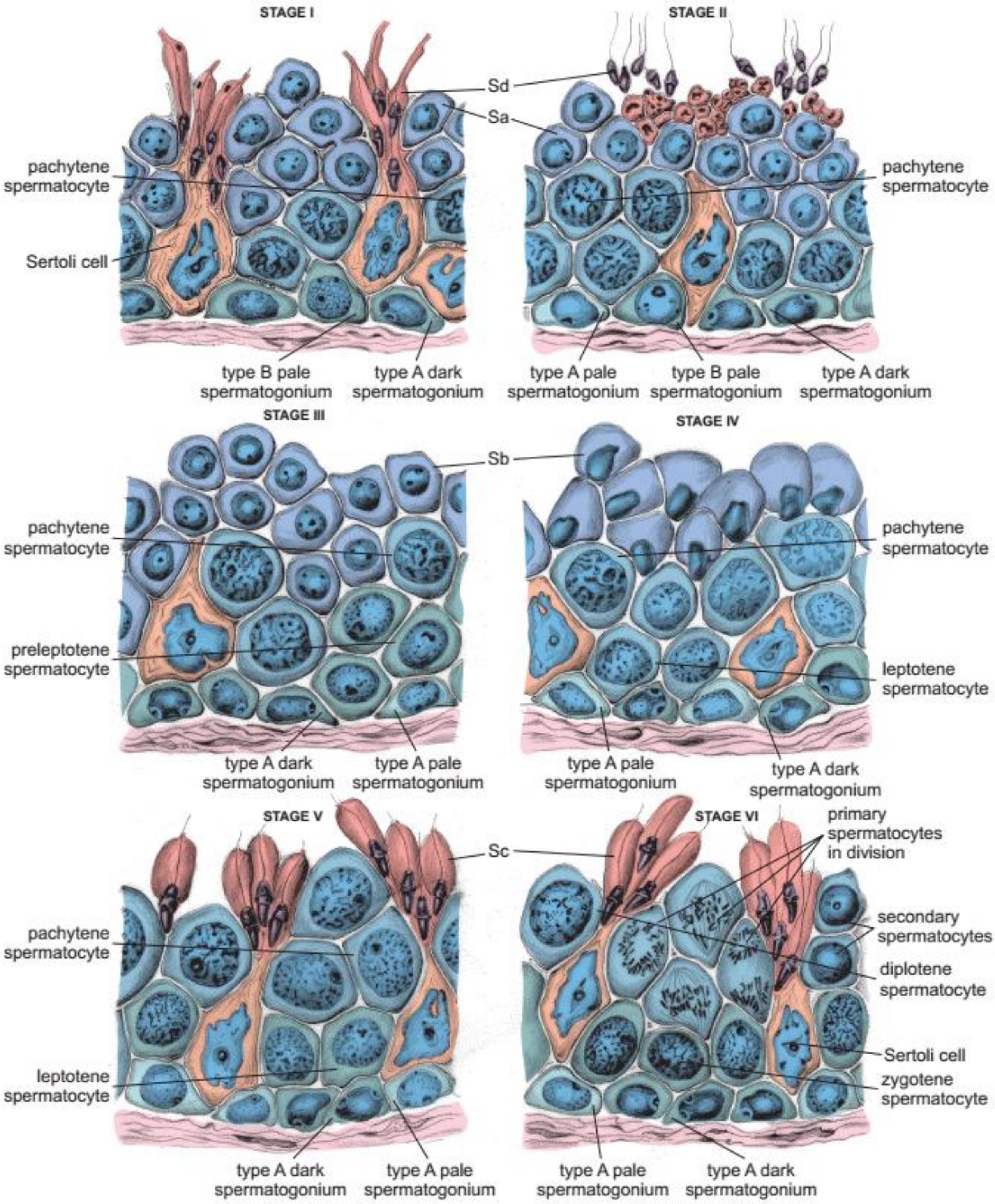

(c) ketabton.com: The Digital Library

Spermatozoa

Spermatozoa د جوړښت له نظره د لاندې برخو څخه جوړه شوی ده:

- **Head**

د سر برخه یی یوه متراکمه هسته لری چی په قدامی برخه کی یی **Acrosome** وجود لری، چی د **Hyaluronidase** انزایم په درلودلو سره د تخمی د جدار په تخریب کی مهم رول لری.

- **Neck**
- **Middle Piece**

دا برخه د **Filaments** د یوه محور څخه کوم چی د هغه په شاوخوا کی مایتوکاندریا د یو پوښ په شکل وجود لری جوړه شوی ده.

- **Tail**

لکی د دوه مرکزی او نهه محیطی جوړه یی **Filaments** څخه جوړه شوی ده.

Diagram of a human spermatozoon:

Regions of the spermatozoon are indicated on the left.

Key structural features of the head (viewed in frontal and sagittal planes), the middle piece, and the principal piece of the spermatozoon are illustrated on the right.

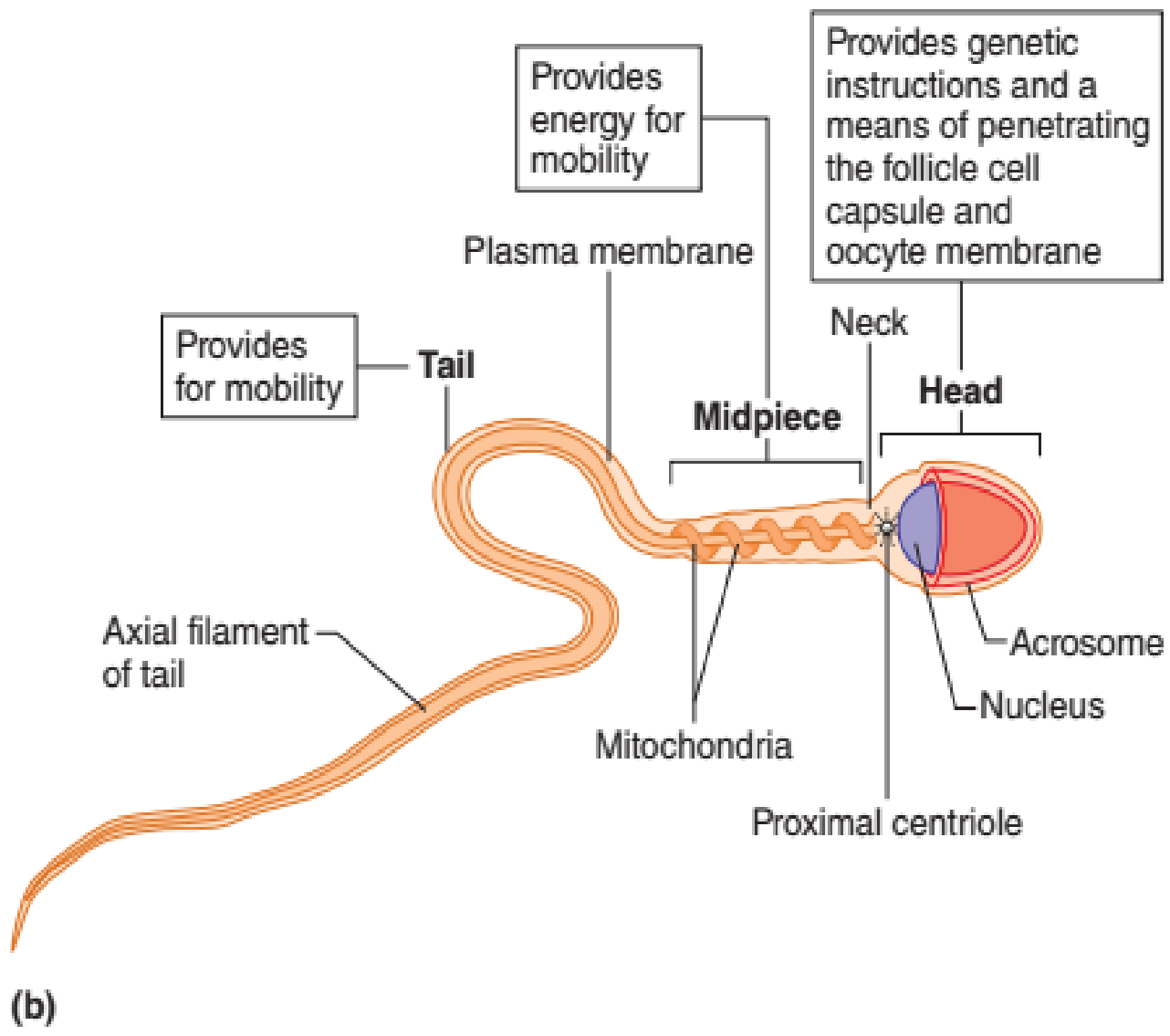

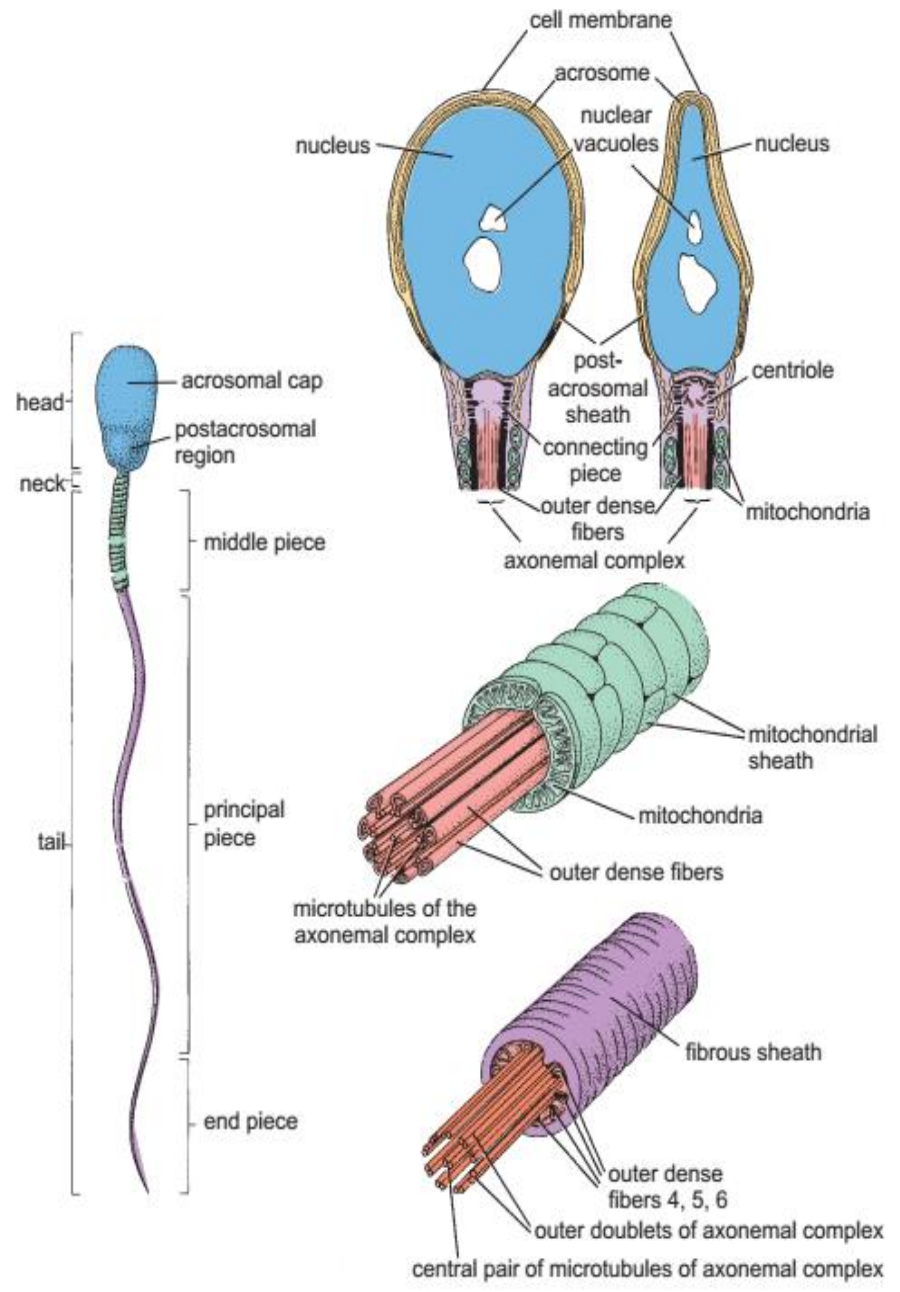

(c) ketabton.com: The Digital Library

Spermatogenesis Summary by Diagram

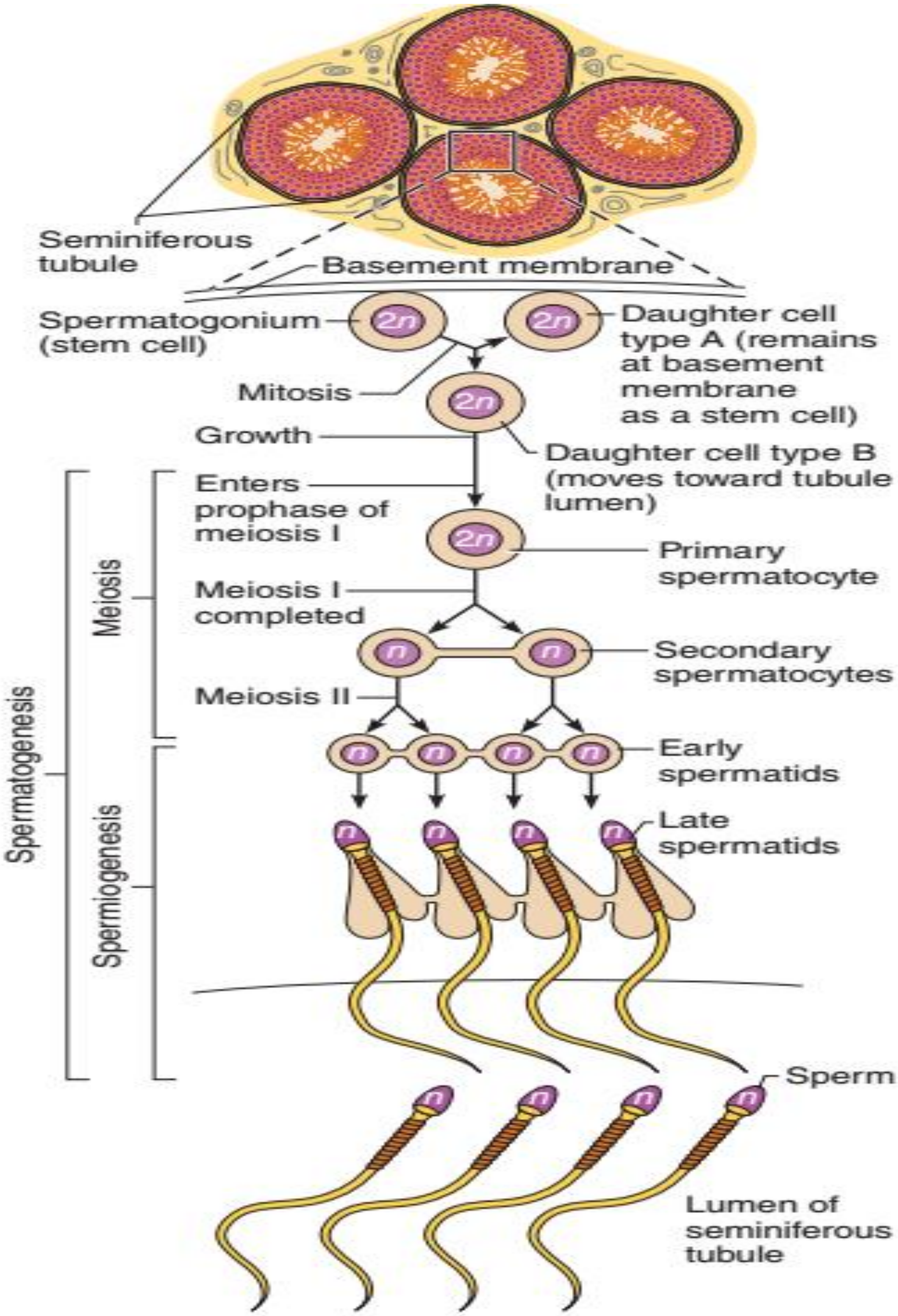

(c) ketabton.com: The Digital Library

Male genital Ducts

■ Tubuli Recti

د هر Seminiferous tubule په Lobule کې یو مستقیم Apex جوړوی چې ډیر لنډ Ducts دی. پدی برخه کې د Spermatogenic cells وجود نلری، خو یوائې Sertoli cells باقی پاتی کیږی.

■ Rete Testis

Tubuli recti په Mediastinum testis کې سره یوځای کیږی او یوه شبکه جوړوی چې هغی ته Rete testis وایی، کوم چې د Simple cuboidal یا Squamous epithelium په واسطه پوښل شوی دی، او یو تعداد حجرات یې Cilia لری.

■ Ductuli Efferents

د Rete testis څخه د 10-15 عدده پوری قناتونه یا Ducts خارجیږی او Epididymis جوړوی. (چی هر قنات طول د 6-8cm پوری دی او په شاوخوا کی د Smooth muscle یوه حلقوی یا Circular layer لری) د داخل څخه د یو Simple columnar epithelium په واسطه پوښل شوی دی، خو د اپیتیل ارتفاع یې فرق کوی یعنی اوږده حجرات یې په خپله سطحه کی Cilia لری او لنډ حجرات یې افرازی وظیفه په غاړه لری.

■ Ductus Epididymis

Ductuli efferents سره یوځای کیږی او دغه قنات جوړوی. ددی قنات په شاوخوا کی منضم نسج قرار لری، او یو ډیر پیچلی قنات دی چی د 5-7m پوری طول لری، د داخل نه د یوه Pseudo stratified ciliated columnar epithelium په واسطه پوښل شوی دی،

ددی قنات د اپیتیل په ازاده سطحه کی Sterocilia وجود لری، دا قناتونه د یو Basement membrane په واسطه احاطه شوی دی او په شاوخوا کی یی د Smooth muscle یوه نازکه Circular layer وجود لری.

■ Ductus Deferens

Ductus epididymis په اخره برخه کی خپله پیچیده ګی د لاسه ورکوی او په Ductus deferens باندی بدلیږی، ددی قناتونو جدار ضخیم او جوف یې تنګ دی په Inguinal canal کی دا قنات په Spermatic cord کی قرار نیسی، Spermatic cord علاوه د

(c) ketabton.com: The Digital Library

Ductus deferens ځخه Arteries، یوه وریدی شبکه د Pampiniform plexus په نوم، Lymphatic vessels، د Testis او Epididymis اعصاب یا Nerves او د Smooth muscle طولانی رشتی لیدل کیږی. ددی Duct په اخری برخه کی یوه متوسع ناحیه د Ampulla په نوم وجود لری.

د Duct لاندی طبقی لری:

- Mucosa

Epithelium

دا د یو Pseudo stratified ciliated columnar epithelium په واسطه پوښل شوی ده. چی په خپله ازاده سطحه باندی Sterocilia لری.

Lamina Propria

دا غشاء د منضم نسج ځخه جوړه شوی ده.

- Submucosa

په دی طبقه کی په کافی اندازی سره Blood vessels وجود لری.

- Muscularis

دا یوه ضخیمه طبقه ده چی د دریو طبقو Smooth muscle ځخه جوړه شوی ده، چی داخلی طبقه یی نازکه اود Longitudinal الیاف ځخه جوړه، متوسطه طبقه یی ضخیمه او د Circular الیافو ځخه جوړه او خارجی طبقه یی هم ضخیمه او د Longitudinal الیافو ځخه جوړه شوی ده.

- Adventitia

دا طبقه یی د Connective tissue ځخه جوړه شوی ده .

■ Ejaculatory Duct

یو لنډ قنات دی چی د تناسلی قناتو په اخری برخه کی د Seminal vesicle او Ductus deferens د Ampulla د اتصال ځخه په وجود راغلی دی. دا قنات د Prostate gland سوری او په Urethra کی خلاصیږی. ددی قناتونو اپیتیل یو Simple columnar یا Pseudo stratified columnar epithelium کیدلی شی. ددی قناتونو جدار د Connective tissue ځخه جوړ دی.

(c) ketabton.com: The Digital Library

The Penis

د نارینه تناسلی اله د ساختمان له نظره د دریو Cylindrical erectile tubes څخه جوړ شوی دی، چې دوه عدده یې Corpora cavernosa penis په نوم د Penis په خلفی برخه کې او یو عدد یې د Corpus Spongiosum penis په نوم یادیږی. Corpora cavernosa penis په Proximal برخه کې بو له بل څخه جدا وی خو د Pubis د زاویی لاندی یو د بل سره یوځای کیږی چې دا جدار چې ددوی ترمنځ دی د Pectiniform septum په نوم یادیږی.

Corpus spongiosum په Distal نهایت کې د یوه برجسته ساختمان په واسطه چې Glans penis نومیږی ختمیږی. دا دری ساختمانونه د Subcutaneous tissue په واسطه احاطه شوی دی، په دی نسج کې Adipose tissue نه لیدل کیږی خو Smooth muscle الیاف پکی موجود دی.

د Penis پوستکی نازک دی او د Glans penis په برخه کې یو راتاو شوی ساختمان چې Prepuce نومیږی جوړوی، ددی ساختمان په داخلی سطحه کې د غداواتو شکل تغیر کړی دی چې د Tyson glands په نوم یادیږی.

- Internal Layer => No keratinized, Moist
- External Layer=> Keratinized Skin
- Skin of Penis (Sweat & Sebaceous Glands)

Corpus Cavernosum

دا دیوی ضخیمی Fibrous tissue په واسطه چې Albuginea نومیږی پوښل شوی دی، په Pectiniform septum کې یو تعداد سوری لیدل کیږی چې د Corpus cavernosum چپه او ښی خالیګاه یو له بل سره وصلوی. داخلی سطحه یې د Endothelium یا Simple squamous epithelium په واسطه پوښل شوی او Blood sinusoid یې جوړ کړی دی.

Corpus Spongiosum

د Albuginea طبقه یې ډیره نازکه او زیات مقدار Elastic fibers او Smooth muscle لری، د Penis اصلی شرایین Dorsal artery دی، چې د Corpus Cavernosum په داخل کې قرار لری، چې د هغه Branches د Corpus cavernosum ته داخل او د Blood capillary په شبکه باندی بدلیږی. د شرایینو Smooth muscle او

(c) ketabton.com: The Digital Library

Connective tissue د حجاباتو ملسا عضلات هم symphatic او هم Para symphatic اعصاب لری.

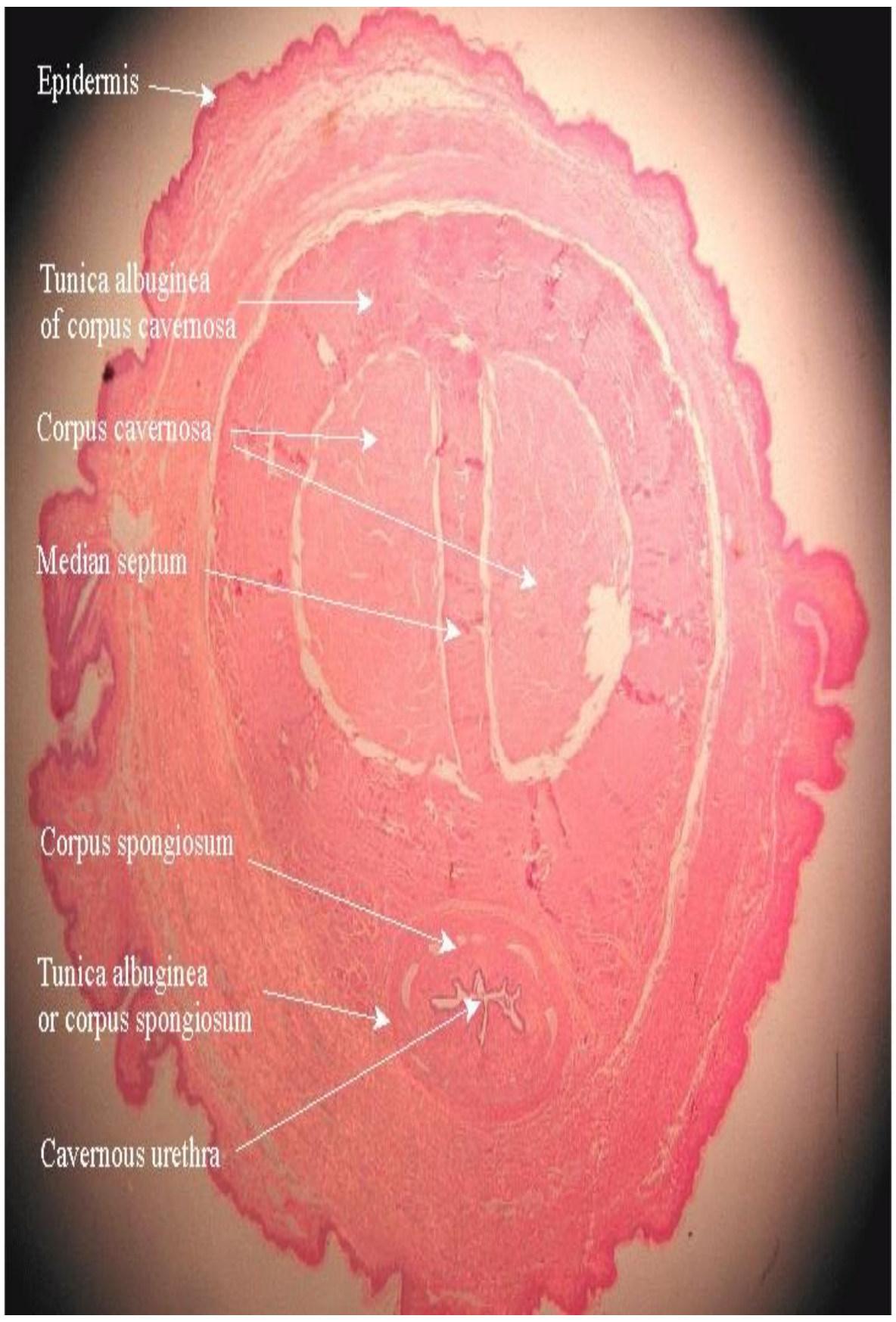

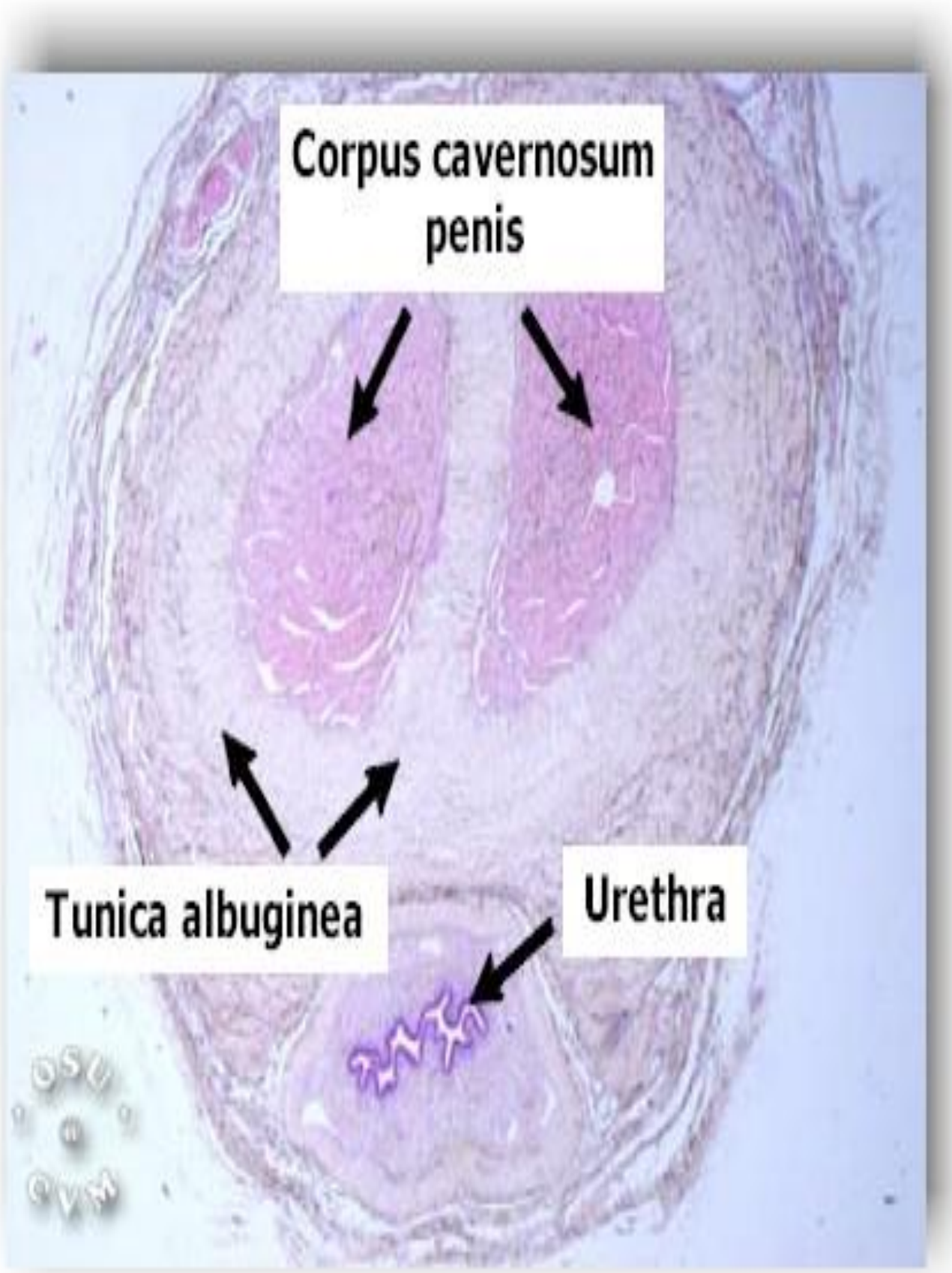

Auxiliary Genital Glands

- Seminal Vesicle
- Prostate gland
- Bulbourethral gland

Seminal Vesicle

دا کڅوړه د Ductus deferens د Ampulla یو پیچلی او اضافی برخه ده، چی د پروستات د غدی په خلف کی قرار لری. د جوړښت له نظره په داخل کی د یو Pseudo stratified ciliated columnar epithelium په واسطه پوښل شوی ده. ددی اپیتل حجرات یوه زیړ رنګه ماده تولیدوی چی د Seminal fluid په نوم یادیږی.

د اپیتل څخه لاندی یی Lamina Propria ده کومه چی د منضم نسج څخه جوړه ده، ددی Lamina Propria څخه لاندی Muscularis طبقه ده چی هغه د دوو طبقو

(c) ketabton.com: The Digital Library

Smooth muscle څخه جوړه شوی ده داخلی طبقه یی حلقوی الیاف او خارجی طبقه یی طولانی الیاف لری.

د Adventitia طبقه یی هم د منضم نسج څخه جوړه شوی ده.

Seminal Fluid

یوه سپین رنګه مایع ده، په یو سانتی متر مکعب Semin کی د 100milion پوری Spermatozoa موجود وی، د Semin حجم په هر Ejaculation کی 3 سانتی متر مکعب ته رسیږی.

د Semin خارجیدل لومړی د تحریک په اثر د Bulbourethral gland او Litter gland افرازات خارجیږی او Cavernosum urethra مرطوبوی، بیا د Ejaculation په وخت کی Prostate په افرازاتو پیل کوی او د هغه قلوی افرازات د Urethra اسیدوالی کموی.

د هغه څخه وروسته Spermatozoa په ډیری تیزی سره د Epididymis او Ductus deferens څخه د هغه جدار د عضلی تقلص په واسطه خارجیږی، او بلاخره د هغه سره د Seminal vesicle غلیظ افرازات چی Fructose لری کوم چی د Spermatozoa د تغذیی سبب ګرځی اضافه کیږی.

Prostate

دا ساختمان د 30-50 عدده کوچنیو Tubuloalveolar compound gland څخه جوړ شوی دی. چی د 15-30 پوری د Small ducts په واسطه په Prostatic urethra کی خلاصیږی.

دا غداوات په دریو طبقو کی د Prostatic urethra په شاوخوا کی قرار لری. همدارنګه چی Small glands په مخاطی طبقه کی قرار لری او د Mucus glands په نوم یادیږی.

دهغه په شاوخوا کی Submucosal glands او ددی غداواتو په محیط کی اصلی غداوات یا Principle glands وجود لری. دا ټوله غده د یو Fibroelastic capsule په واسطه احاطه شوی ده، چی په هغه کی یو زیات تغداد وریدونه لیدل کیږی، همدارنګه د غداواتو په منځ کی علاوه د Fibroelastic نسج څخه Smooth muscle هم لیدل کیږی.

(c) ketabton.com: The Digital Library

Schematic drawing of the zones of the human prostate gland:

This drawing illustrates the relative location, by color, of the four zones of the prostate gland and anterior fibromuscular stroma of the gland.

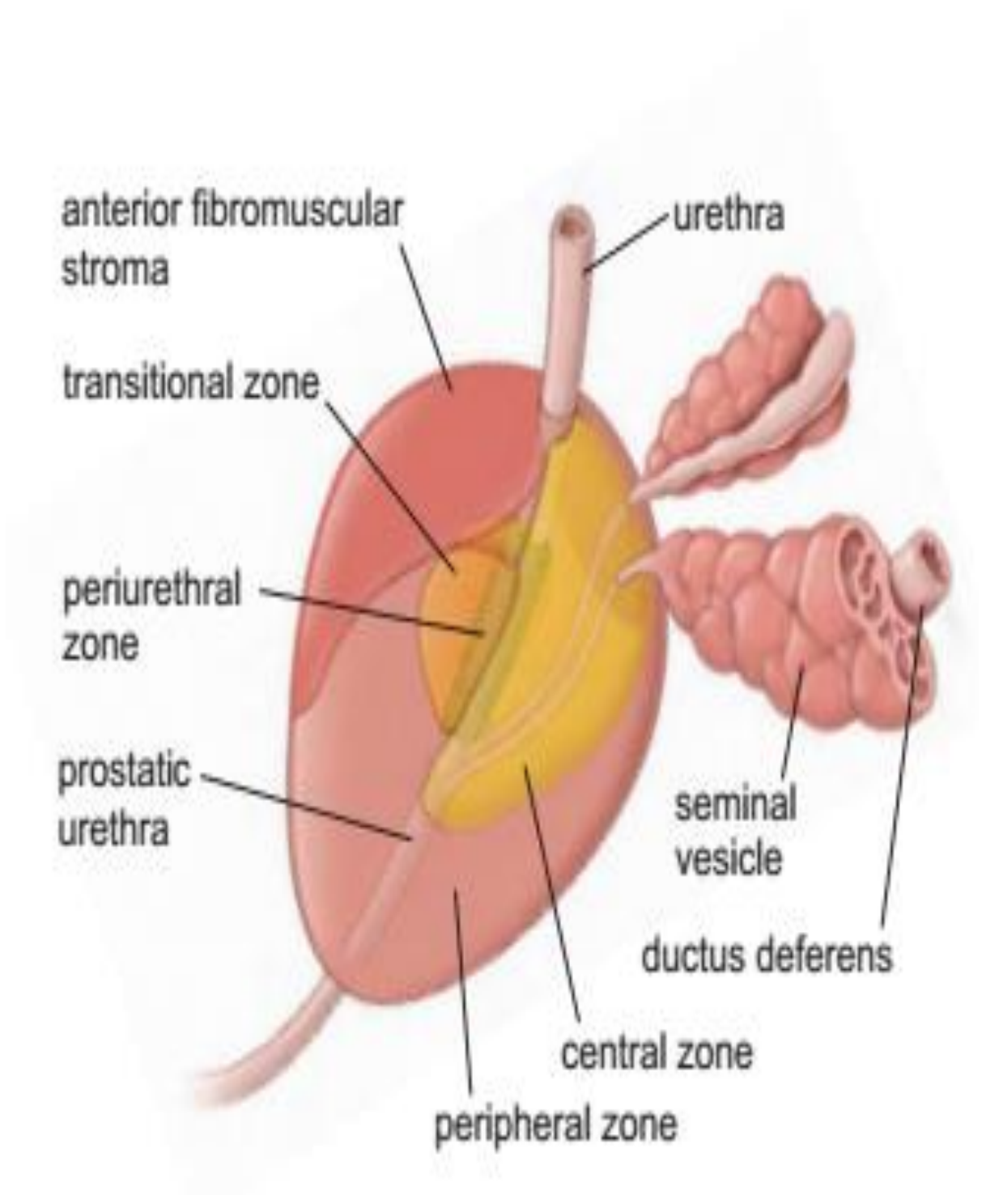

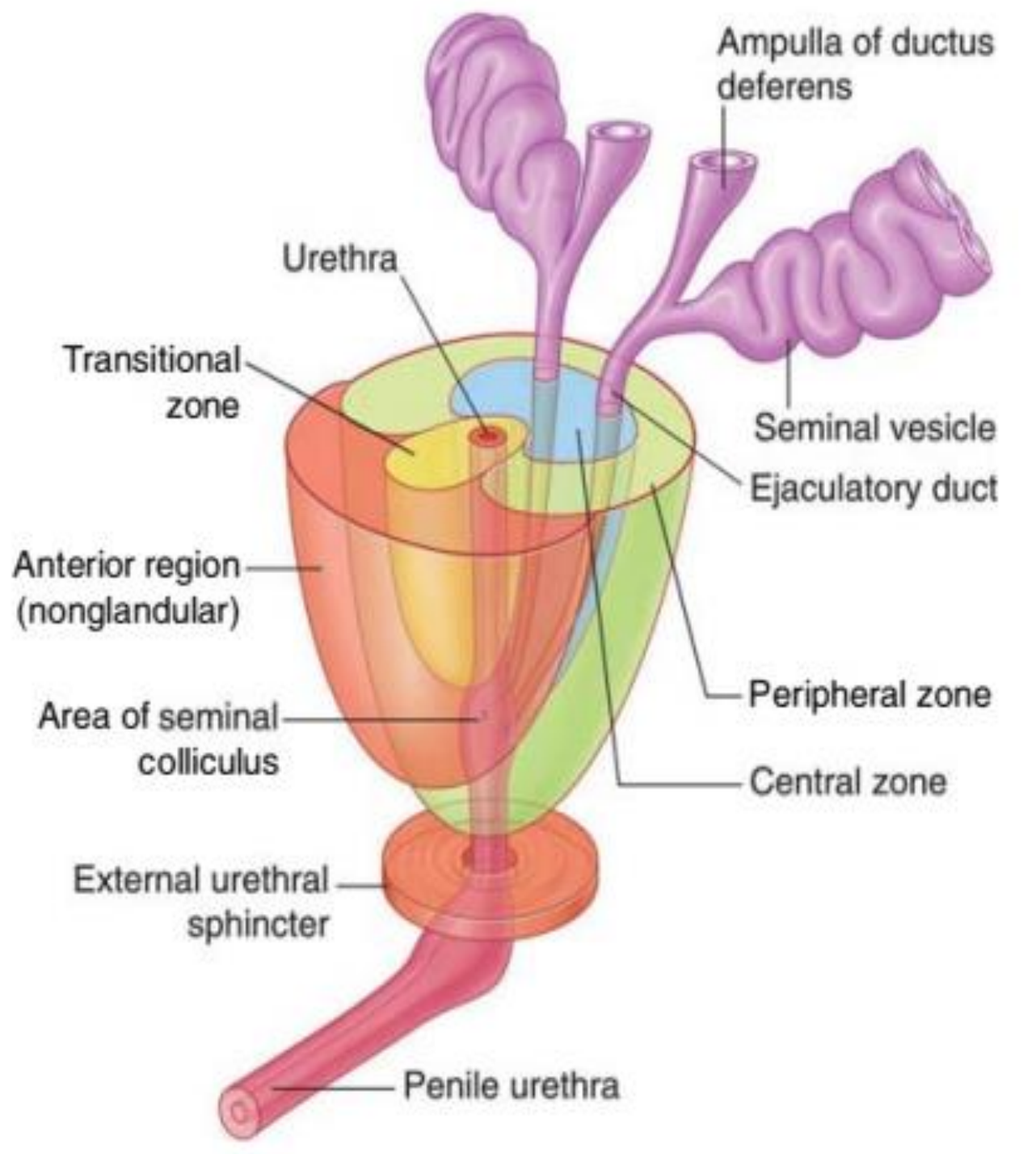

Fig. 5.47 The prostate gland. Zonal anatomy.

Bulbourethral Glands

(Cowper glands)

د دوه عدده د یو نخود په اندازه د Membranous urethra په خلفی منضم نسج کی قرار لری، چی یو Tubuloalveolar compound gland دی، چی د هغوی مجرا په Spongisa urethra کی خلاصیږی. دا غده د Connective tissue د یوه نازکه Capsule په واسطه احاطه شوی چی د هغه په خارجی کی Striated muscle وجود لری. ددی کپسول څخه یو تعداد Septa یا حجابات منشاء اخلی او غده په Lobules یاندی ویشی چی دا حجابات د Elastic fibers، Smooth او Striated muscle څخه جوړ شوی دی. ددی غداواتو اپیتیل هم Cuboidal یا Columnar epithelium دی. دا غدی د Mucus په نوم ماده افرازوی،

(c) ketabton.com: The Digital Library

د دی غدی د مجرا اپیتیل **Pseudo stratified ciliated columnar epithelium** دی.

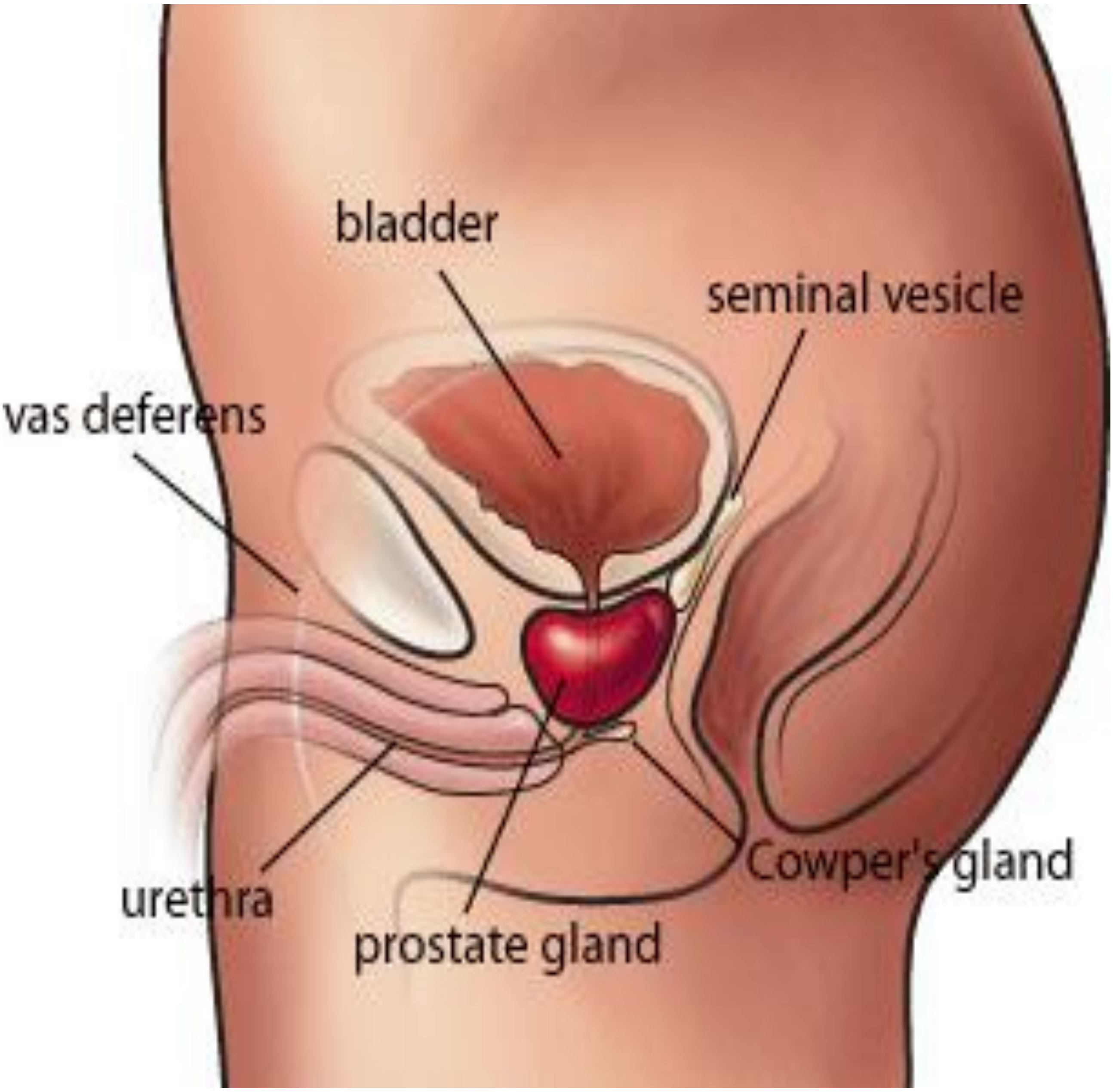

پای

(c) ketabton.com: The Digital Library

د طب پوهنځی د لومړی او دوهم صنف

د هستولوژی نوټ

استـــــــــادان:

دوکتـــــــــور شـجاعت مـومـند

دوکتــــــــور سبـحان الله حمیـدی

ترتیب کوونکی: کفایت الله نایب امانی شینواری

د سپین غر پوهنتون طب پوهنځی د دوهم صنف لومړی سمستر C-section محصل

0784 59 75 49

Kefayatkhan6@gmail.com

www.facebook.com/kefayatullahnaibamani

Get more e-books from www.ketabton.com
Ketabton.com: The Digital Library